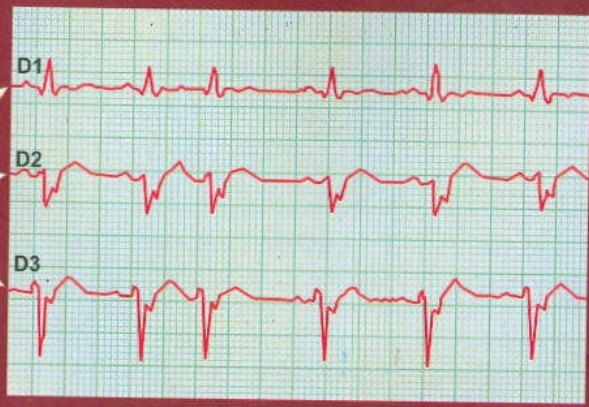
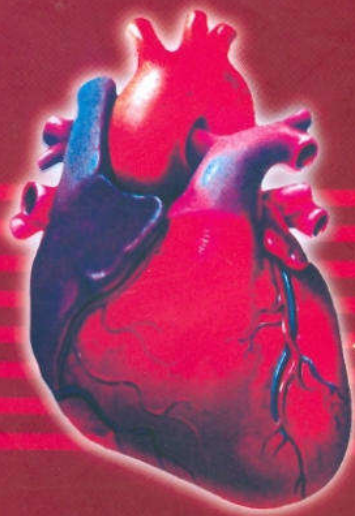


**YH2.101**

M. ENGLERT - R. BERNARD

# **BÀI TẬP ĐIỆN TÂM ĐỒ**

**Dùng cho sinh viên y khoa và bác sỹ đa khoa thực hành**



**NHÀ XUẤT BẢN Y HỌC**



**THƯ VIỆN  
HUBT**

**TÀI LIỆU PHỤC VỤ THAM KHẢO NỘI BỘ**

M. ENGLERT - R. BERNARD

# BÀI TẬP ĐIỆN TÂM ĐỒ

DÙNG CHO SINH VIÊN Y KHOA VÀ BÁC SỸ ĐA KHOA THỰC HÀNH

*Người dịch* : ThS. Trương Thanh Hương - ThS. Phạm Thái Sơn - BS. Vũ Quỳnh Nga

*Hiệu đính* : GS. TS. Phạm Gia Khải



Marc ENGLERT

Professeur à la Faculté de Médecine de l'Université Libre de Bruxelles

Roland BERNARD

Chargé de Cours à la Faculté de Médecine de l'Université Libre de Bruxelles

# EXERCICES D'ÉLECTROCARDIOGRAPHIE

A L'USAGE DES ÉTUDIANTS EN MÉDECINE  
ET DES MÉDECINS OMNIPRATICIENS

DEUXIÈME ÉDITION REVISÉE ET COMPLÉTÉE  
Quatrième tirage

MASSON

Paris New York Barcelone Milan Mexico São Paulo

1987



THƯ VIỆN  
HUBT

TÀI LIỆU PHỤC VỤ THAM KHẢO NỘI BỘ

## LỜI GIỚI THIỆU

*Đọc điện tâm đồ đã trở thành một việc làm không phải chỉ dành cho các thầy thuốc chuyên khoa tim mạch, mà còn của bất cứ những ai có liên quan tới thực hành lâm sàng nội ngoại khoa mà chẩn đoán và điều trị có liên quan trực tiếp hoặc gián tiếp tới hoạt động của hệ tuần hoàn: Một người bệnh có cơn thâu, cơn co giật kiểu động kinh, với nhịp tim chậm, bắt buộc phải theo dõi điện tâm đồ để tìm khả năng bloc nhĩ - thất cấp III hoặc bloc xoang nhĩ. Một bệnh nhân Basedow cần được làm điện tâm đồ để phát hiện và xử trí rung nhĩ, một biến chứng thường gặp của cường tuyến giáp... Những ví dụ kể trên, mà trong thực tế chúng ta không hiếm gặp, cho thấy giá trị ích lợi của điện tâm đồ không còn là của một chuyên khoa nữa.*

*Các dịch giả là những thầy thuốc lâm sàng tim mạch nội khoa, đã làm hồi sức cấp cứu, theo dõi công tác gây mê hồi sức ngoại khoa. Tài liệu gốc của hai đồng tác giả Marc ENGLERT, Giáo sư khoa y và Roland BERNARD giảng viên khoa y trường Đại học Tự do Bruxelles (La Faculté de Médecine de l'Université Libre de Bruxelles), theo nhận xét của chúng tôi, có giá trị thực hành và sư phạm, phù hợp với sinh viên và thầy thuốc thực hành đa khoa đã học qua cơ bản về điện tâm đồ lâm sàng. Có thể nói, với đòi hỏi về chẩn đoán điện tâm đồ thường gặp trong thực tế, 100 bài tập này, trong một phạm vi quan trọng, có thể giúp bạn đọc một cách hữu hiệu trong công tác chuyên môn hàng ngày.*

**GS. TS. PHẠM GIA KHÁI**  
Viện Trưởng Viện Tim mạch  
Chủ nhiệm Bộ môn Tim mạch, trường Đại học Y Hà Nội



## LỜI NÓI ĐẦU

*Quyển sách này dùng cho sinh viên y khoa và các bác sĩ đa khoa thực hành đã có những kiến thức cơ bản về điện tâm đồ.*

*Các điện tâm đồ đều được chọn lọc sao cho phù hợp với nhu cầu thiết thực trong thực hành lâm sàng hàng ngày. Chúng tôi tránh đưa vào những điện tâm đồ có chẩn đoán phức tạp, hiếm gặp hoặc còn tranh cãi, đây là lĩnh vực của các bác sĩ chuyên khoa. Ngược lại, các bệnh lý thường gặp được trình bày qua các điện tâm đồ khác nhau trong cuốn sách này nhằm giúp cho người đọc có những hiểu biết sâu sắc hơn và rất cần thiết đối với thực hành lâm sàng.*

*Cuối mỗi điện tâm đồ chúng tôi đưa ra một hoặc vài câu hỏi nhằm kiểm tra và ôn lại những kiến thức lý thuyết căn bản.*

*Với mỗi điện tâm đồ, chúng tôi cũng cung cấp một vài dữ liệu ngắn về lâm sàng. Mặc dù, có thể phân tích các điện tâm đồ mà không cần những dữ liệu này, nhưng cũng cần đối chiếu chẩn đoán điện tâm đồ với tiền sử bệnh và với chẩn đoán lâm sàng.*

*Các bản điện tâm đồ được tái tạo một cách hoàn chỉnh giống như trong thực tế giúp người đọc làm quen hơn với cách đọc điện tâm đồ. Cuốn sách chưa phải đồ sộ lắm nhưng chúng tôi hy vọng nó sẽ giúp các bạn học đọc điện tâm đồ một cách hiệu quả.*

*Cuối cùng, chúng tôi xin chân thành cảm ơn bà M Lambert đã giúp trình bày cuốn sách này.*

**M. ENGLERT  
R. BERNARD**



## HƯỚNG DẪN SỬ DỤNG SÁCH

*Các thuật ngữ kinh điển về điện tâm đồ được sử dụng; phần lớn các thuật ngữ này được R. Rullière dùng trong cuốn “ABC về điện tâm đồ”.*

*Chúng tôi tạm bằng lòng với cách ước tính các trục điện học một cách tương đối không dùng đến các dụng cụ nhưng như vậy cũng khá đủ cho chẩn đoán bệnh trong thực hành lâm sàng.*

*Các biên độ và thời khoảng được đo ở các chuyển đạo mà chúng có giá trị lớn nhất. Biên độ QRS được coi là bình thường khi không có điện thế thấp và không nằm trong các tiêu chuẩn dày thất phải hoặc trái. Để chẩn đoán phì đại thất trái,*

*chúng tôi chỉ xem xét biên độ các sóng R hoặc S ở các chuyển đạo trước tim và sóng R ở aVL.*

*Hình thái các sóng và phức bộ chỉ được mô tả khi chúng có dạng bệnh lý hoặc khi có những đặc điểm riêng cần được thảo luận. Tương tự, sự quay của quả tim quanh trục điện học của nó chỉ được đề cập đến khi có bất thường rõ ràng.*

*Cuối cùng, cần chú ý rằng các phân tích đưa ra và bàn luận đều dựa trên đặc điểm của các điện tâm đồ có tính đến tuổi của bệnh nhân. Các dữ liệu lâm sàng ở đây chỉ được sử dụng để đối chiếu sau đó.*

**M. ENGLERT  
R. BERNARD**



Điện tâm đồ số : 1

Tuổi: 69 tuổi.

**Nhịp:** nhịp xoang 95-100 chu kỳ/ phút; có ngoại tâm thu nhĩ.

**Sóng P:**

- Biên độ: 1 mm.
- Thời gian: 0,08".

**Chuyển đạo ngoại biên (Mặt phẳng chẵn):**

- Trục điện học: góc alpha  $\approx +60^\circ$ .
- Hình thái: bình thường, không có gì đặc biệt.

**Chuyển đạo trước tim (Mặt phẳng ngang):**

- Đặc điểm: 2 pha ở  $V_1$  và  $V_2$ , dương từ  $V_3$  đến  $V_6$ .
- Hình thái: không có gì đặc biệt.

**Dẫn truyền nhĩ - thất:**

- Thời gian: 0,14".

**Phức bộ QRS:**

**Chuyển đạo ngoại biên:**

- Biên độ: bình thường.
- Thời gian: 0,14".
- Trục điện học: góc alpha  $\approx -60^\circ$ .
- Hình thái: sóng Q rộng ở  $D_1$ , aVL; Sóng S rộng ở  $D_1$ , có móc.

**Chuyển đạo trước tim:**

- Biên độ : sóng R cao ở  $V_1$  và  $V_2$  ( $> 8\text{mm}$ ).
- Hình thái : sóng Q rộng ở  $V_2$  và  $V_5$ , rộng và sâu ở  $V_3$ ,  $V_4$ ; Nhánh nội điện muộn ở  $V_1$ ; sóng S sâu ở  $V_6$ .
- Vùng chuyển tiếp : không xác định được.

**Đoạn ST :**

- **Mức độ chênh và đặc điểm:** chênh xuống kiểu dốc xuống ở  $V_1$ ,  $V_2$ ; chênh lên nhẹ ở  $V_3$ ,  $V_4$ ,  $V_5$ .

**Sóng T :**

**Chuyển đạo ngoại biên:**

- Trục điện học : góc alpha  $\approx +90^\circ$ .
- Hình thái : 2 pha -/+ ở  $D_1$  và âm ở aVL.

**Chuyển đạo trước tim:**

- Đặc điểm : âm từ  $V_1$  đến  $V_3$ , khó nhìn thấy ở  $V_4$ ,  $V_5$ .

**Đoạn QT:**

- Thời gian : 0,30".

**Kết luận:**

- Nhịp nhanh xoang.
- Ngoại tâm thu nhĩ.
- Di chứng nhồi máu cơ tim trước rộng.
- Bloc phân nhánh trái trước.
- Bloc nhánh phải hoàn toàn.
- Tổn thương cơ tim dưới nội tâm mạc vùng trước (có thể là phình thành tim).

**Câu hỏi :**

1. Chẩn đoán bloc nhánh phải dựa trên dấu hiệu gì?
2. Ý nghĩa sóng T âm từ  $V_1$  đến  $V_3$ ?
3. Chẩn đoán di chứng nhồi máu cơ tim trước rộng dựa trên dấu hiệu gì?
4. Tại sao không chẩn đoán phì đại thất phải mặc dù có sóng R cao ở  $V_1$  và  $V_2$ ?
5. Tại sao đánh giá trục điện tim của QRS là  $-60^\circ$ ?

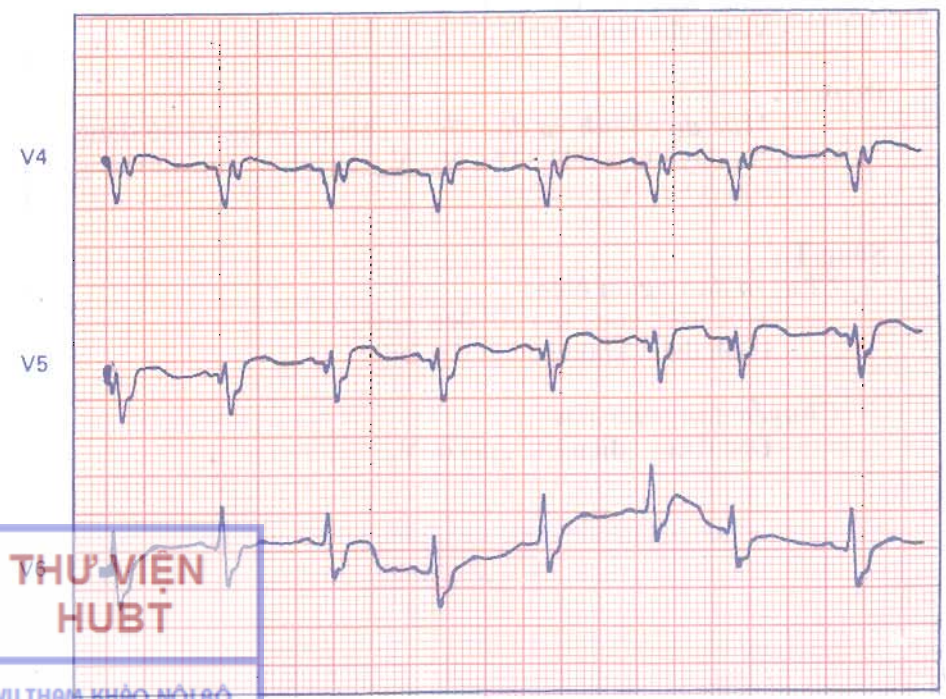
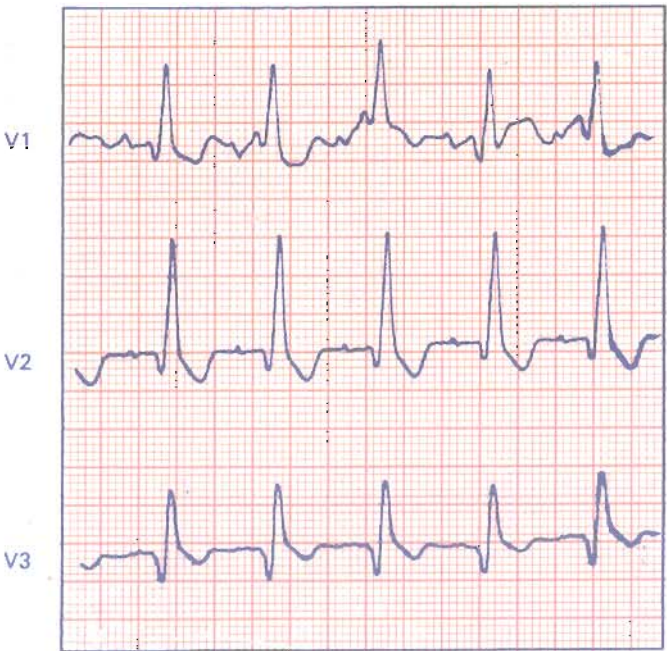
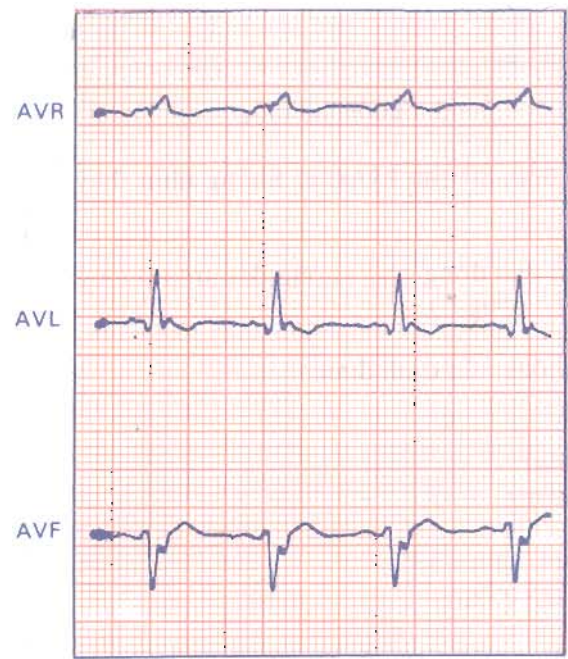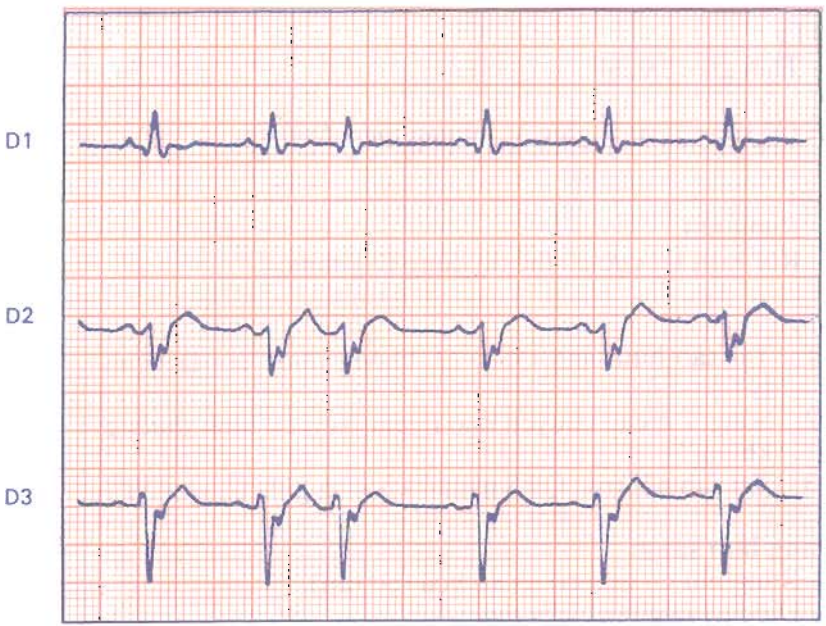
**Tình trạng lâm sàng:**

- Suy vành mạn, đau thắt ngực nhẹ khi gắng sức.
- Tiền sử bị nhồi máu cơ tim.



THƯ VIỆN  
HUBT

N° 1 - E. S. 69 tuổi.



**THƯ VIỆN  
HUBT**  
TÀI LIỆU PHỤC VỤ THAM KHẢO NỘI BỘ



Điện tâm đồ số : 2

Tuổi: 60 tuổi.

**Nhịp:** tần số thất không đều, 80 chu kỳ/phút; không nhìn thấy sóng P.

**Sóng P:** không có (có các dao động nhỏ không đều trên đường đẳng điện, thấy rõ ở  $V_1$ ; sóng f).

**Dẫn truyền nhĩ - thất:** không xác định được.

**Phức bộ QRS:**

**Chuyển đạo ngoại biên:**

- Biên độ: bình thường.
- Thời gian: 0,08".
- Trục điện học: từ  $0^\circ$  đến  $+30^\circ$ .
- Hình thái: dạng QS ở  $D_1$ .

**Chuyển đạo trước tim:**

- Biên độ : bình thường.
- Hình thái : R có móc ở  $V_3$ .
- Vùng chuyển tiếp :  $V_3$ .

**Đoạn ST :**

- **Mức độ chênh và đặc điểm:** chênh xuống và có dạng hình đáy chén ở  $D_1, D_2, V_5, V_6$ ; chênh xuống và thẳng đuồn ở  $V_3 - V_4$ .

**Sóng T :**

**Chuyển đạo ngoại biên:**

- Trục điện học : từ  $+30^\circ$  đến  $+60^\circ$ .
- Hình thái : không có gì đặc biệt.

**Chuyển đạo trước tim:**

- Đặc điểm : điện thế thấp ở  $V_6$ .

**Đoạn QT:**

- Thời gian : 0,34".

**Sóng U:** Có sóng U từ  $V_2$  đến  $V_6$  nhưng biên độ thấp.

**Kết luận:**

- Rung nhĩ.
- Rối loạn tái cực có thể do dùng Digitalis.

**Câu hỏi :**

1. Tại sao hình ảnh QS ở  $D_1$  không được coi là bệnh lý?
2. Sóng T ở các chuyển đạo ngoại biên có bình thường không?
3. Tại sao nói trục QRS nằm ở khoảng giữa  $0^\circ$  và  $+30^\circ$ ?

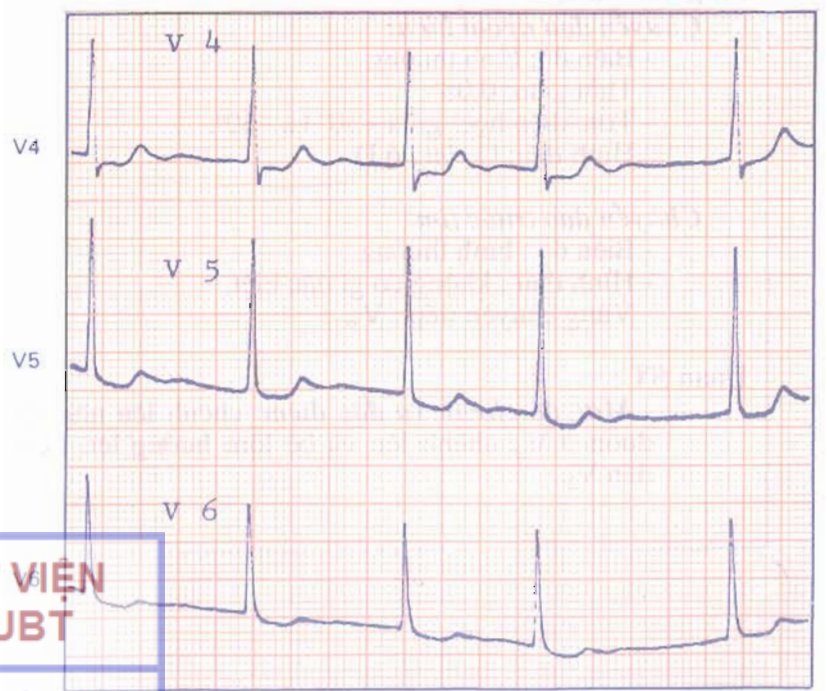
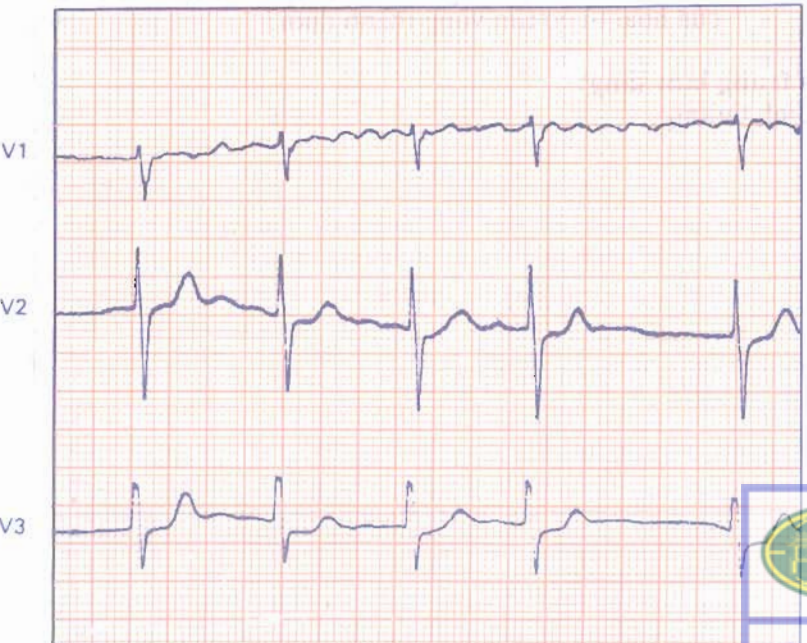
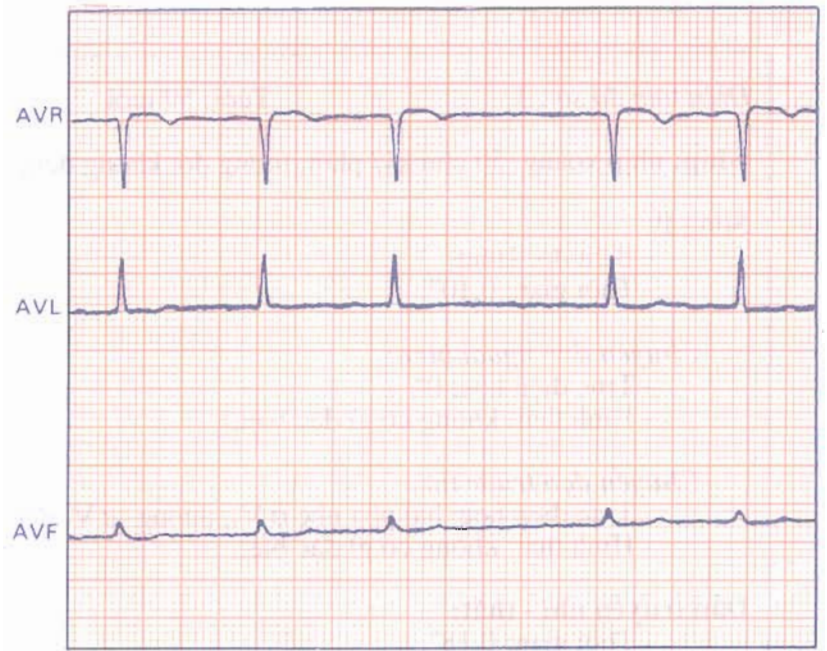
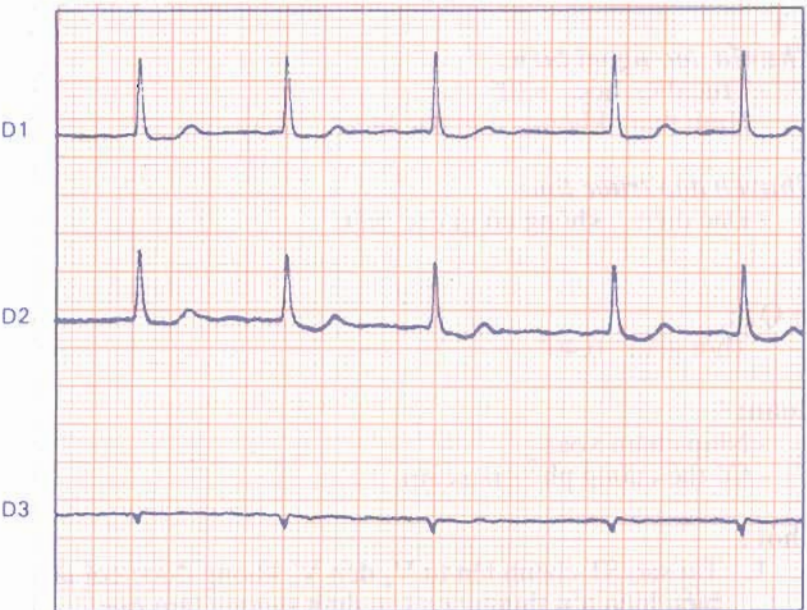**Tình trạng lâm sàng:**

- Rung nhĩ cũ trên cơ sở xơ hoá (cơ tim).
- Điều trị Digitalis liên tục.



THƯ VIỆN  
HUBT

N° 2 - M. R. 60 tuổi.



Điện tâm đồ số : 3

Tuổi: 59 tuổi.

**Nhịp:** nhịp xoang, 50 chu kỳ/ phút, tương đối không đều.

**Sóng P:**

- Biên độ: 1mm.
- Thời gian: 0,10".

**Chuyển đạo ngoại biên:**

- Trục điện học: 0°.
- Hình thái: không có gì đặc biệt.

**Chuyển đạo trước tim:**

- Trục điện học: hai pha nhẹ ở V<sub>1</sub>, dương từ V<sub>2</sub> đến V<sub>5</sub>.
- Hình thái: không có gì đặc biệt.

**Dẫn truyền nhĩ - thất:**

- Thời gian: 0,18".

**Phức bộ QRS:**

**Chuyển đạo ngoại biên:**

- Biên độ: bình thường.
- Thời gian: 0,08".
- Trục điện học: giữa +30° và +60°.
- Hình thái: Q rộng ở D<sub>3</sub>.

**Chuyển đạo trước tim:**

- Biên độ : bình thường.
- Hình thái : không có gì đặc biệt.
- Vùng chuyển tiếp : V<sub>3</sub>.

**Đoạn ST :**

- **Mức độ chênh và đặc điểm:** chênh lên nhẹ và thẳng đứng ở V<sub>2</sub>; chênh lên và bẻ lõm hướng lên trên từ V<sub>4</sub> đến V<sub>6</sub>.

**Sóng T :**

**Chuyển đạo ngoại biên:**

- Trục điện học : +30°.
- Hình thái : không có gì đặc biệt.

**Chuyển đạo trước tim:**

- Đặc điểm : không có gì đặc biệt.

**Đoạn QT:**

- Thời gian : 0,40".

**Kết luận:**

- Nhịp chậm xoang.
- Có thể cường phó giao cảm.

**Câu hỏi :**

1. Tại sao ST chênh lên từ V<sub>4</sub> đến V<sub>6</sub> không được coi là biểu hiện tổn thương cơ tim dưới thượng tâm mạc?
2. Bạn nghĩ gì về hình thái ST ở V<sub>2</sub>.
3. Tại sao sóng Q rộng ở D<sub>3</sub> không phải là dấu hiệu của hoại tử cơ tim vùng thành dưới?

**Tình trạng lâm sàng:**

Bình thường.

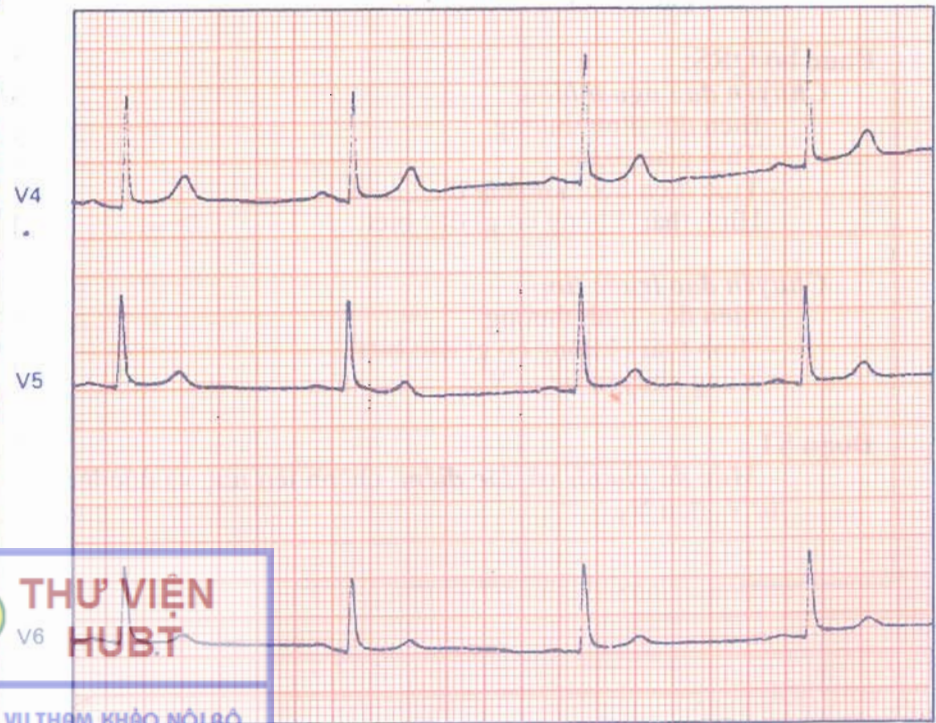
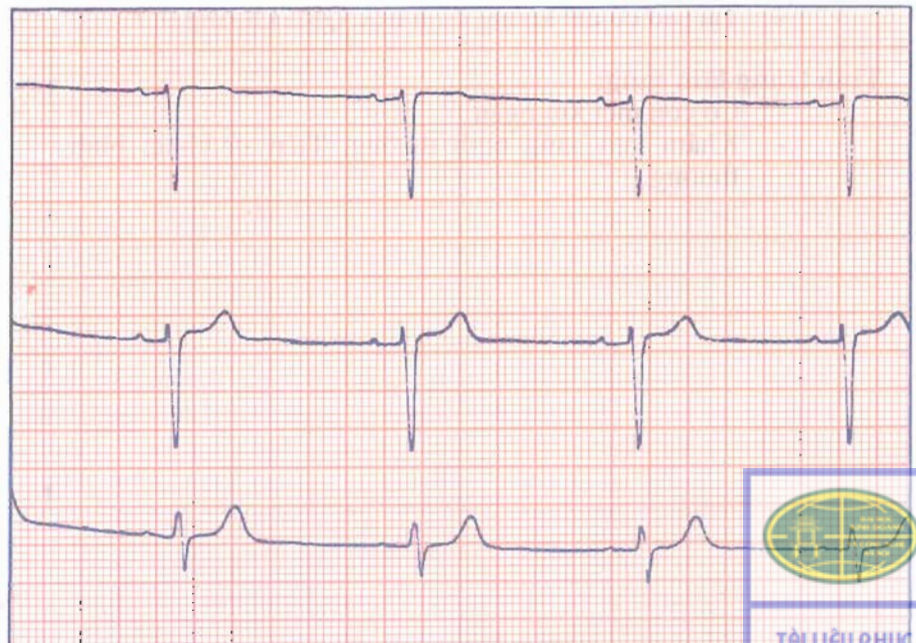
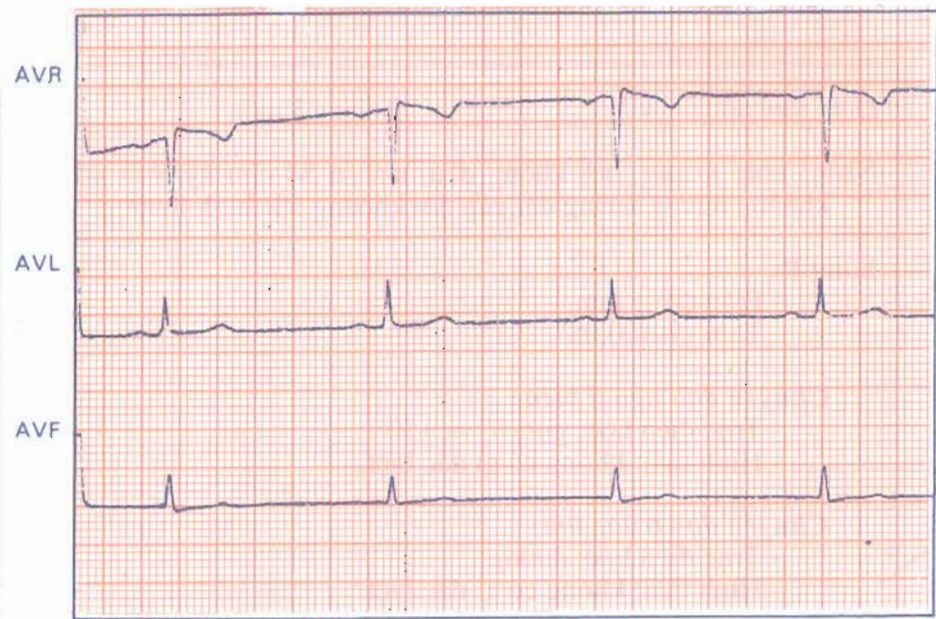
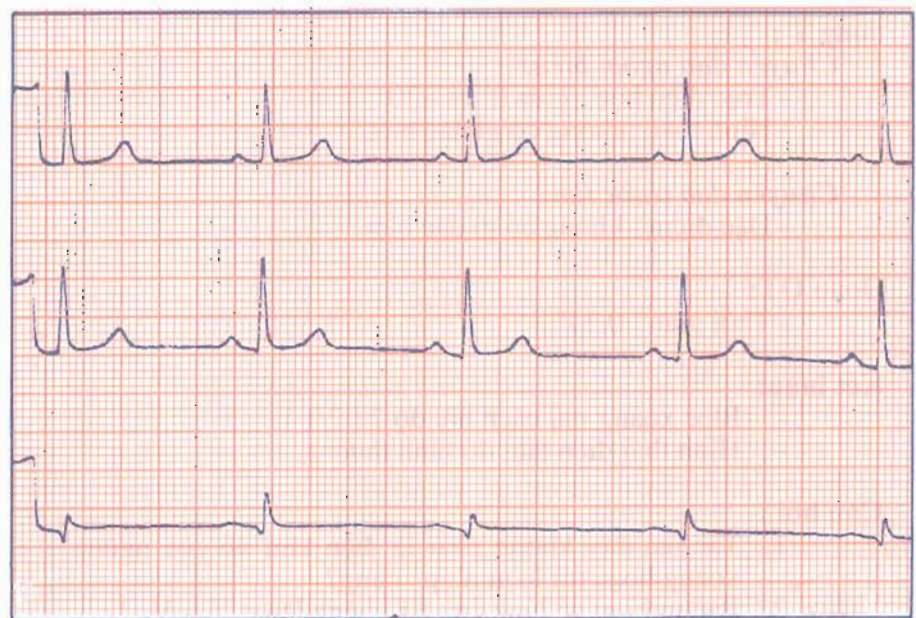


THƯ VIỆN  
HUBT

12

TÀI LIỆU PHỤC VỤ THAM KHẢO NỘI BỘ

№ 3 - D. G. 59 tuổi.



 **THƯ VIỆN HUBT**  
TÀI LIỆU PHỤC VỤ THAM KHẢO NỘI BỘ

Điện tâm đồ số : 4

Tuổi: 45 tuổi.

**Nhịp:** nhịp xoang, hơi không đều, tần số 84 chu kỳ/phút với khoảng ngừng xoang dài gấp đôi khoảng RR bình thường.

**Sóng P:**

- Biên độ: 1 mm.
- Thời gian: 0,08".

**Chuyển đạo ngoại biên:**

- Trục điện học: giữa  $0^\circ$  và  $+30^\circ$ .
- Hình thái: không có gì đặc biệt.

**Chuyển đạo trước tim:**

- Trục điện học: dương.
- Hình thái: không có gì đặc biệt.

**Dẫn truyền nhĩ - thất:**

- Thời gian: 0,14".

**Phức bộ QRS:**

**Chuyển đạo ngoại biên:**

- Biên độ: bình thường.
- Thời gian: 0,08".
- Trục điện học: khoảng  $0^\circ$ .
- Hình thái: không có gì đặc biệt.

**Chuyển đạo trước tim:**

- Biên độ : bình thường.
- Hình thái : không có gì đặc biệt.
- Vùng chuyển tiếp :  $V_4$ .

**Đoạn ST :**

- **Mức độ chênh và đặc điểm:** chênh lên nhẹ và dốc lên từ  $V_1$  đến  $V_3$ .

**Sóng T :**

**Chuyển đạo ngoại biên:**

- Trục điện học : giữa  $0^\circ$  và  $+30^\circ$ .
- Hình thái : không có gì đặc biệt.

**Chuyển đạo trước tim:**

- Đặc điểm : không có gì đặc biệt.

**Đoạn QT:**

- Thời gian : 0,34".

**Kết luận:**

- Bloc xoang nhĩ cách hồi độ 2 ( 2/1 ).
- Hình thái điện tâm đồ bình thường.

**Câu hỏi :**

1. Tại sao đây không phải là điện tâm đồ của ngừng xoang hoặc rối loạn nhịp xoang?
2. Bạn nghĩ gì về hình ảnh ST chênh lên ở  $V_2 - V_3$  ?
3. Tại sao hình ảnh sóng T âm ở  $D_3$  không phải là bệnh lý?
4. Tại sao có thể khẳng định trục QRS khoảng  $0^\circ$  ?

**Tình trạng lâm sàng:**

- Có cơn mệt xỉu ngắn.
- Khám lâm sàng bình thường. Tiền sử khác: bình thường.

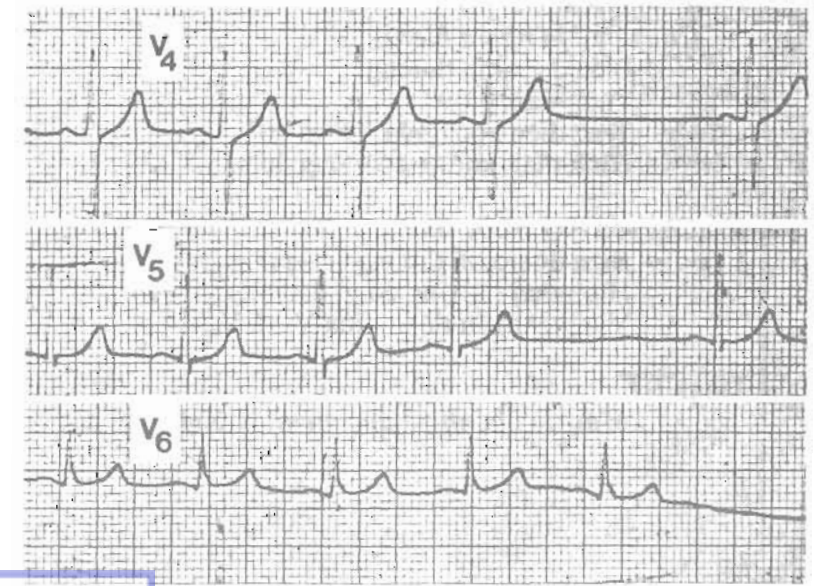
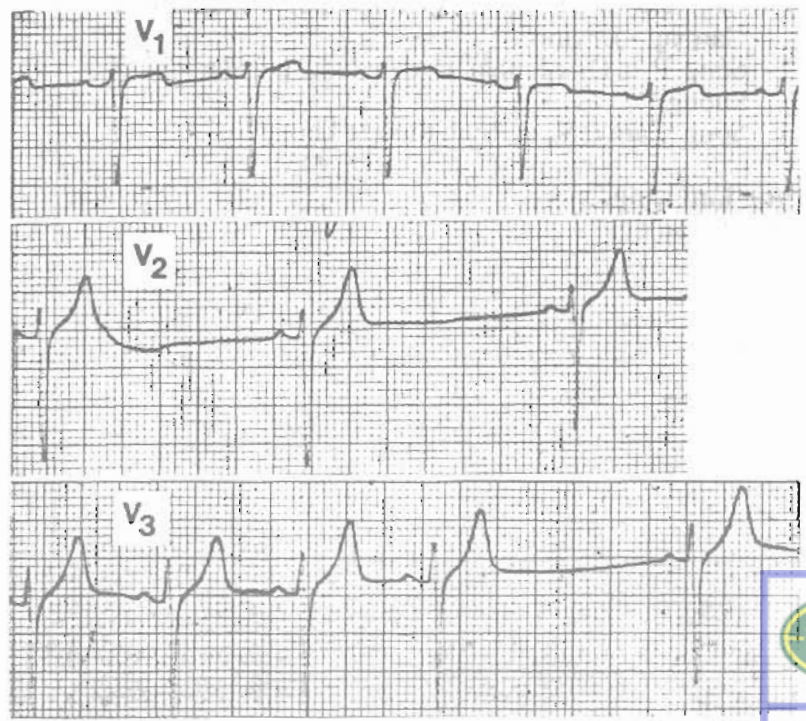
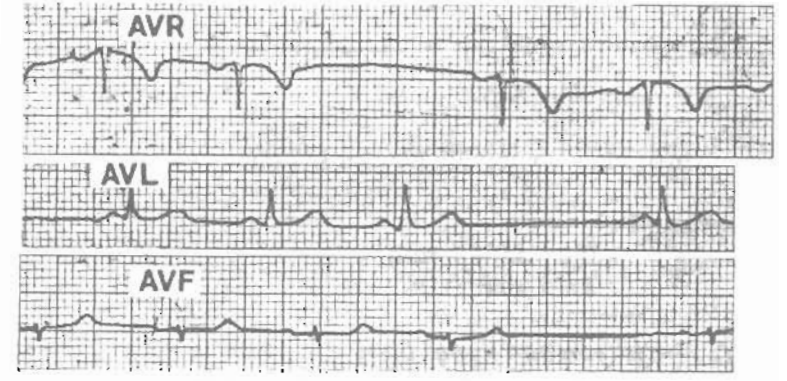
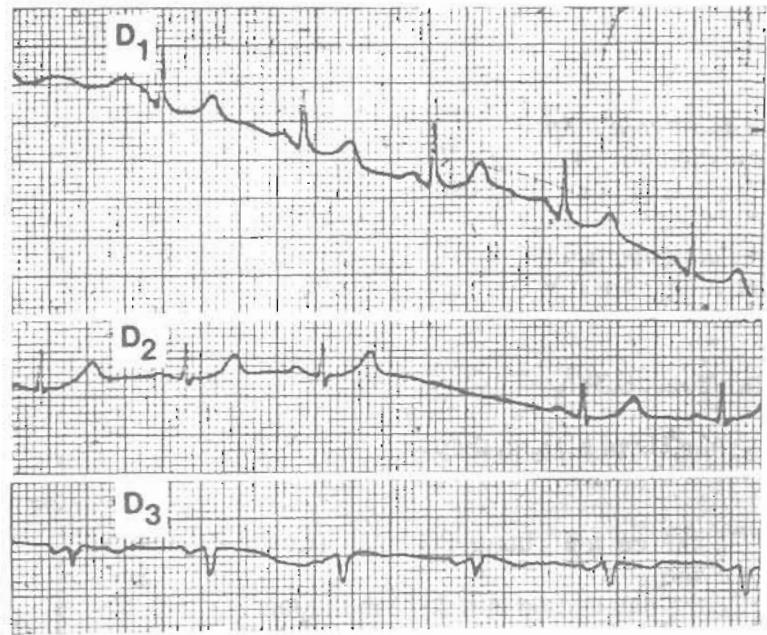


THƯ VIỆN  
HUBT

14

TÀI LIỆU PHỤC VỤ THAM KHẢO NỘI BỘ

N° 4 - P. E. 45 tuổi.



 **THƯ VIỆN HUBT**  
TÀI LIỆU PHỤC VỤ THAM KHẢO NỘI BỘ

Điện tâm đồ số : 5

Tuổi: 49 tuổi.

Nhịp: nhịp xoang đều 60 chu kỳ/ phút.

**Sóng P:**

- Biên độ: 1,5 mm.
- Thời gian: 0,08".

**Chuyển đạo ngoại biên:**

- Trục điện học: giữa  $+30^\circ$  và  $+60^\circ$ .
- Hình thái: P nhọn ở  $D_2$ .

**Chuyển đạo trước tim:**

- Trục điện học: dương.
- Hình thái: không có gì đặc biệt.

**Dẫn truyền nhĩ - thất:**

- Thời gian: 0,12".

**Phức bộ QRS:**

**Chuyển đạo ngoại biên:**

- Biên độ: bình thường.
- Thời gian: 0,09".
- Trục điện học: giữa  $30^\circ$  và  $60^\circ$ .
- Hình thái: không có gì đặc biệt.

**Chuyển đạo trước tim:**

- Biên độ : bình thường.
- Hình thái : không có gì đặc biệt.
- Vùng chuyển tiếp : giữa  $V_2$  và  $V_3$ .

**Đoạn ST :**

- **Mức độ chênh và đặc điểm:** không có gì đặc biệt.

**Sóng T :**

**Chuyển đạo ngoại biên:**

- Trục điện học : khoảng  $+30^\circ$ .
- Hình thái : không có gì đặc biệt.

**Chuyển đạo trước tim:**

- Đặc điểm : âm ở  $V_1$ .

**Đoạn QT:**

- Thời gian : 0,38".

Sóng U: có sóng U với biên độ thấp.

**Kết luận:**

- Có thể có hội chứng PQ ngắn (Lown - Ganong - Levine).
- Có thể đây là điện tâm đồ bình thường.

**Câu hỏi :**

1. Các tiêu chuẩn để chẩn đoán hội chứng Lown - Ganong - Levine?
2. Sóng P ở  $D_2$  có phải là dấu hiệu phì đại nhĩ phải không?
3. Sóng T âm ở  $V_1$  có bình thường không?

**Tình trạng lâm sàng:**

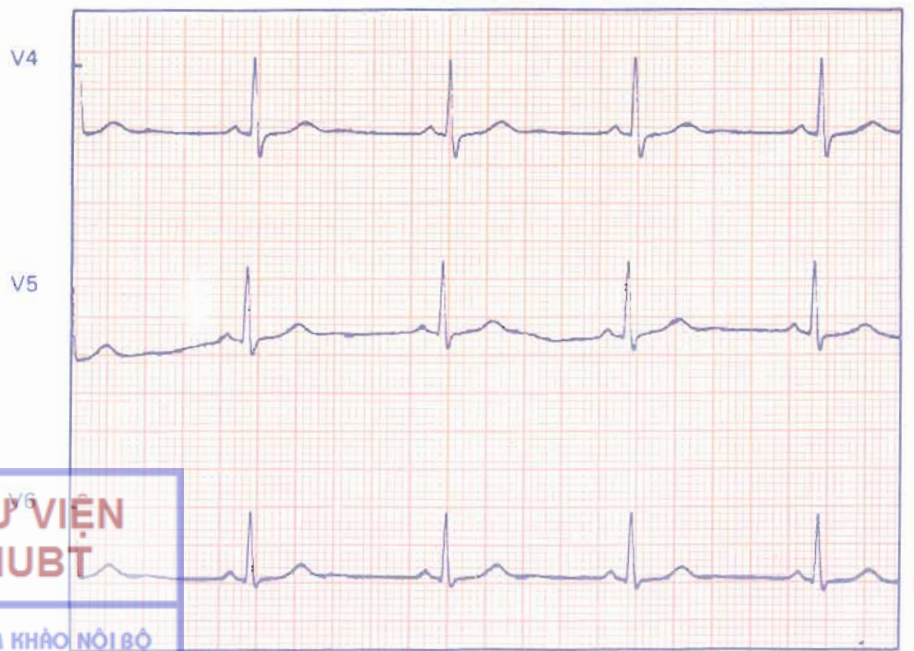
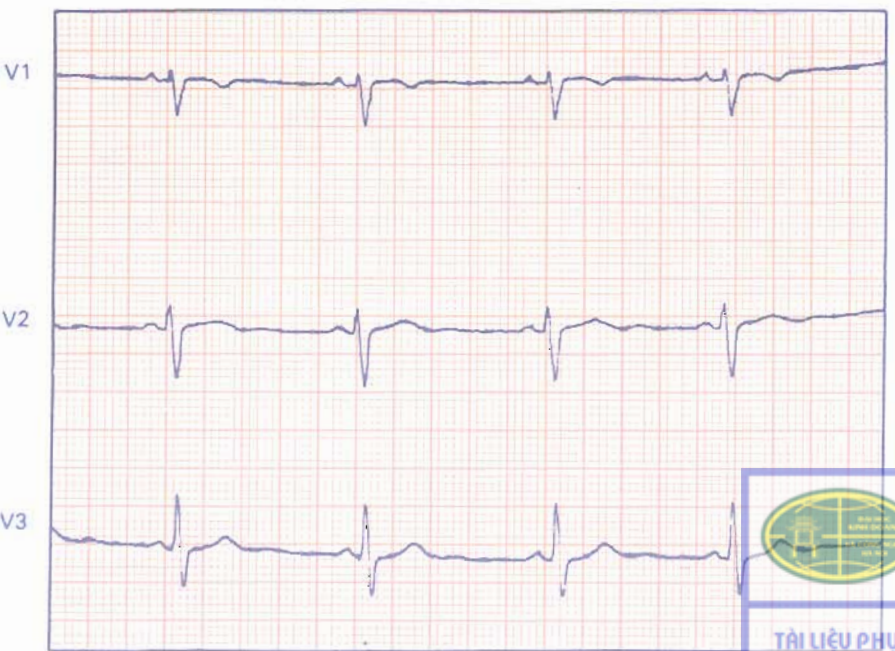
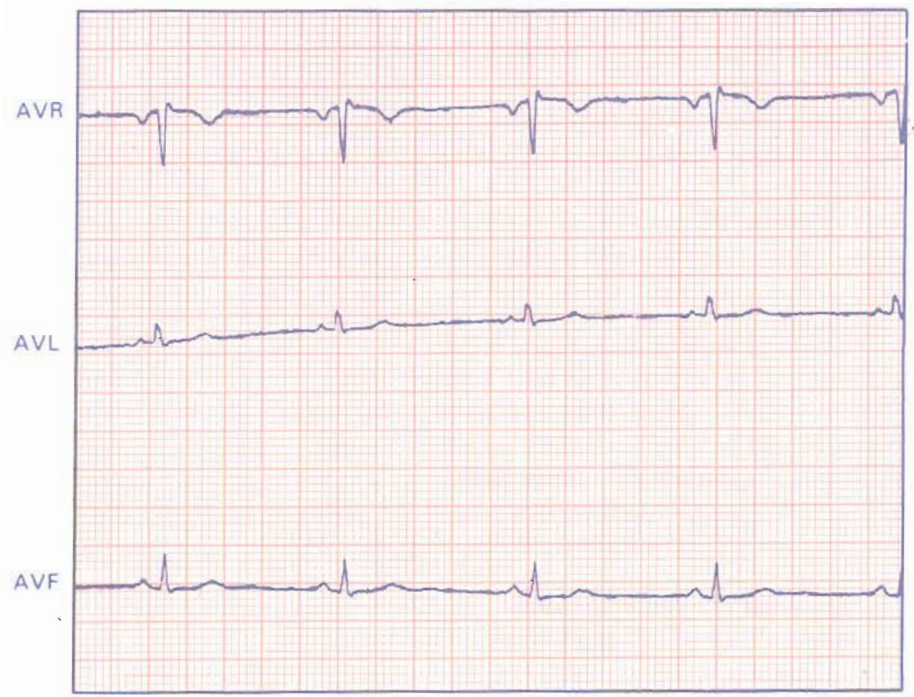
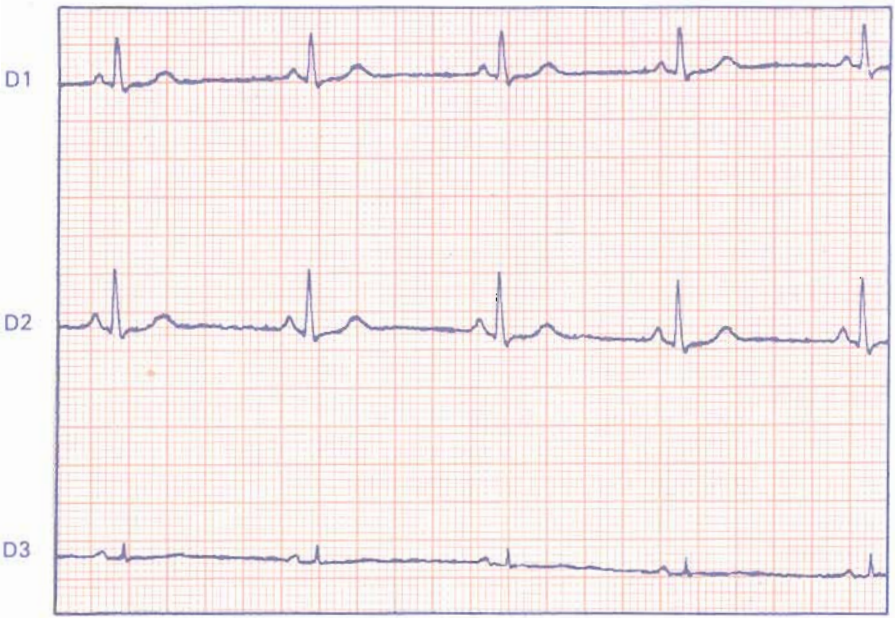
- Bình thường.



THƯ VIỆN  
16 HUBT

TÀI LIỆU PHỤC VỤ THAM KHẢO NỘI BỘ

N° 5 - C. J. 49 tuổi.



 **THƯ VIỆN  
Y HỌC  
HUBT**  
TÀI LIỆU PHỤC VỤ THAM KHẢO NỘI BỘ



Điện tâm đồ số : 6

Tuổi: 68 tuổi.

**Nhịp:** nhịp xoang, hơi không đều, tần số 68 chu kỳ/phút.

**Sóng P:**

- Biên độ: 1mm.
- Thời gian: 0,10".

**Chuyển đạo ngoại biên:**

- Trục điện học: khoảng +60°.
- Hình thái: không có gì đặc biệt.

**Chuyển đạo trước tim:**

- Trục điện học: 2 pha ở V<sub>1</sub>, dương từ V<sub>2</sub> đến V<sub>6</sub>.
- Hình thái: không có gì đặc biệt.

**Dẫn truyền nhĩ - thất:**

- Thời gian: 0,16".

**Phức bộ QRS:**

**Chuyển đạo ngoại biên:**

- Biên độ: bình thường.
- Thời gian: 0,08".
- Trục điện học: giữa 0° và - 30°.
- Hình thái: không có gì đặc biệt.

**Chuyển đạo trước tim:**

- Biên độ : bình thường.
- Hình thái : dạng QS ở V<sub>1</sub>, V<sub>2</sub>; sóng Q rộng ở V<sub>3</sub>.
- Vùng chuyển tiếp : V<sub>2</sub> - V<sub>3</sub>.

**Đoạn ST :**

- **Mức độ chênh và đặc điểm:** chênh lên nhẹ kiểu dốc lên từ V<sub>1</sub> đến V<sub>3</sub>; chênh xuống nhẹ ở D<sub>2</sub>.

**Sóng T :**

**Chuyển đạo ngoại biên:**

- Trục điện học : khoảng +60°.
- Hình thái : điện thế thấp ở D<sub>1</sub>, đẳng điện ở aVL.

**Chuyển đạo trước tim:**

- Đặc điểm : không có gì đặc biệt.

**Đoạn QT:**

- Thời gian : 0,38".

**Kết luận:**

- Trục điện tim lệch trái.
- Di chứng hoại tử cơ tim vùng trước vách.
- Rối loạn tái cực không đặc hiệu.

**Câu hỏi :**

1. Tại sao lại chẩn đoán rối loạn tái cực không đặc hiệu ?
2. Các dấu hiệu gợi ý hoại tử cơ tim đoạn giữa vách liên thất là gì?

**Tình trạng lâm sàng:**

- Suy vành mạn với đau ngực kín đáo khi gắng sức.
- Không có tiền sử bị nhồi máu cơ tim.

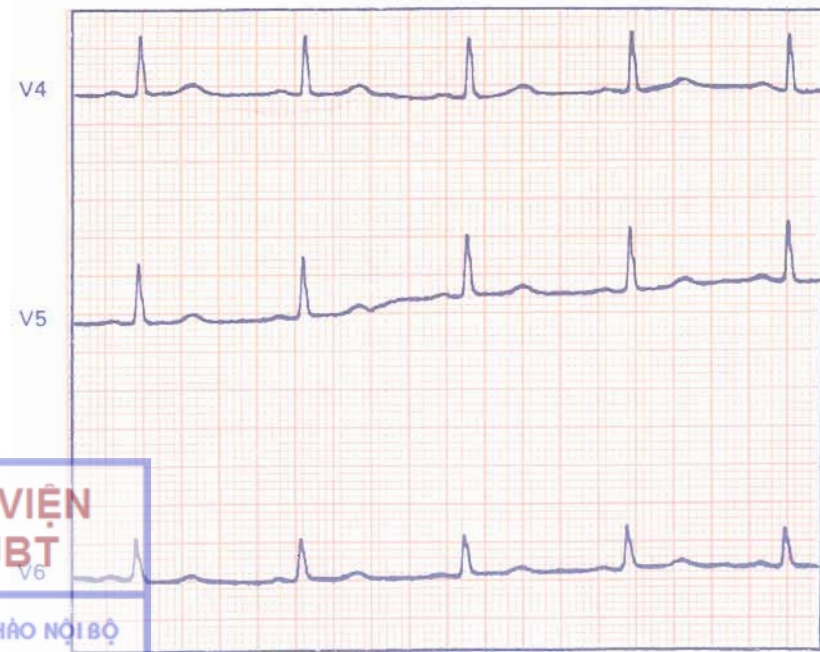
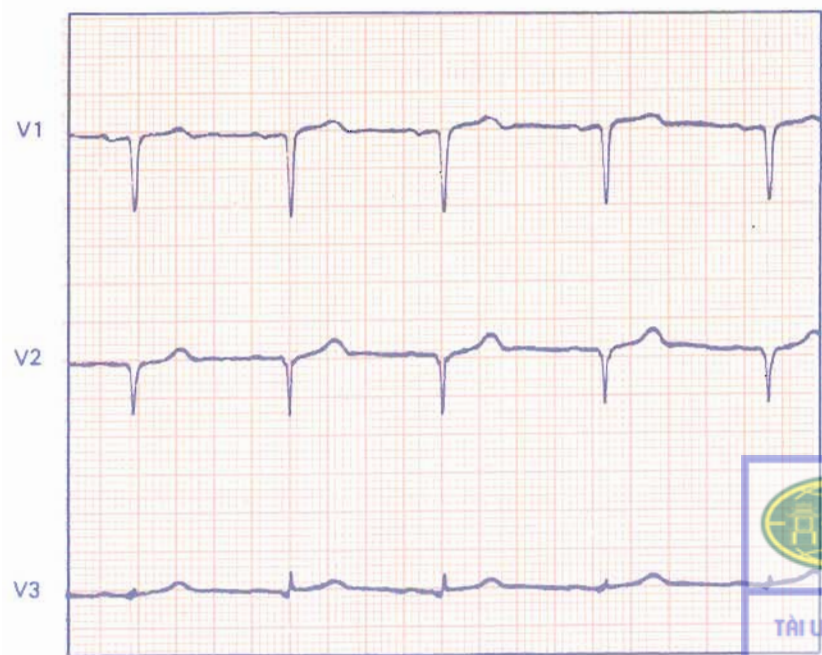
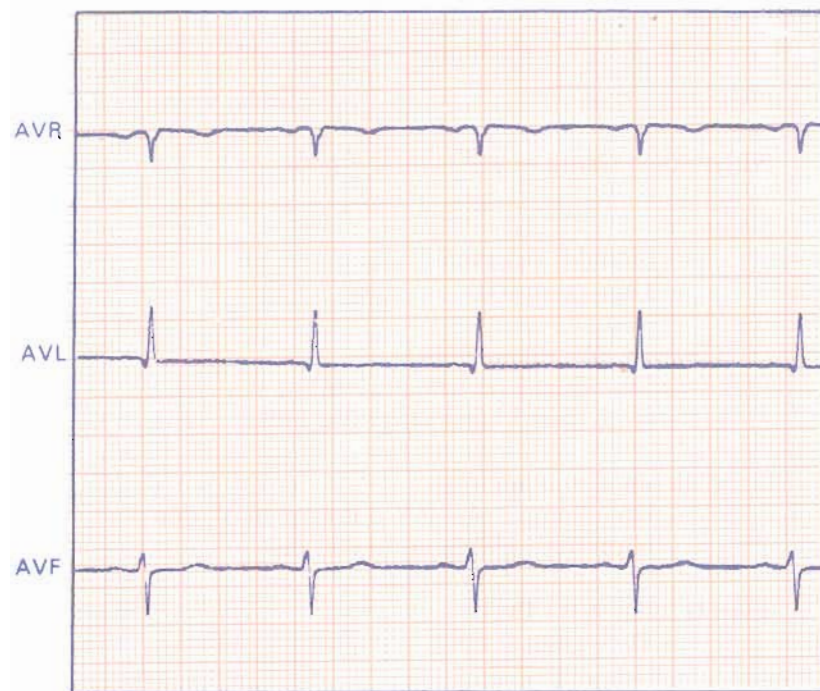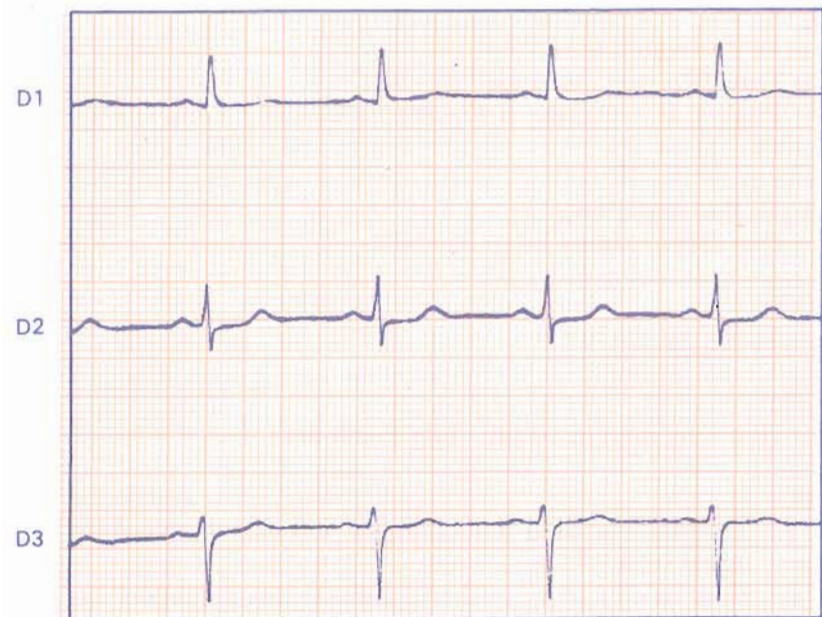


THƯ VIỆN  
HUBT

18

TÀI LIỆU PHỤC VỤ THAM KHẢO NỘI BỘ

N° 6 - M. M. 68 tuổi.



 **THƯ VIỆN  
HUBT**  
TÀI LIỆU PHỤC VỤ THAM KHẢO NỘI BỘ

Điện tâm đồ số : 7

Tuổi: 68 tuổi.

**Nhịp:** nhịp xoang đều 90 chu kỳ/ phút.

**Sóng P:**

- Biên độ: 0,5 mm.
- Thời gian: 0,09".

**Chuyển đạo ngoại biên:**

- Trục điện học: khoảng  $+60^\circ$ .
- Hình thái: không có gì đặc biệt.

**Chuyển đạo trước tim:**

- Đặc điểm: 2 pha ở  $V_1$ , dương từ  $V_2$  đến  $V_6$ .
- Hình thái: không có gì đặc biệt.

**Dẫn truyền nhĩ - thất:**

- Thời gian: 0,16".

**Phức bộ QRS:**

**Chuyển đạo ngoại biên:**

- Biên độ: bình thường.
- Thời gian : 0,08".
- Trục điện học: khoảng  $0^\circ$ .
- Hình thái: Sóng Q có thời gian ở mức giới hạn bình thường tại  $D_2$ , rộng và sâu ở aVF, dạng QS ở  $D_3$ .

**Chuyển đạo trước tim:**

- Biên độ : bình thường.
- Hình thái : không có gì đặc biệt.
- Vùng chuyển tiếp :  $V_2$ .

**Đoạn ST :**

- **Mức độ chênh và đặc điểm:** chênh lên rất nhẹ ở  $D_2$ ,  $D_3$ , aVF ; chênh xuống và thẳng đuốn từ  $V_2$  đến  $V_4$ .

**Sóng T :**

**Chuyển đạo ngoại biên:**

- Trục điện học : giữa  $-30^\circ$  và  $-60^\circ$ .
- Hình thái : âm nhẹ ở  $D_2$ , âm và khá cân xứng ở  $D_3$ , aVF.

**Chuyển đạo trước tim:**

- Đặc điểm : không có gì đặc biệt.

**Đoạn QT:**

- Thời gian : 0,36".

**Kết luận:**

- Di chứng hoại tử cơ tim vùng thành dưới.

**Câu hỏi :**

1. Ý nghĩa trục điện học của sóng T ở các chuyển đạo ngoại biên ?
2. Hoại tử cơ tim vùng thành dưới đã xảy ra được bao lâu?
3. Tại sao nói vùng chuyển tiếp là ở  $V_2$  ?

**Tình trạng lâm sàng:**

- Nhồi máu cơ tim ngày thứ 20.

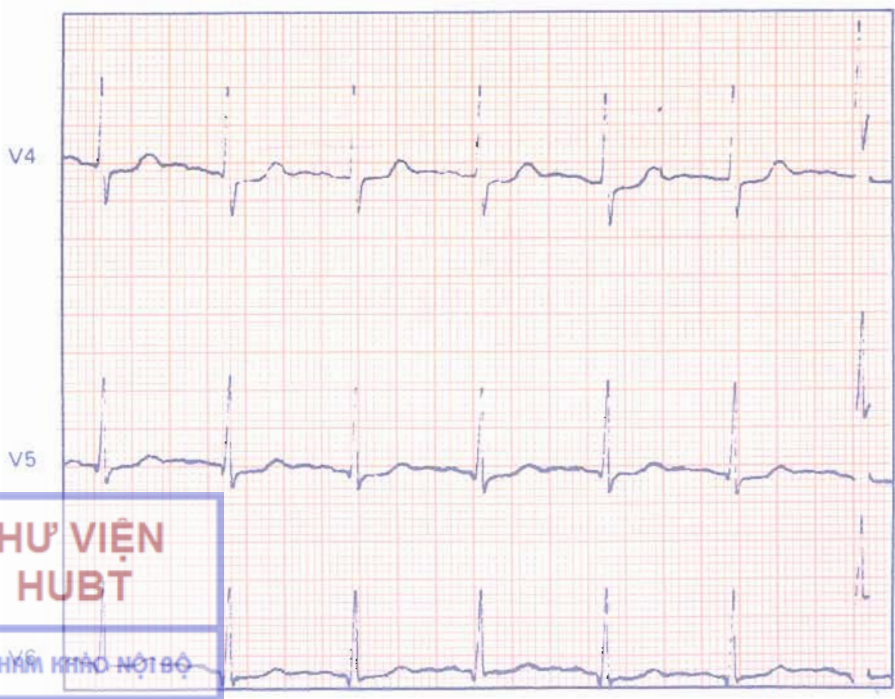
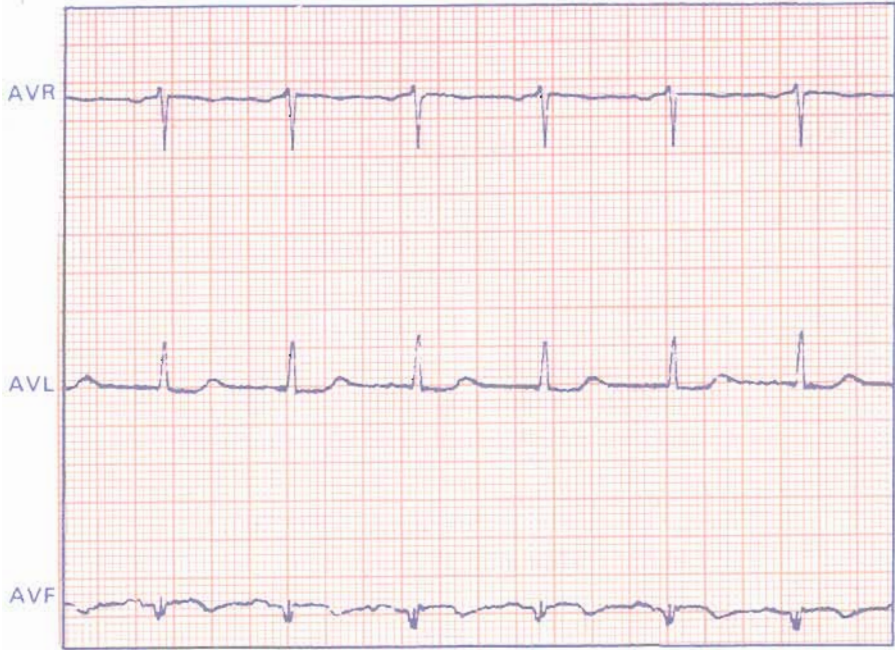
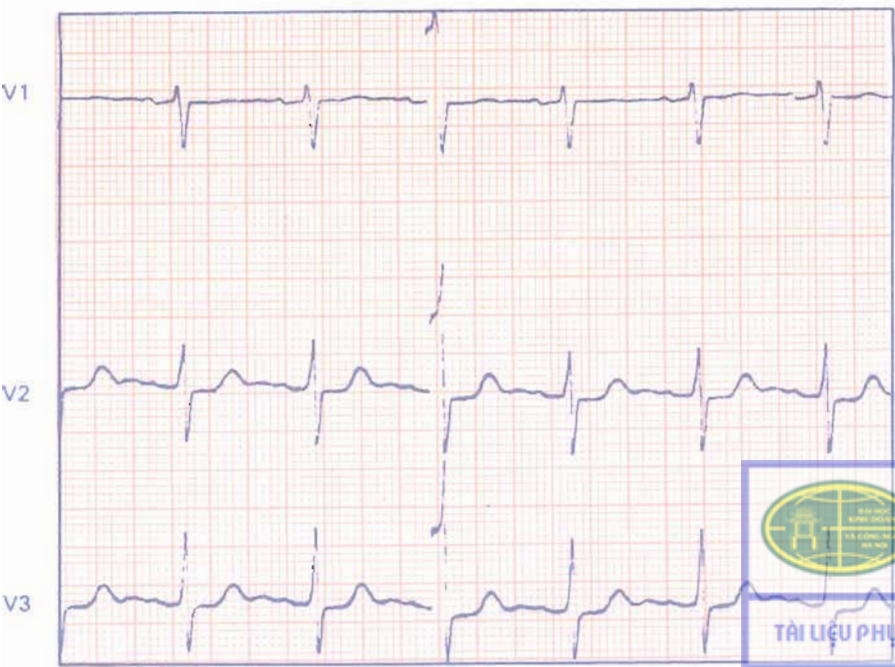
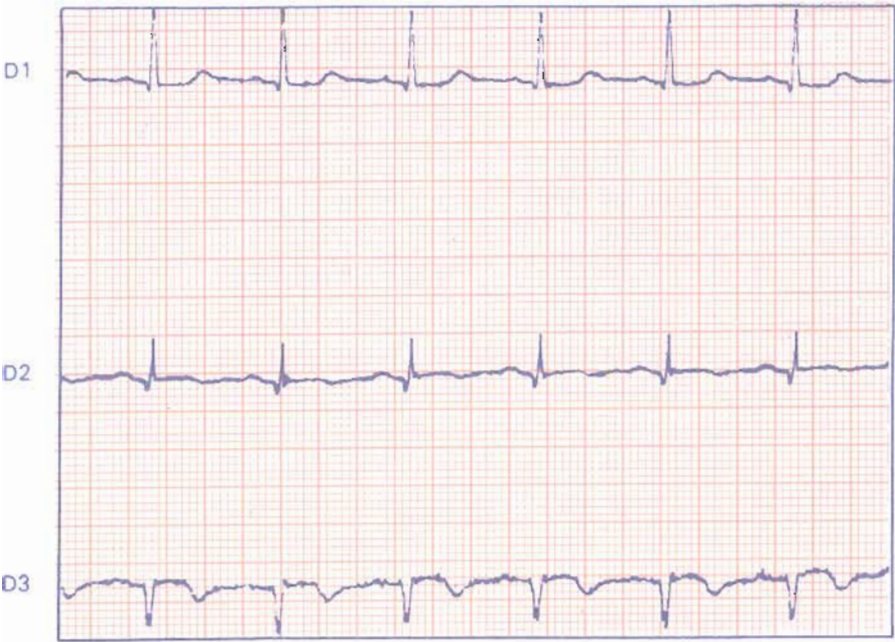


THƯ VIỆN  
HUBT

20

TÀI LIỆU PHỤC VỤ THAM KHẢO NỘI BỘ

Nº 7 - H. A. 68 tuổi.



 **THƯ VIỆN HUBT**  
TÀI LIỆU PHỤC VỤ THẨM KHẢO NỘI BỘ

Điện tâm đồ số : 8

Tuổi: 71 tuổi.

**Nhịp:** nhịp xoang đều 110 chu kỳ/phút.

**Sóng P:**

- Biên độ: 1 mm (khó xác định do sóng P chồng lên sóng T của phức bộ trước).
- Thời gian: 0,06".

**Chuyển đạo ngoài biên:**

- Trục điện học: khoảng +30°.
- Hình thái: không có gì đặc biệt.

**Chuyển đạo trước tim:**

- Đặc điểm: 2 pha ở V<sub>1</sub>, dương từ V<sub>2</sub> đến V<sub>6</sub>.
- Hình thái: không có gì đặc biệt.

**Dẫn truyền nhĩ - thất:**

- Thời gian: 0,26".

**Phức bộ QRS:**

**Chuyển đạo ngoài biên:**

- Biên độ: bình thường.
- Thời gian: 0,09".
- Trục điện học: khoảng 0°.
- Hình thái: sóng Q rộng và sâu ở D<sub>2</sub>, D<sub>3</sub>, aVF.

**Chuyển đạo trước tim:**

- Biên độ : bình thường.
- Hình thái : sóng Q rộng và sâu ở V<sub>6</sub>.
- Vùng chuyển tiếp : V<sub>2</sub>.

**Đoạn ST :**

- **Mức độ chênh và đặc điểm:** chênh lên và cong lõm lên trên ở D<sub>2</sub>, D<sub>3</sub>, aVF, V<sub>5</sub>, V<sub>6</sub>; chênh xuống ở D<sub>1</sub>, aVL, và từ V<sub>2</sub> đến V<sub>4</sub>.

**Sóng T :**

**Chuyển đạo ngoài biên:**

- Trục điện học : +60°.
- Hình thái : âm và đối xứng ở D<sub>2</sub>, D<sub>3</sub>, aVF.

**Chuyển đạo trước tim:**

- Đặc điểm : đẳng điện ở V<sub>1</sub>, âm và khá đối xứng ở V<sub>5</sub> và V<sub>6</sub>.

**Đoạn QT:**

- Thời gian : 0,32".

**Kết luận:**

- Nhịp nhanh xoang.
- Bloc nhĩ - thất cấp I.
- Hoại tử cơ tim vùng thành dưới và trước bên giai đoạn bán cấp.

**Câu hỏi :**

1. Tại sao nói đây là hoại tử cơ tim giai đoạn bán cấp?
2. Ý nghĩa của ST chênh xuống ở D<sub>1</sub>, aVL, V<sub>2</sub> đến V<sub>4</sub>?

**Tình trạng lâm sàng:**

- Nhồi máu cơ tim ngày thứ 3.
- Có những đoạn bloc nhĩ - thất hoàn toàn với cơn Stokes - Adams.

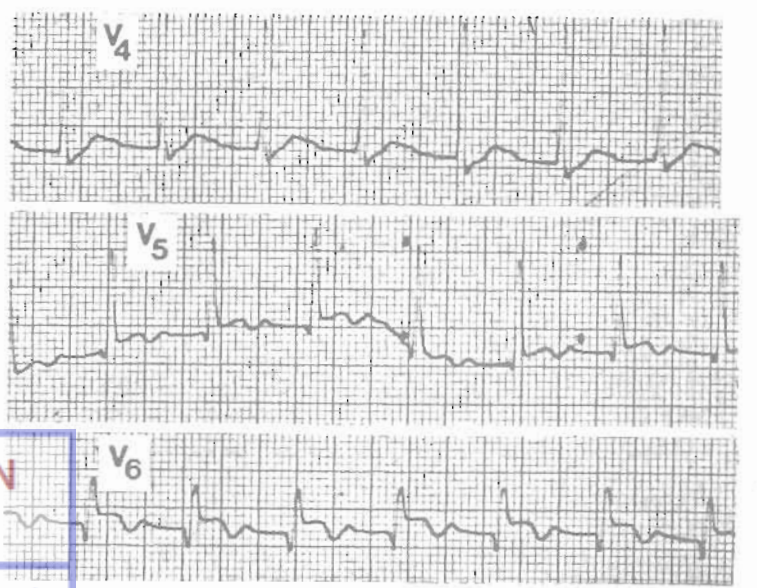
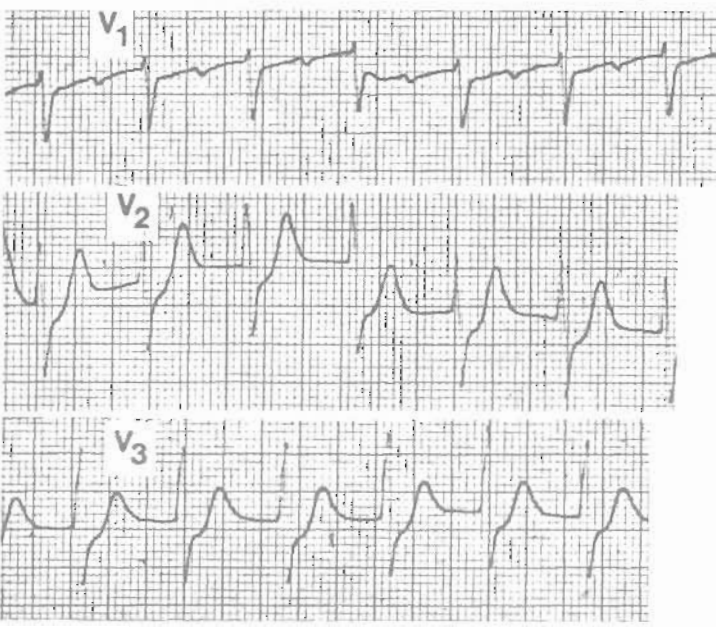
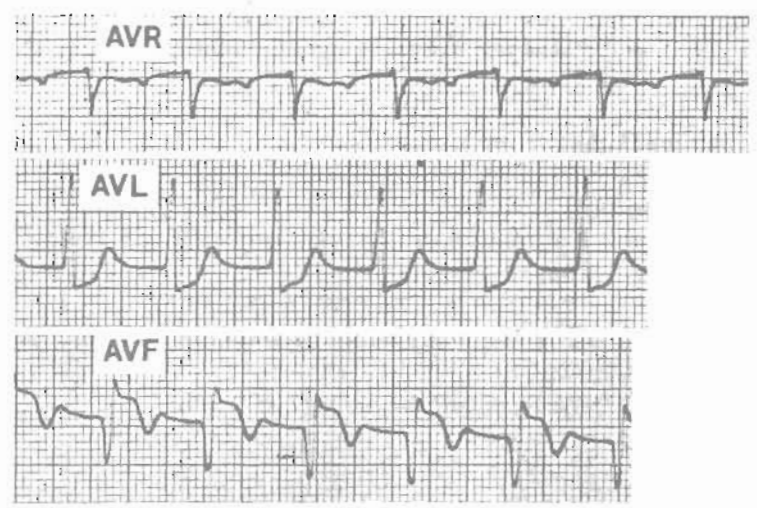
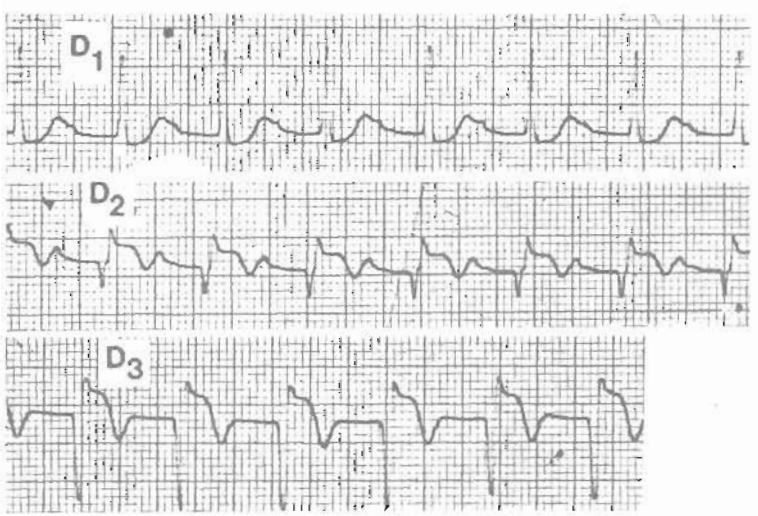


THƯ VIỆN  
HUBT

22

TÀI LIỆU PHỤC VỤ THAM KHẢO NỘI BỘ

Nº 8 - V. G. 71 tuổi.



**Điện tâm đồ số : 9**

**Tuổi : 73 tuổi.**

- Hoạt động điện không đều, không có các phức bộ điện học riêng rẽ.

**Kết luận: Rung thất.**

**Câu hỏi:**

Tại sao chẩn đoán là rung thất mà không phải cuồng thất?

**Tình trạng lâm sàng: nhồi máu cơ tim ngày thứ nhất.**

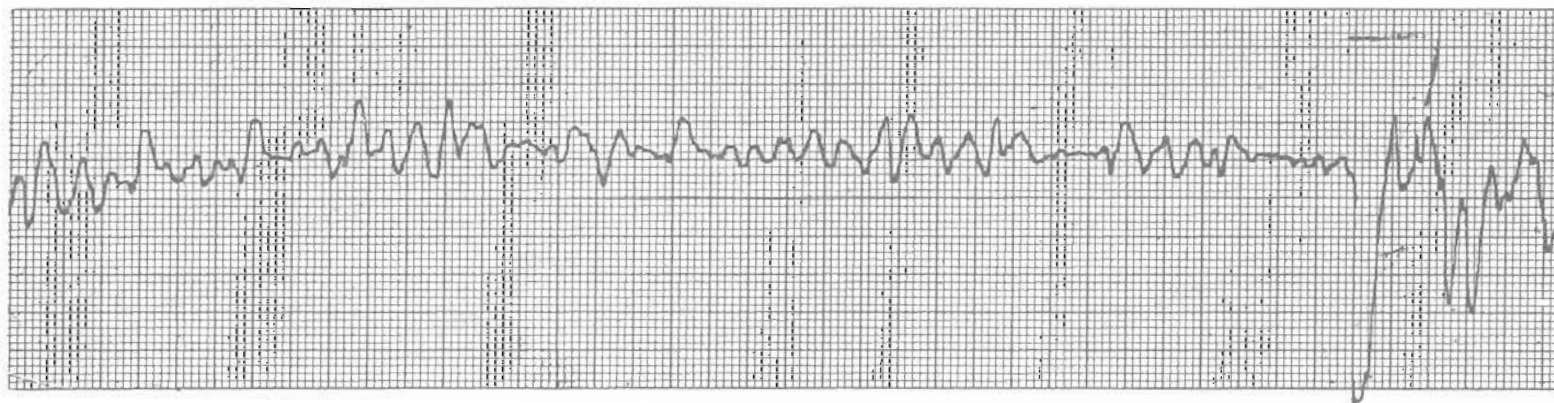


**THƯ VIỆN  
HUBT**

24

TÀI LIỆU PHỤC VỤ THAM KHẢO NỘI BỘ

N° 9 - A. L. 73 tuổi.



THƯ VIỆN  
HUBT

TÀI LIỆU PHỤC VỤ THAM KHẢO NỘI BỘ



Điện tâm đồ số : 10

Tuổi: 56 tuổi.

**Nhịp:** nhịp xoang đều 60 chu kỳ/ phút.

**Sóng P:**

- Biên độ: 1 mm.
- Thời gian: 0,10".

**Chuyển đạo ngoại biên:**

- Trục điện học: giữa  $+30^\circ$  và  $+60^\circ$ .
- Hình thái: không có gì đặc biệt.

**Chuyển đạo trước tim:**

- Đặc điểm: 2 pha ở  $V_1$ , dương từ  $V_2$  đến  $V_6$ .
- Hình thái: không có gì đặc biệt.

**Dẫn truyền nhĩ - thất:**

- Thời gian: 0,16".

**Phức bộ QRS:**

**Chuyển đạo ngoại biên:**

- Biên độ: bình thường.
- Thời gian: 0,08".
- Trục điện học: khoảng  $+30^\circ$ .
- Hình thái: sóng Q với thời gian ở mức giới hạn bình thường nhưng biên độ thấp ở  $D_3$ , aVF.

**Chuyển đạo trước tim:**

- Biên độ : bình thường.
- Hình thái : không có gì đặc biệt.
- Vùng chuyển tiếp :  $V_3 - V_4$ .

**Đoạn ST :**

- **Mức độ chênh và đặc điểm:** chênh lên nhẹ và dốc lên ở  $V_2, V_3$ .

**Sóng T :**

**Chuyển đạo ngoại biên:**

- Trục điện học : khoảng  $-60^\circ$ .
- Hình thái : biên độ thấp, T âm ở  $D_2, D_3, aVF$ .

**Chuyển đạo trước tim:**

- Đặc điểm : âm, nhọn, đối xứng ở  $V_5, V_6$ .

**Đoạn QT:**

- Thời gian : 0,36".

**Sóng U:** có sóng U với biên độ thấp từ  $V_1$  đến  $V_6$ .

**Kết luận:**

- Nhiều khả năng là di chứng của hoại tử cơ tim vùng thành dưới.
- Thiếu máu cơ tim dưới thượng tâm mạc vùng thành dưới và vùng bên.

**Câu hỏi :**

1. Sự tái cực ở các chuyển đạo ngoại biên có bình thường không?
2. Hình ảnh sóng Q ở  $D_3$  và aVF có đủ để chẩn đoán hoại tử cơ tim vùng thành dưới không?
3. Chẩn đoán thiếu máu dưới thượng tâm mạc và vùng bên dựa trên những đặc điểm nào?
4. Tại sao nói vùng chuyển tiếp nằm giữa  $V_3$  và  $V_4$ ?

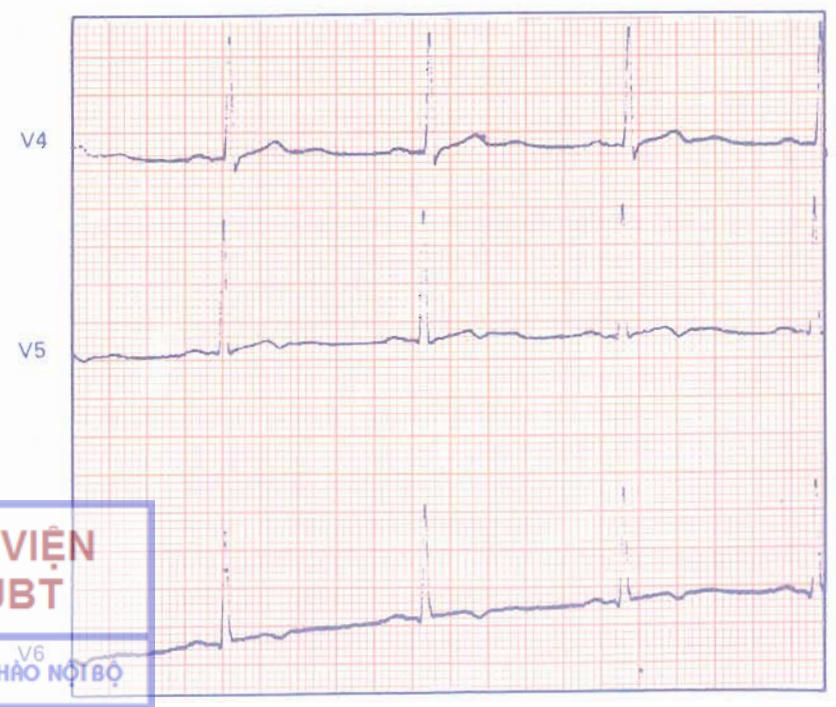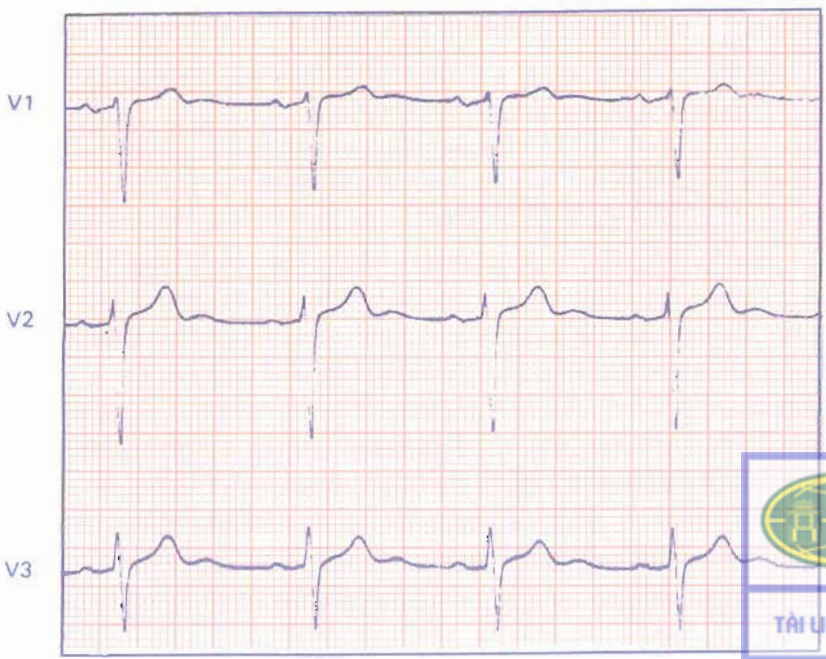
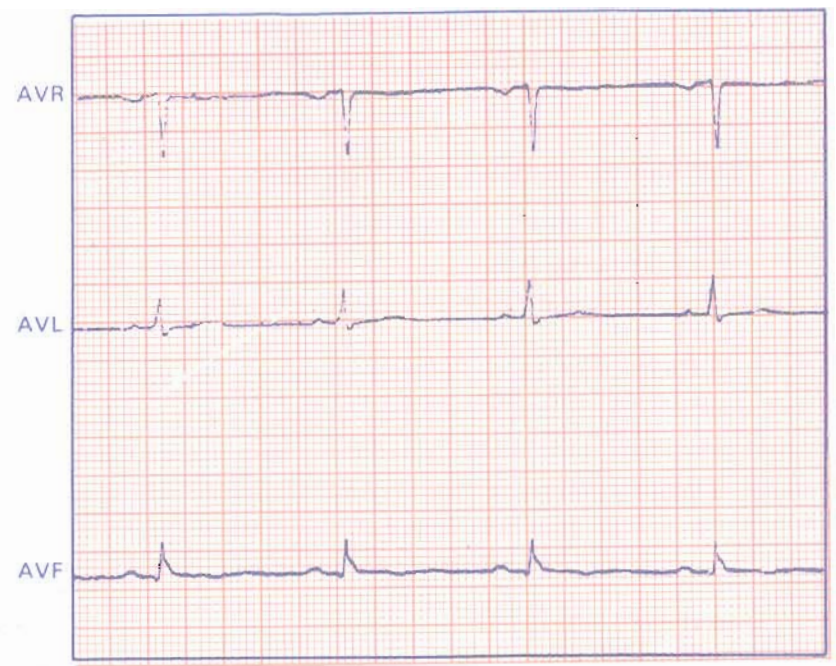
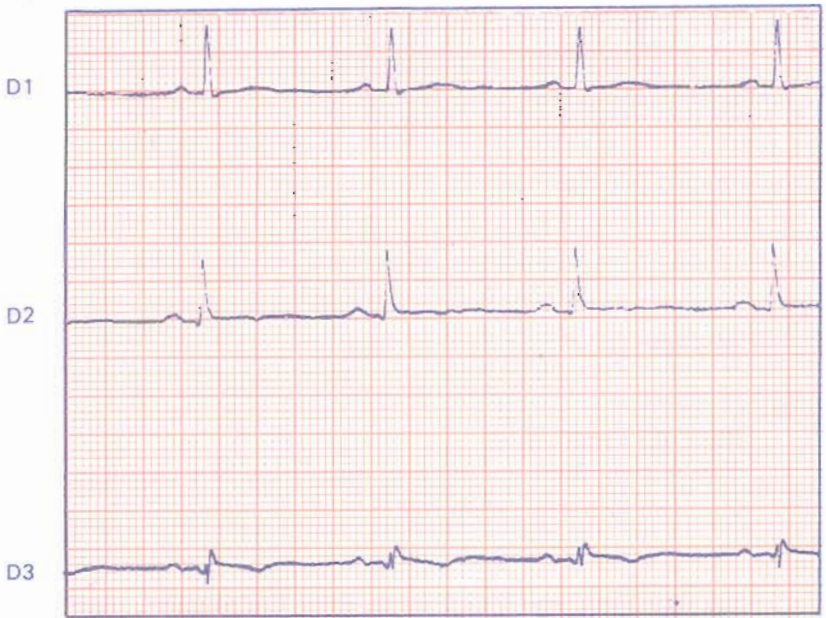
**Tình trạng lâm sàng:**

- Nhồi máu cơ tim 7 tháng trước.
- Đau thắt ngực nhẹ khi gắng sức.



THƯ VIỆN  
HUBT

N° 10 - H. A. 56 tuổi.



 **THƯ VIỆN HUBT**  
TÀI LIỆU PHỤC VỤ THAM KHẢO NỘI BỘ

Điện tâm đồ số : 11

Tuổi: 42 tuổi.

Nhịp: nhịp xoang đều 85 chu kỳ/ phút.

**Sóng P:**

- Biên độ: 0,5mm.
- Thời gian: 0,08".

**Chuyển đạo ngoài biên:**

- Trục điện học: giữa  $+30^\circ$  và  $+60^\circ$ .
- Hình thái: không có gì đặc biệt.

**Chuyển đạo trước tim:**

- Trục điện học: dương.
- Hình thái: không có gì đặc biệt.

**Dẫn truyền nhĩ - thất:**

- Thời gian: 0,22".

**Phức bộ QRS:**

**Chuyển đạo ngoài biên:**

- Biên độ: bình thường.
- Thời gian: 0,06".
- Trục điện học: giữa  $+30^\circ$  và  $+60^\circ$ .
- Hình thái: không có gì đặc biệt.

**Chuyển đạo trước tim:**

- Biên độ : bình thường.
- Hình thái : không có gì đặc biệt.
- Vùng chuyển tiếp :  $V_3 - V_4$ .

**Đoạn ST :**

- **Mức độ chênh và đặc điểm:** chênh lên ở  $D_1, D_2, D_3, aVF$  và từ  $V_3$  đến  $V_6$ .

**Sóng T :**

**Chuyển đạo ngoài biên:**

- Trục điện học : giữa  $+30^\circ$  và  $+60^\circ$ .
- Hình thái : không có gì đặc biệt.

**Chuyển đạo trước tim:**

- Đặc điểm : âm ở  $V_1$ .

**Đoạn QT:**

- Thời gian : 0,32".

**Kết luận:**

- Bloc nhĩ - thất cấp I.
- Tổn thương dưới thượng tâm mạc trước bên và thành dưới (viêm màng ngoài tim?).

**Câu hỏi :**

1. Tại sao hình ảnh tổn thương dưới thượng tâm mạc lại gợi ý chẩn đoán viêm màng ngoài tim?
2. Thời gian dẫn truyền nhĩ - thất 0,22" có phải luôn tương ứng với chẩn đoán bloc nhĩ - thất cấp I không?
3. Tại sao lại đánh giá trục điện học của QRS nằm giữa  $+30^\circ$  và  $+60^\circ$ ?

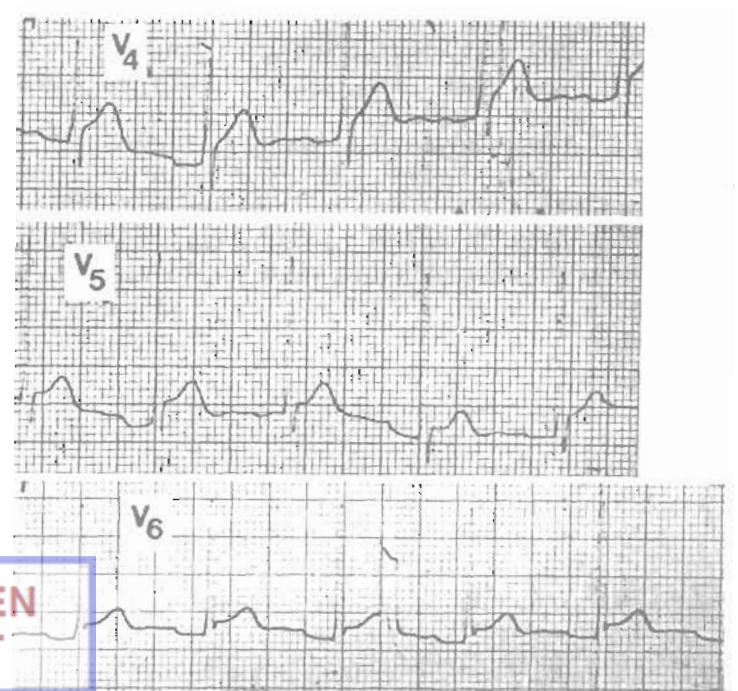
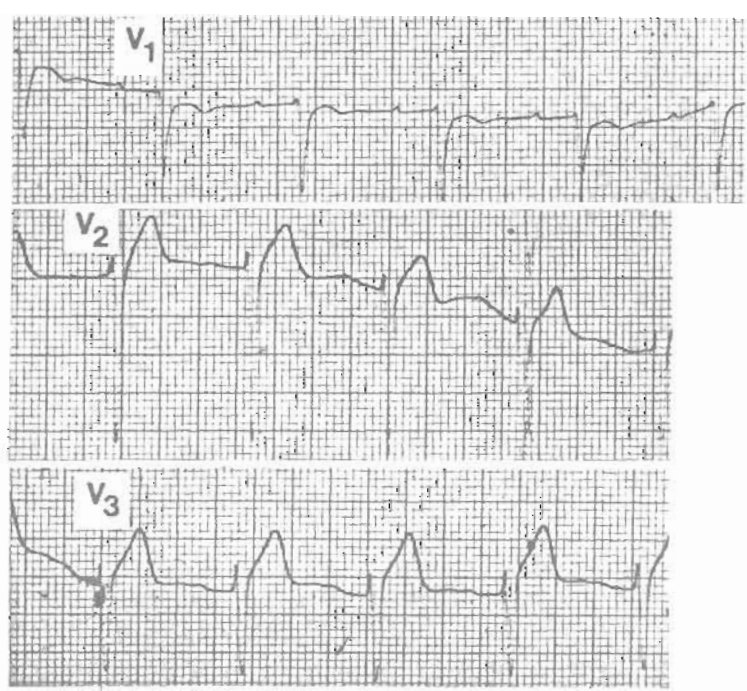
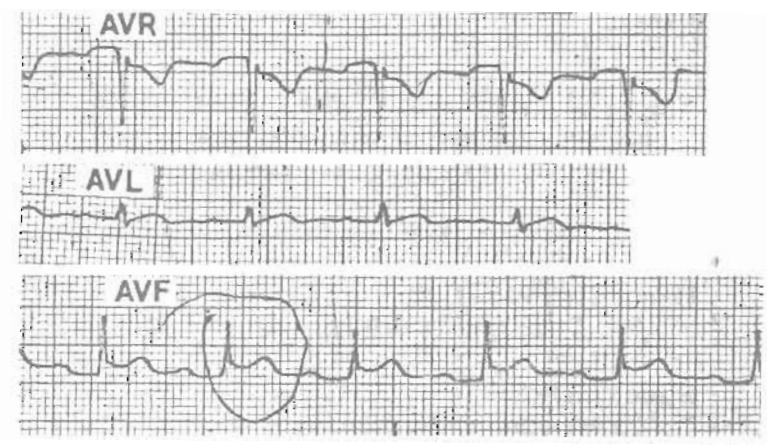
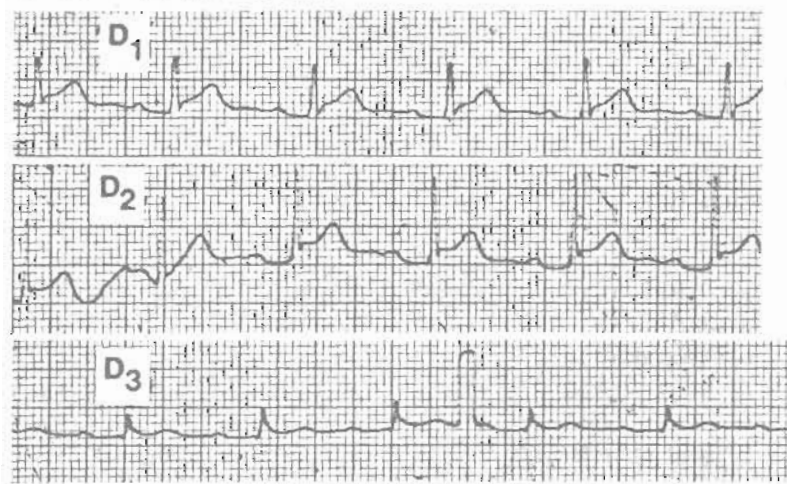
**Tình trạng lâm sàng:**

- Đau ngực thay đổi theo hô hấp từ 2 ngày nay.
- Sốt nhẹ :  $37^0 5$
- Các men tim bình thường.



THƯ VIỆN  
HUBT

N° 11 - D. M. 42 tuổi.



Điện tâm đồ số : 12

Tuổi: 65 tuổi.

**Nhịp:** phức bộ thất đều, 72 chu kỳ/phút, với hình ảnh kích xung của máy tạo nhịp ở phần đầu phức bộ QRS. Sóng nhĩ với tần số 80 chu kỳ/phút, thấy rõ ở các chuyển đạo trước tim.

**Sóng P:** có nhưng khó nhìn thấy ở các chuyển đạo ngoại biên.

**Dẫn truyền nhĩ - thất:**

- Phân ly nhĩ - thất hoàn toàn.

**Phức bộ QRS:**

**Chuyển đạo ngoại biên:**

- Biên độ: ở mức giới hạn bình thường.
- Thời gian: 0,18".
- Trục điện học: giữa - 30° và - 60°.
- Hình thái: có móc.

**Chuyển đạo trước tim:**

- Biên độ: Sóng QS sâu từ V<sub>1</sub> đến V<sub>3</sub>.
- Hình thái: dạng QS từ V<sub>1</sub> đến V<sub>3</sub>. Nhánh nội điện muộn ở V<sub>6</sub> (0,10").
- Vùng chuyển tiếp: không xác định được.

**Đoạn ST:**

- **Mức độ chênh và đặc điểm:** chênh xuống ở D<sub>1</sub> và aVL; chênh lên ở D<sub>3</sub> và từ V<sub>1</sub> đến V<sub>4</sub>.

**Sóng T:**

**Chuyển đạo ngoại biên:**

- Trục điện học: giữa +90° và +120°.
- Hình thái: T đảo ngược (trái chiều) với QRS ở tất cả các chuyển đạo trừ aVR.

**Chuyển đạo trước tim:**

- Đặc điểm: biên độ lớn, nhọn nhưng không đối xứng từ V<sub>1</sub> đến V<sub>4</sub>.

**Đoạn QT:**

- Thời gian: 0,44".

**Kết luận:**

- Bloc nhĩ - thất hoàn toàn với nhịp thất do máy tạo nhịp dẫn.
- QT kéo dài.

**Câu hỏi:**

1. Đây là máy tạo nhịp với dây điện cực đặt trong thất trái hay trong buồng tim phải?
2. Sóng R có biên độ lớn ở aVL và các sóng QS ở chuyển đạo trước tim phải có phải là dấu hiệu chẩn đoán tăng gánh thất trái không?
3. Đoạn QT kéo dài có ý nghĩa gì?

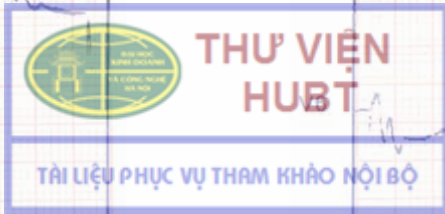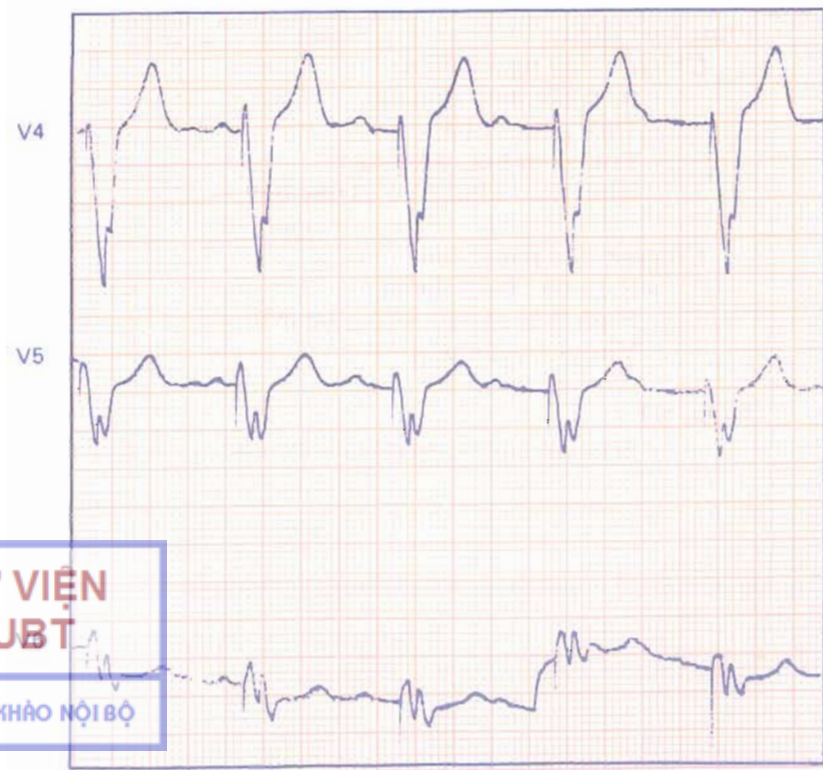
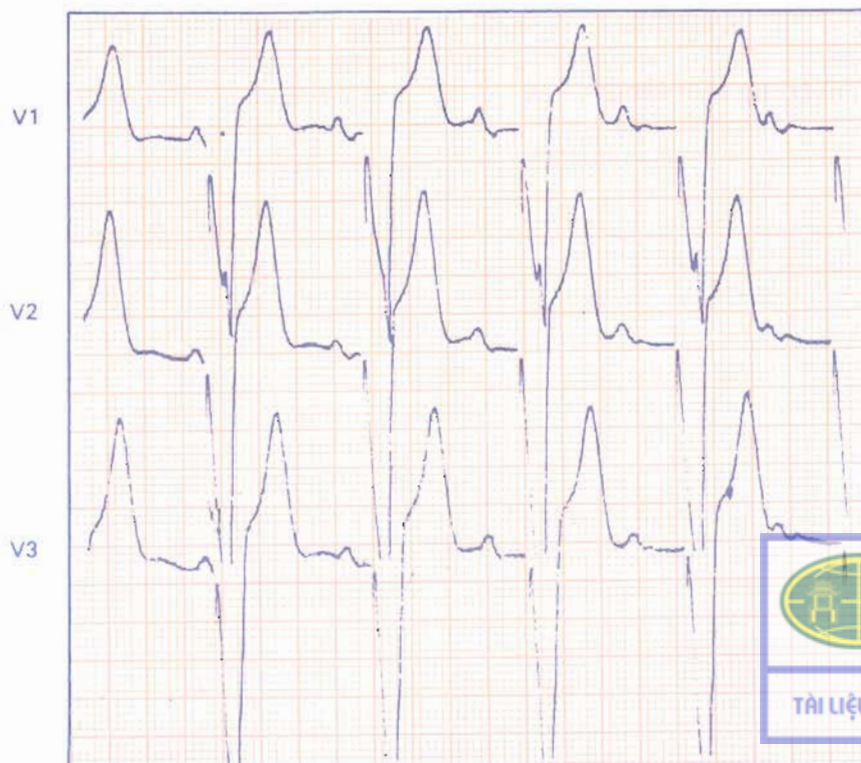
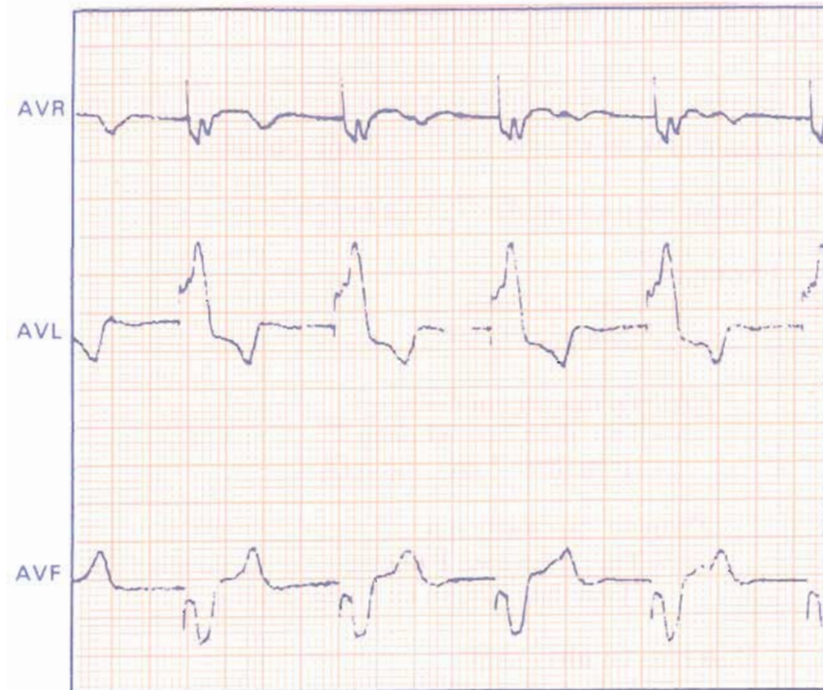
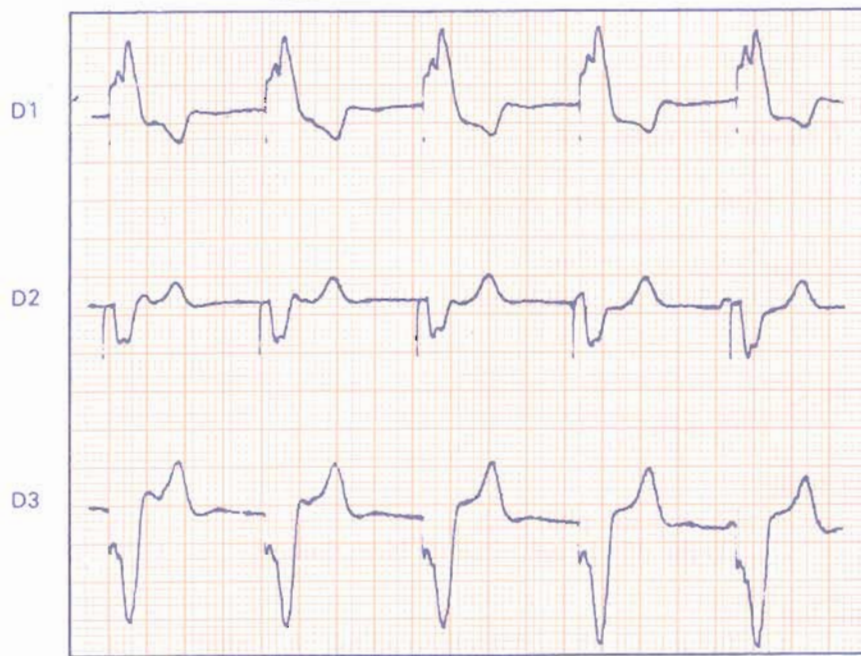
**Tình trạng lâm sàng:**

- Bloc nhĩ - thất hoàn toàn có cơn Stokes - Adams đã được cấy máy tạo nhịp dưới da với dây điện cực trong buồng tim phải.



THƯ VIỆN  
HUBT

N° 12 - M. J. 65 tuổi.



THƯ VIỆN  
HUBT

TÀI LIỆU PHỤC VỤ THAM KHẢO NỘI BỘ

Điện tâm đồ số : 13                      Tuổi: 56 tuổi.

**Nhịp:** nhịp xoang đều 72 chu kỳ/ phút.

**Sóng P:**

- Biên độ: 1mm.
- Thời gian: 0,09".

**Chuyển đạo ngoài biên:**

- Trục điện học: khoảng  $0^\circ$ .
- Hình thái: 2 pha nhẹ ở  $D_2$ .

**Chuyển đạo trước tim:**

- Trục điện học: P dương.
- Hình thái: không có gì đặc biệt.

**Dẫn truyền nhĩ - thất:**

- Thời gian: 0,16".

**Phức bộ QRS:**

**Chuyển đạo ngoài biên:**

- Biên độ: bình thường.
- Thời gian: 0,10".
- Trục điện học: khoảng  $0^\circ$ .
- Hình thái: không có gì đặc biệt.

**Chuyển đạo trước tim:**

- Biên độ : bình thường.
- Hình thái : Sóng S có móc ở  $V_1$ .
- Vùng chuyển tiếp :  $V_2$ .

**Đoạn ST :**

- **Mức độ chênh và đặc điểm:** không có gì đặc biệt .

**Sóng T :**

**Chuyển đạo ngoài biên:**

- Trục điện học : giữa  $0^\circ$  và  $+30^\circ$ .
- Hình thái : không có gì đặc biệt.

**Chuyển đạo trước tim:**

- Đặc điểm : không có gì đặc biệt.

**Đoạn QT:**

- Thời gian : 0,36".

**Kết luận:**

- Bloc nhánh phải nhẹ.
- Có thể đây là điện tâm đồ bình thường.

**Câu hỏi :**

1. Tại sao lại chẩn đoán bloc nhánh phải nhẹ?
2. Phức bộ QRS ở aVF có bình thường không?
3. Sóng T âm ở  $D_3$  có bình thường không?

**Tình trạng lâm sàng:**

- Bình thường.

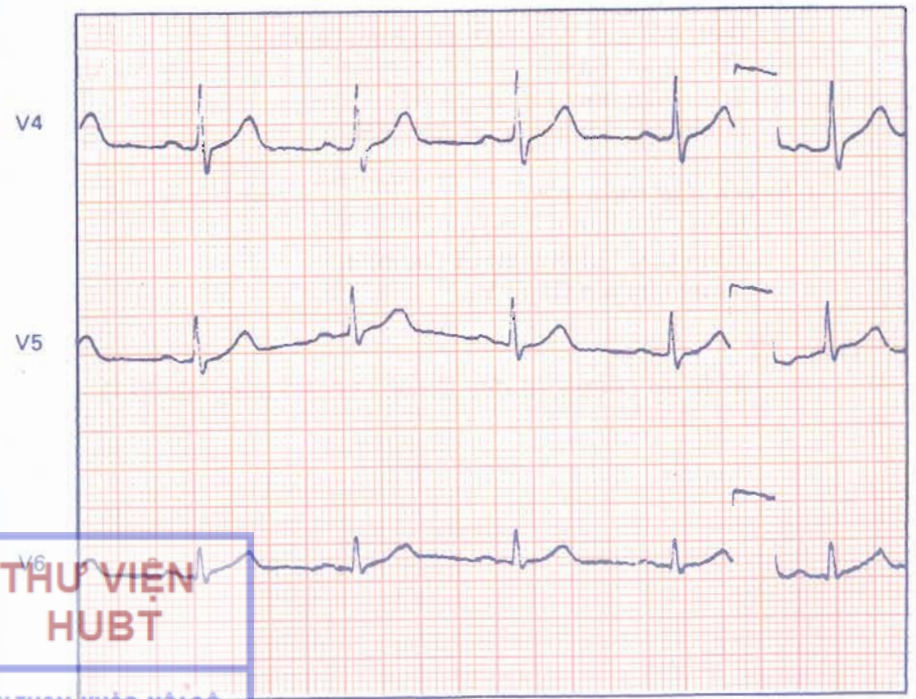
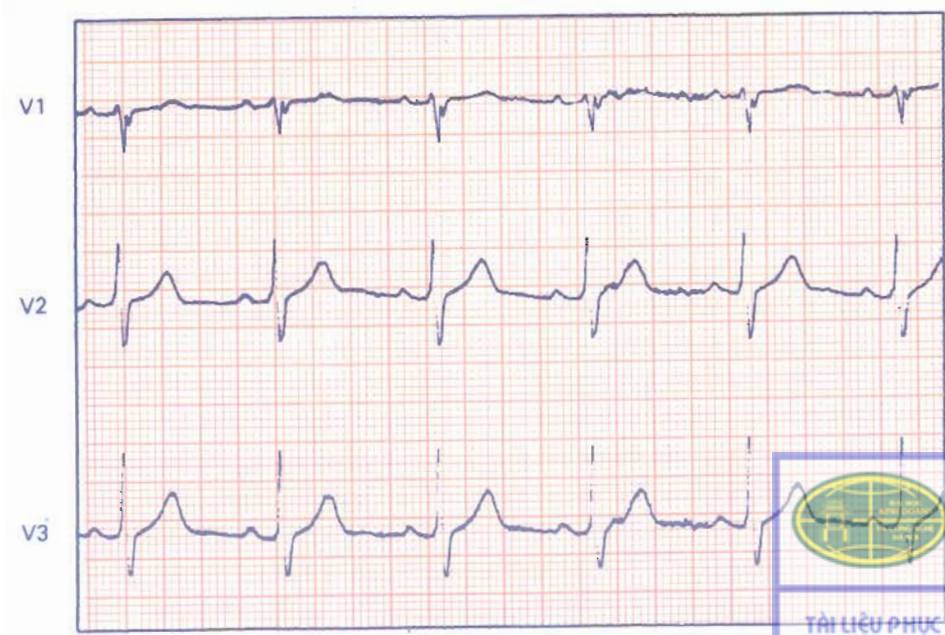
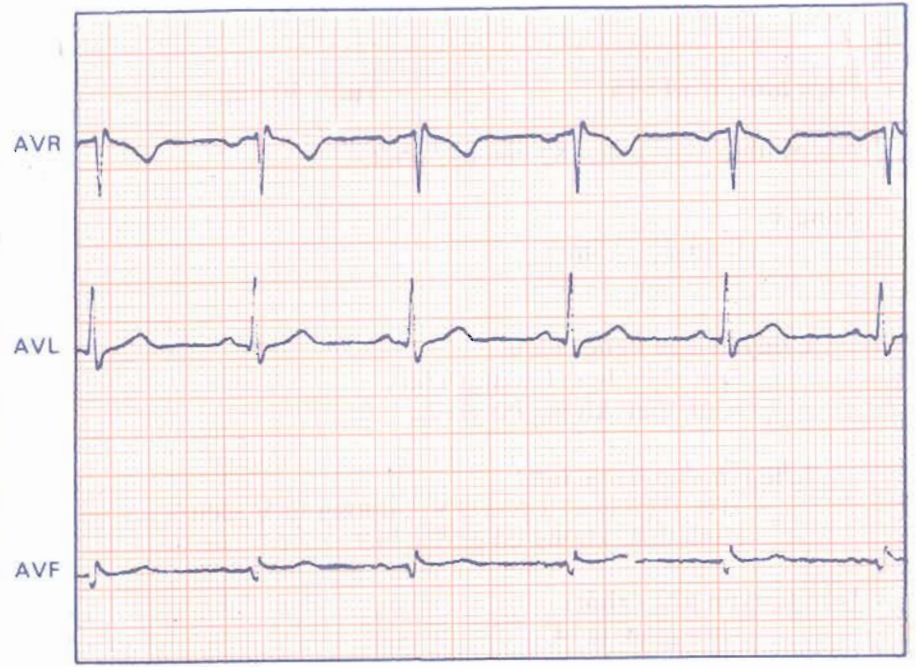
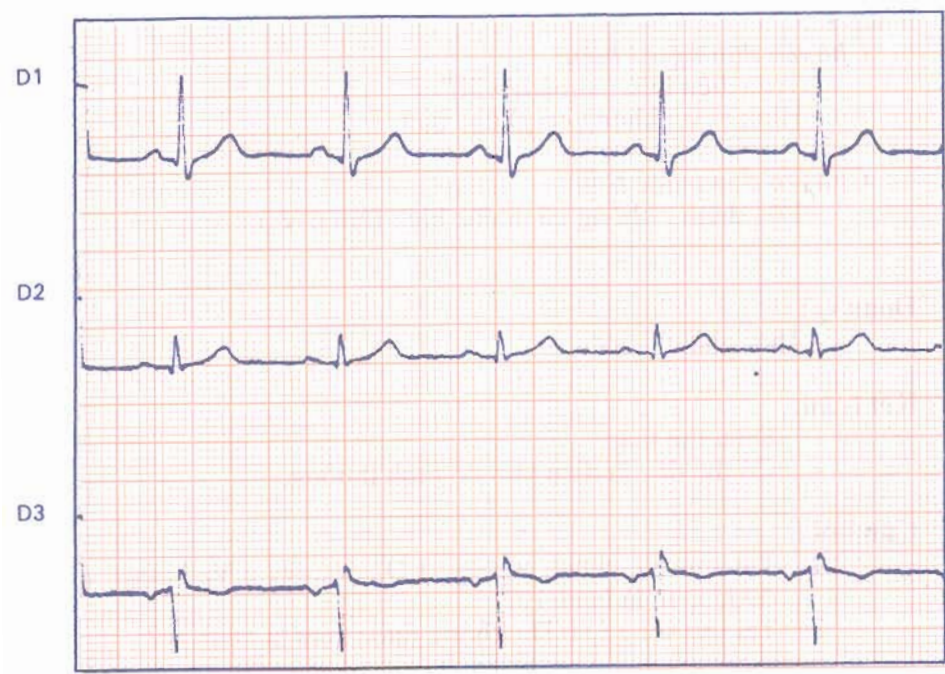


THƯ VIỆN  
HUBT

32

TÀI LIỆU PHỤC VỤ THAM KHẢO NỘI BỘ

N° 13 - C. L. 56 tuổi.



 **THƯ VIỆN HUBT**  
TÀI LIỆU PHỤC VỤ THAM KHẢO NỘI BỘ



Điện tâm đồ số : 14

Tuổi: 50 tuổi.

**Nhịp:** nhịp xoang đều 85 chu kỳ/ phút.

**Sóng P:**

- Biên độ: 0,5mm.
- Thời gian: 0,10".

**Chuyển đạo ngoại biên:**

- Trục điện học: khoảng  $+60^\circ$ .
- Hình thái: không có gì đặc biệt.

**Chuyển đạo trước tim:**

- Trục điện học: 2 pha ở  $V_1$ , dương từ  $V_2$  đến  $V_6$ .
- Hình thái: không có gì đặc biệt.

**Dẫn truyền nhĩ - thất:**

- Thời gian: 0,14".

**Phức bộ QRS:**

**Chuyển đạo ngoại biên:**

- Biên độ: giới hạn dưới của bình thường.
- Thời gian: 0,08".
- Trục điện học: khoảng  $+30^\circ$ .
- Hình thái: không có gì đặc biệt.

**Chuyển đạo trước tim:**

- Biên độ : điện thế thấp.
- Hình thái : không có gì đặc biệt.
- Vùng chuyển tiếp :  $V_3$ .

**Đoạn ST :**

- **Mức độ chênh và đặc điểm:** chênh xuống nhẹ ở  $D_1$  và từ  $V_4$  đến  $V_6$ .

**Sóng T :**

**Chuyển đạo ngoại biên:**

- Trục điện học : khoảng  $+30^\circ$ .
- Hình thái : không có gì đặc biệt.

**Chuyển đạo trước tim:**

- Đặc điểm : không có gì đặc biệt (âm ở  $V_1$ ).

**Đoạn QT:**

- Thời gian : 0,36".

**Kết luận:**

- Điện thế thấp.
- Có thể đây là điện tâm đồ bình thường.

**Câu hỏi :**

1. Tại sao ST chênh xuống ở  $D_1$ ,  $V_4$ ,  $V_5$ ,  $V_6$  không được xem là bệnh lý?
2. Tại sao sóng Q ở  $D_3$  không được xem là bệnh lý?

**Tình trạng lâm sàng:**

- Đau thắt ngực nhẹ.

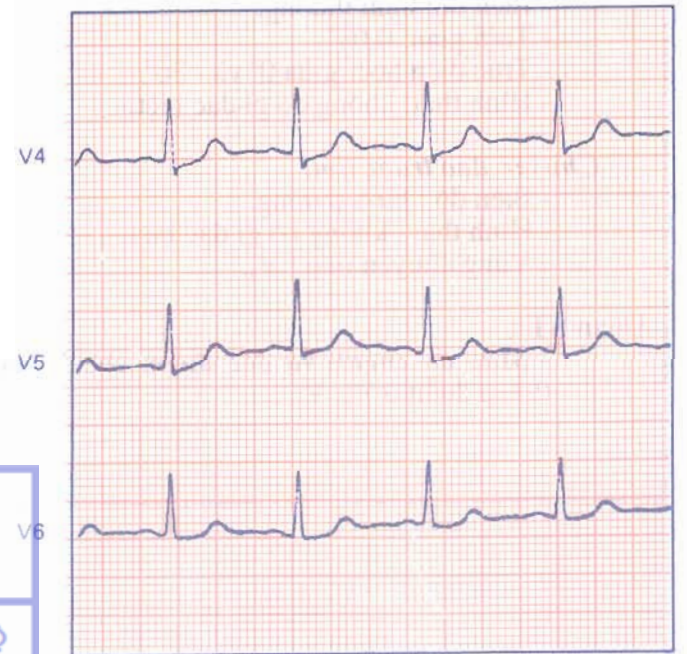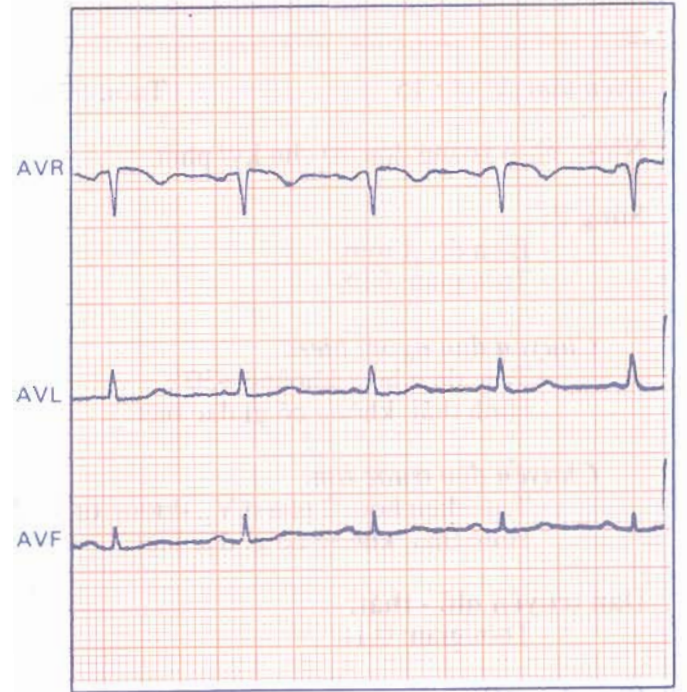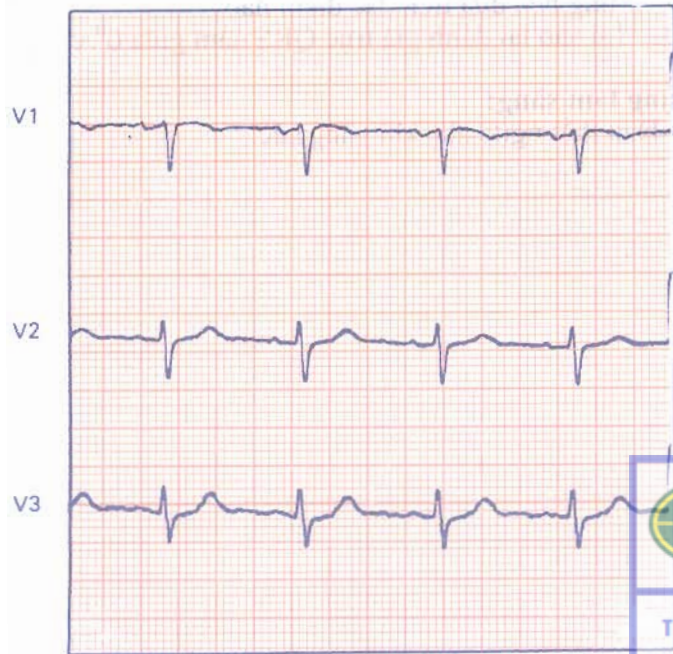


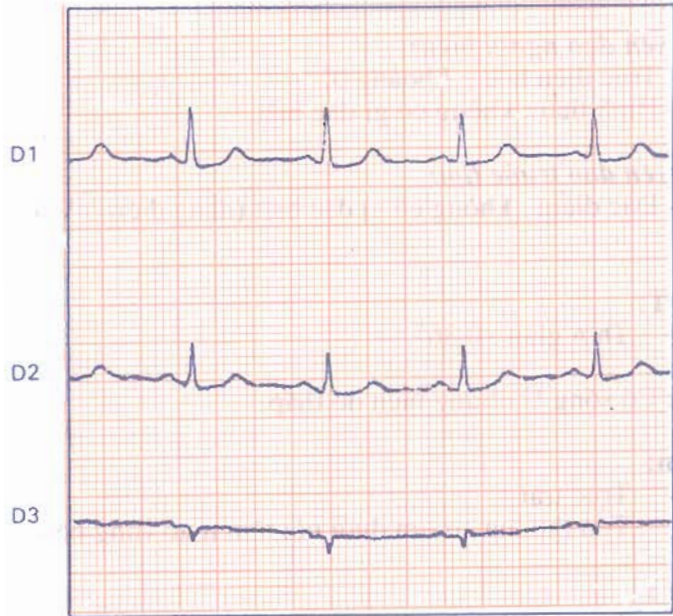THƯ VIỆN  
HUBT

34

TÀI LIỆU PHỤC VỤ THAM KHẢO NỘI BỘ

N° 14 - B. V. 50 tuổi.



THƯ VIỆN  
HUBT

TÀI LIỆU PHỤC VỤ THAM KHẢO NỘI BỘ

Điện tâm đồ số : 15

Tuổi: 52 tuổi.

Nhịp: nhịp xoang đều 80 chu kỳ/ phút.

Sóng P:

- Biên độ: 1 mm.
- Thời gian: 0'08".

**Chuyển đạo ngoại biên:**

- Trục điện học: khoảng  $+30^\circ$ .
- Hình thái: không có gì đặc biệt.

**Chuyển đạo trước tim:**

- Trục điện học: 2 pha ở  $V_1$ , dương từ  $V_2$  đến  $V_6$ .
- Hình thái: không có gì đặc biệt.

Dẫn truyền nhĩ - thất:

- Thời gian: 0,18".

Phức bộ QRS:

**Chuyển đạo ngoại biên:**

- Biên độ: bình thường.
- Thời gian: 0,08".
- Trục điện học: giữa  $0^\circ$  và  $-30^\circ$ .
- Hình thái: không có gì đặc biệt.

**Chuyển đạo trước tim:**

- Biên độ : bình thường.
- Hình thái : không có gì đặc biệt.
- Vùng chuyển tiếp :  $V_3$ .

Đoạn ST :

- **Mức độ chênh và đặc điểm:** chênh xuống nhẹ kiểu thẳng đuồn ở  $V_5, V_6$ .

Sóng T :

**Chuyển đạo ngoại biên:**

- Trục điện học : khoảng  $0^\circ$ .
- Hình thái : không có gì đặc biệt.

**Chuyển đạo trước tim:**

- Đặc điểm : không có gì đặc biệt (dạng điện ở  $V_1$ ).

Đoạn QT:

- Thời gian : 0,36".

Sóng U: Có sóng U nhưng biên độ thấp.

Kết luận:

- Trục trái.
- Tổn thương cơ tim dưới nội tâm mạc vùng bên.

Câu hỏi :

1. Trục QRS lệch trái ở đây có phải là bệnh lý không?
2. Chẩn đoán tổn thương cơ tim dưới nội tâm mạc vùng bên dựa trên đặc điểm nào?
3. Tại sao lại đánh giá trục QRS nằm giữa  $0^\circ$  và  $-30^\circ$ ?

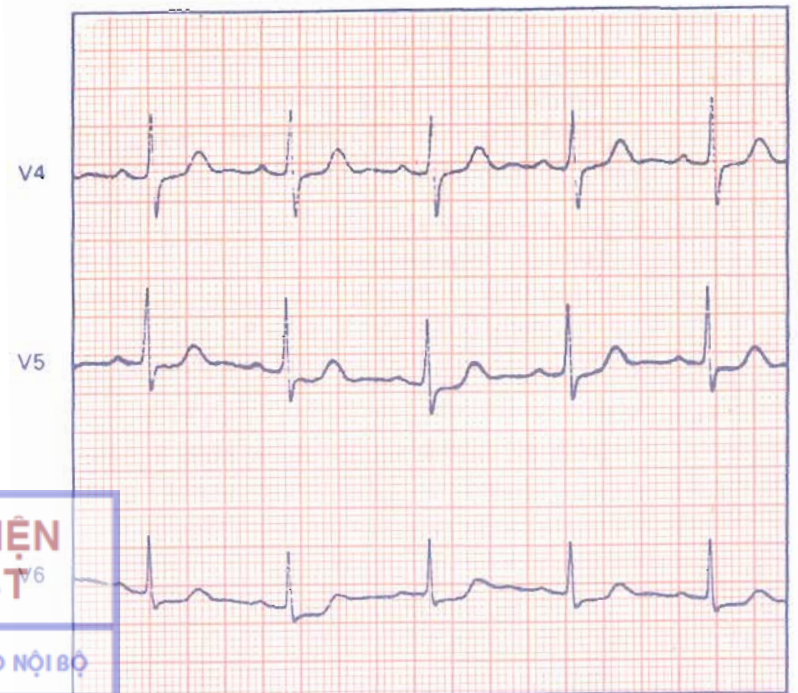
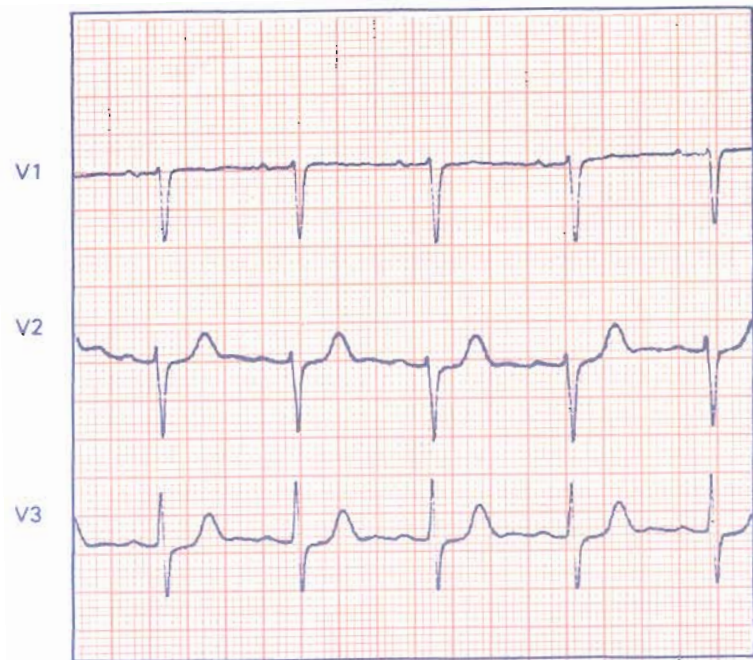
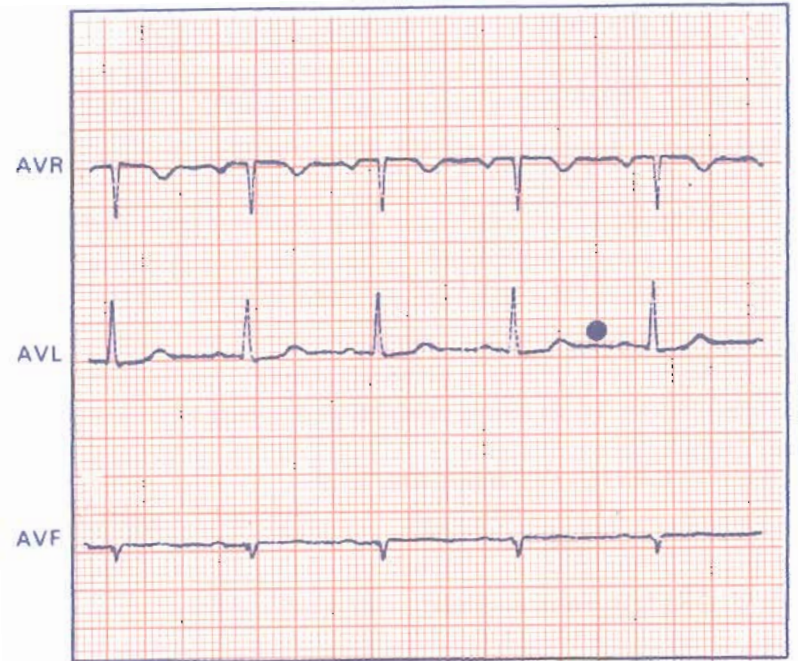
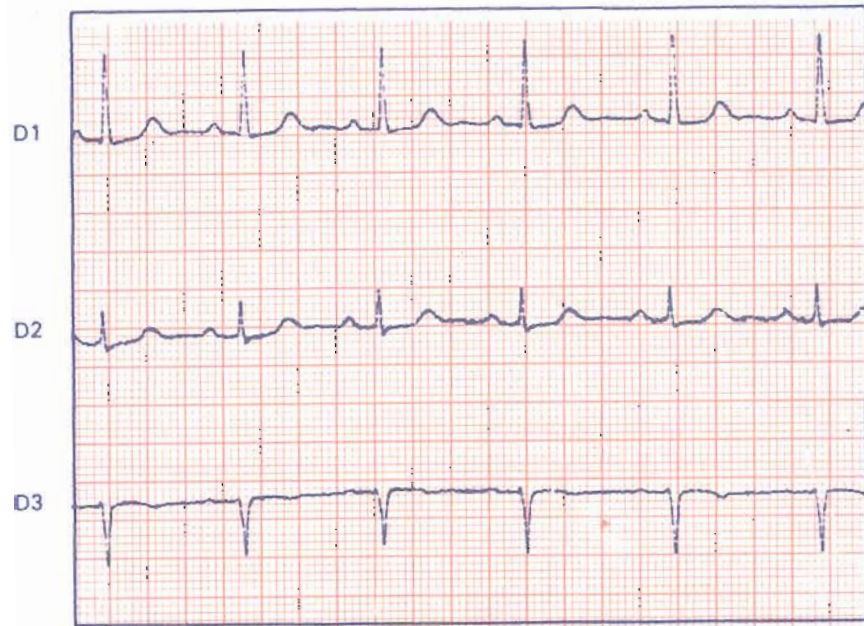
Tình trạng lâm sàng:

- Đau thắt ngực nhẹ khi gắng sức.



THƯ VIỆN  
HUBT

N° 15 - B. H. 52 tuổi.



THƯ VIỆN  
HUBT<sup>6</sup>

TÀI LIỆU PHỤC VỤ THAM KHẢO NỘI BỘ

Điện tâm đồ số: 16

Tuổi: 79 tuổi.

**Nhịp:** nhịp xoang đều 88 chu kỳ/ phút.

**Sóng P:**

- Biên độ: 1mm.
- Thời gian: 0,08".

**Chuyển đạo ngoại biên:**

- Trục điện học: khoảng  $+60^\circ$ .
- Hình thái: không có gì đặc biệt.

**Chuyển đạo trước tim:**

- Đặc điểm: 2 pha ở  $V_1$ , dương từ  $V_3$  đến  $V_6$ .
- Hình thái: không có gì đặc biệt.

**Dẫn truyền nhĩ - thất:**

- Thời gian: 0,14".

**Phức bộ QRS:**

**Chuyển đạo ngoại biên:**

- Biên độ: bình thường.
- Thời gian: 0,12".
- Trục điện học: khoảng  $+60^\circ$ .
- Hình thái: sóng Q rộng và sâu ở  $D_3$ , rộng ở mức giới hạn bình thường ở aVF, sóng S rộng ở  $D_1$ , có móc.

**Chuyển đạo trước tim:**

- Biên độ: bình thường.
- Hình thái: dạng rSr' với nhánh nội điện muộn (0,08") ở  $V_1$ ; sóng S rộng từ  $V_4$  đến  $V_6$ .
- Vùng chuyển tiếp: giữa  $V_3$  và  $V_4$ .

**Đoạn ST:**

- **Mức độ chênh và đặc điểm:** bình thường.

**Sóng T:**

**Chuyển đạo ngoại biên:**

- Trục điện học: giữa  $0^\circ$  và  $-30^\circ$ .
- Hình thái: không có gì đặc biệt.

**Chuyển đạo trước tim:**

- Đặc điểm: không có gì đặc biệt (âm ở  $V_1$ ).

**Đoạn QT:**

- Thời gian: 0,36".

**Kết luận:**

- Bloc nhánh phải hoàn toàn.
- Có thể đi chứng hoại tử cơ tim vùng thành dưới.

**Câu hỏi:**

1. Suy đoán đi chứng hoại tử cơ tim vùng thành dưới dựa trên tiêu chuẩn gì? Tại sao chẩn đoán này lại không phải chắc chắn?
2. Sóng T âm ở  $D_3$  và aVF có ý nghĩa gì trên điện tâm đồ này?
3. Sóng T có thường xuyên âm ở  $V_1$  trong bloc nhánh phải không?
4. Xác định vùng chuyển tiếp ở điện tâm đồ này dựa trên cơ sở nào?

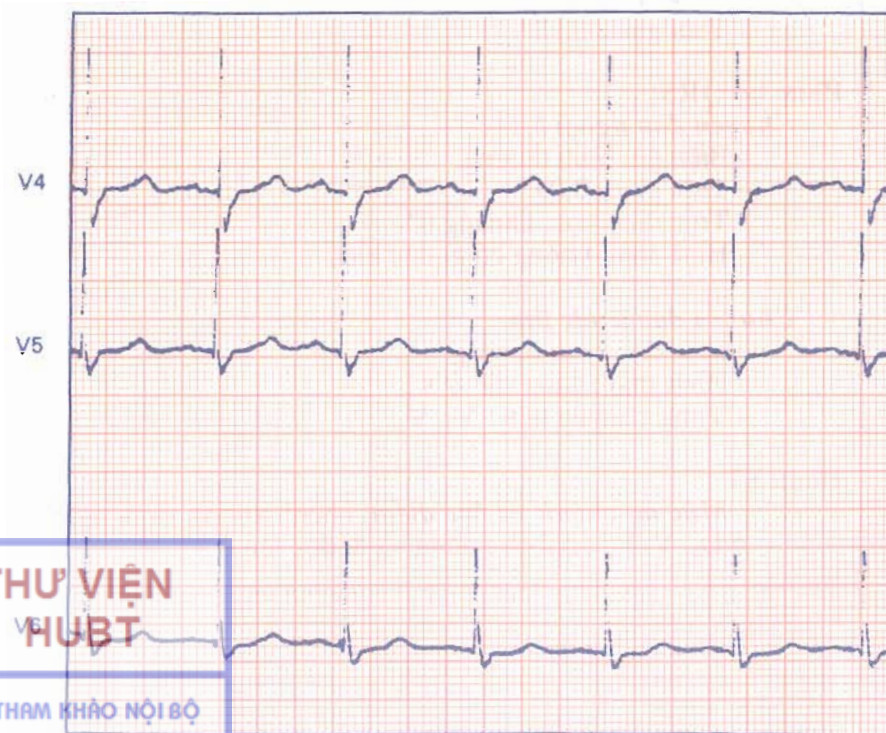
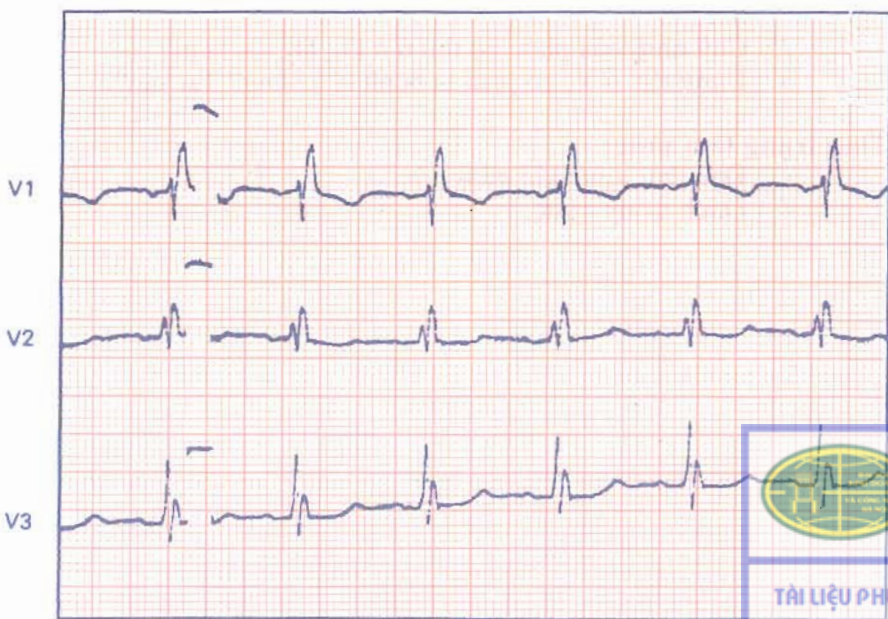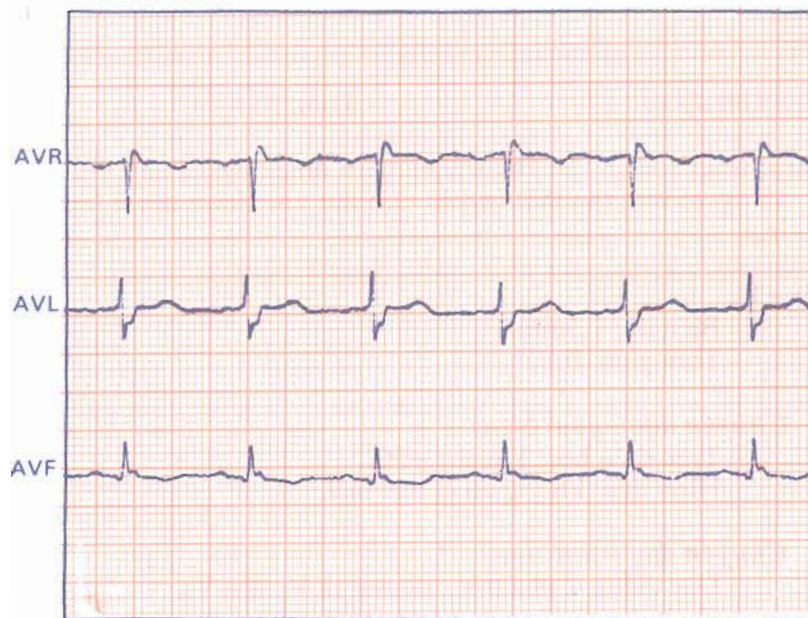
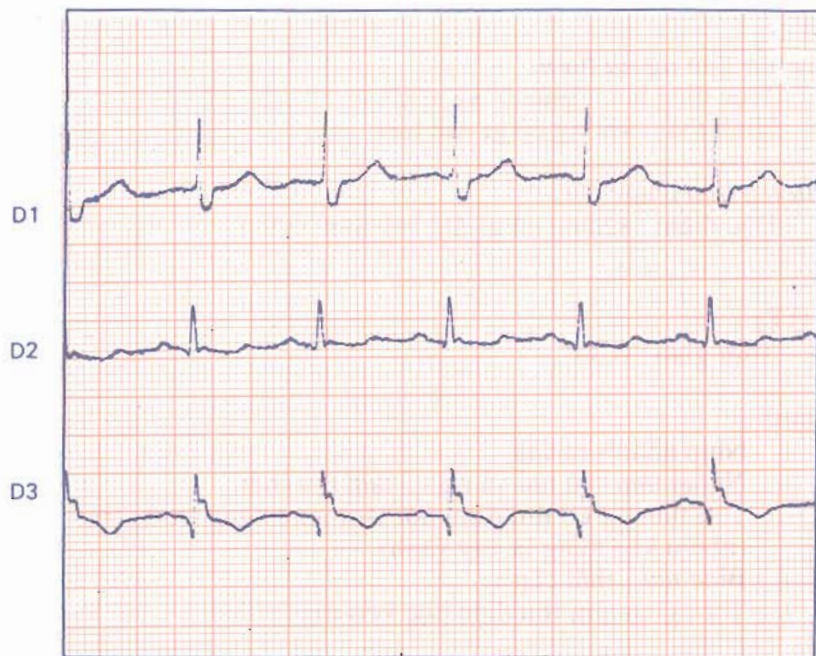
**Tình trạng lâm sàng:**

- Tiền sử bị nhồi máu cơ tim.
- Hiện tại không có triệu chứng cơ năng gì.



THƯ VIỆN  
HUBT

N° 16 - B. M. 79 tuổi.



THƯ VIỆN  
Y HỌC

TÀI LIỆU PHỤC VỤ THAM KHẢO NỘI BỘ

Điện tâm đồ số : 17

Tuổi: 65 tuổi.

**Nhịp:** nhịp xoang 110 chu kỳ/phút với nhiều ngoại tâm thu nhĩ và ngoại tâm thu thất (ngoại tâm thu nhĩ chòm đôi ở  $V_4, V_5, V_6$ ).

**Sóng P:**

- Biên độ: 1,5mm.
- Thời gian: 0,10".

**Chuyển đạo ngoại biên:**

- Trục điện học: khoảng  $+30^\circ$ .
- Hình thái: không có gì đặc biệt.

**Chuyển đạo trước tim:**

- Đặc điểm: 2 pha ở  $V_1$ , dương từ  $V_2$  đến  $V_6$ .
- Hình thái: không có gì đặc biệt.

**Dẫn truyền nhĩ - thất:**

- Thời gian: 0,18".

**Phức bộ QRS:**

**Chuyển đạo ngoại biên:**

- Biên độ: bình thường.
- Thời gian: 0,09".
- Trục điện học: khoảng  $0^\circ$ .
- Hình thái: không có gì đặc biệt.

**Chuyển đạo trước tim:**

- Biên độ : bình thường.
- Hình thái : dạng  $rSr'$  ở  $V_4$ .
- Vùng chuyển tiếp :  $V_3, V_4$ .

**Đoạn ST :**

- **Mức độ chênh và đặc điểm:** chênh xuống và đi ngang ở  $D_2, V_5, V_6$ ; chênh xuống và đi dốc lên ở  $V_3, V_4$ .

**Sóng T :**

**Chuyển đạo ngoại biên:**

- Trục điện học : giữa  $0^\circ$  và  $+30^\circ$ .
- Hình thái : không có gì đặc biệt.

**Chuyển đạo trước tim:**

- Đặc điểm : không có gì đặc biệt (âm ở  $V_1$ ).

**Đoạn QT:**

- Thời gian : 0,36".

**Kết luận:**

- Nhịp nhanh xoang.
- Ngoại tâm thu nhĩ và ngoại tâm thu thất.
- Tổn thương cơ tim dưới nội tâm mạc vùng trước bên (nhiều khả năng là suy vành).
- Bloc nhĩ - thất cấp 1.
- Thời gian tâm thu điện học kéo dài.

**Câu hỏi :**

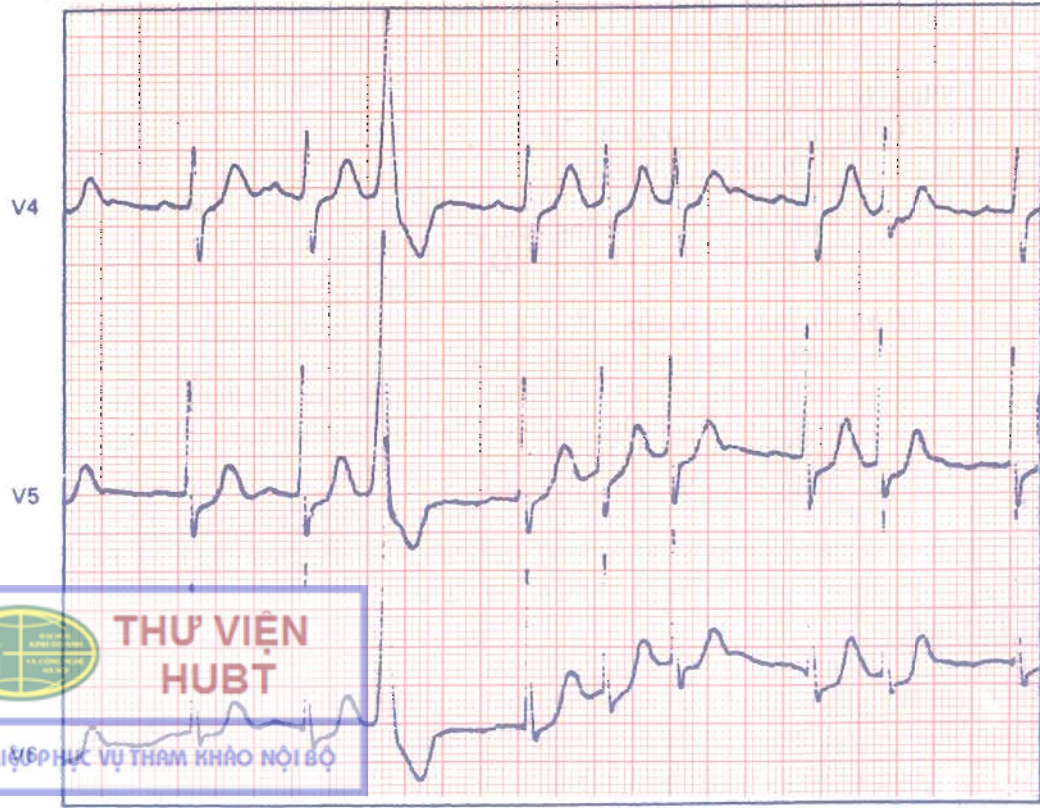
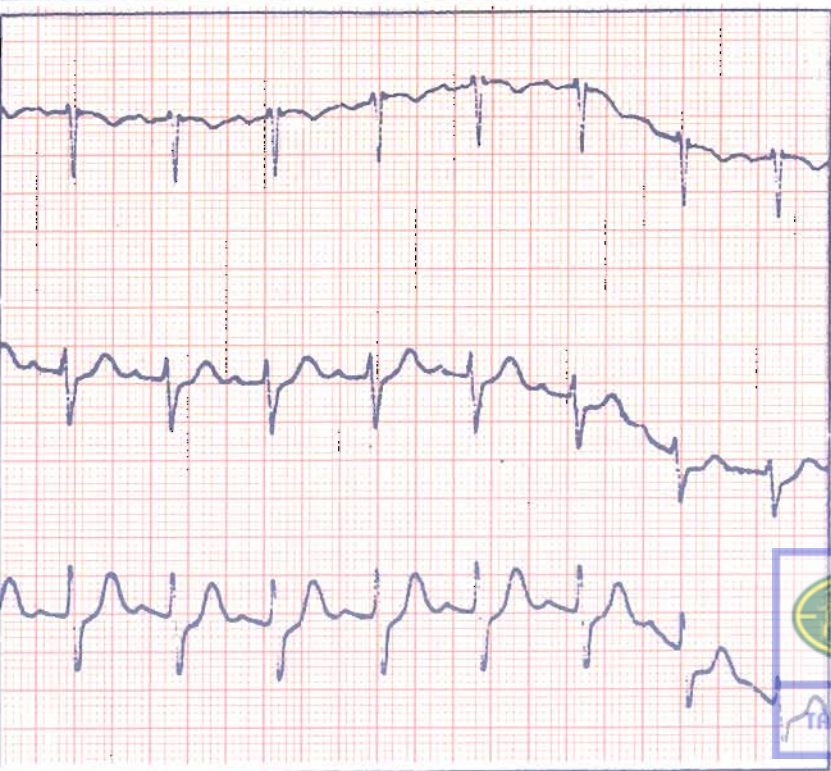
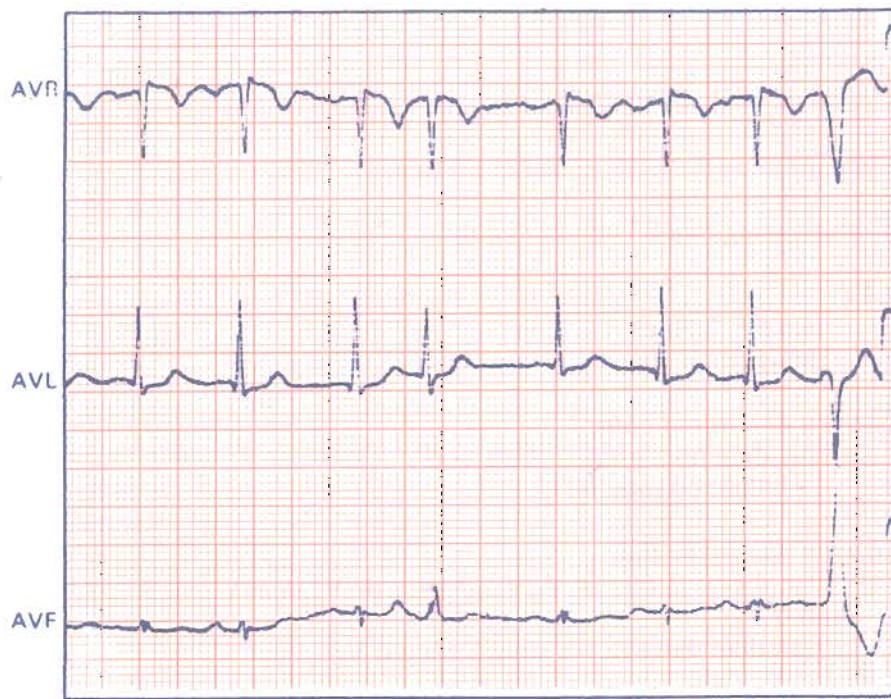
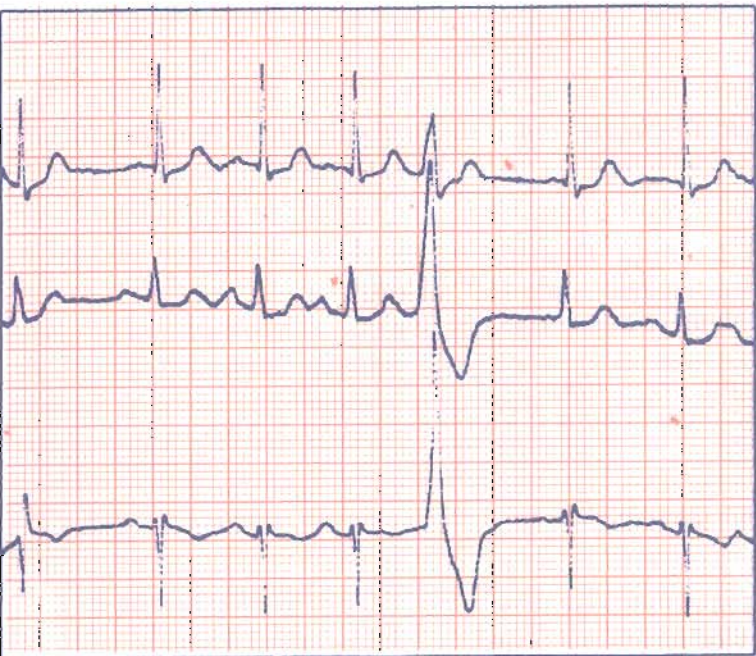
1. Phức bộ thứ 4 ở aVR, aVL, aVF là loại ngoại tâm thu gì?
2. Chủ nhịp của phức bộ thứ 6 ở  $D_1, D_2, D_3$  là gì?
3. Dạng  $rSr'$  ở  $V_1$  có phải là bệnh lý không? Tại sao?

**Tình trạng lâm sàng:**

- Đau thắt ngực khi gắng sức.
- Đánh trống ngực.



THƯ VIỆN  
HUBT





Điện tâm đồ số : 18 Tuổi: 65 tuổi.

Nhịp: nhịp xoang đều 83 chu kỳ/ phút.

**Sóng P:**

- Biên độ: 1,5mm.
- Thời gian: 0,14".

**Chuyển đạo ngoại biên:**

- Trục điện học: giữa  $+30^0$  và  $+60^0$ .
- Hình thái: có móc ở  $D_2$ .

**Chuyển đạo trước tim:**

- Đặc điểm: 2 pha ở  $V_1, V_2$ , dương từ  $V_3$  đến  $V_6$  và 2 đỉnh ở  $V_3$ .
- Hình thái: dạng rS với sóng S rộng ở  $V_1$ .

**Dẫn truyền nhĩ - thất:**

- Thời gian: 0,22".

**Phức bộ QRS:**

**Chuyển đạo ngoại biên:**

- Biên độ: bình thường.
- Thời gian: 0,14".
- Trục điện học: khoảng  $-60^0$ .
- Hình thái: sóng Q rộng ở  $D_1$ , aVL.

**Chuyển đạo trước tim:**

- Biên độ : sóng s biên độ lớn ở  $V_3$ .
- Hình thái : Điện thế sóng r giảm dần từ  $V_1$  đến  $V_3$ ; dạng QS ở  $V_4$ ; sóng Q rộng ở  $V_5, V_6$ ; với nhánh nội điện xuất hiện muộn (0,10") ở  $V_6$ .
- Vùng chuyển tiếp :  $V_4$  đến  $V_5$ .

**Đoạn ST :**

- **Mức độ chênh và đặc điểm:** chênh lên và đi ngang ở  $V_1$ ; chênh lên và đi dốc lên từ  $V_2$  đến  $V_4$ .

**Sóng T :**

**Chuyển đạo ngoại biên:**

- Trục điện học : giữa  $+60^0$  và  $+90^0$ .
- Hình thái : dương ở  $D_1$ , âm ở aVL.

**Chuyển đạo trước tim:**

- Đặc điểm : dương ở  $V_5$ , dương và thấp ở  $V_6$ .

**Đoạn QT:**

- Thời gian : 0,40".

**Kết luận:**

- Phì đại nhĩ trái.
- Bloc nhánh trái hoàn toàn.
- Di chứng hoại tử cơ tim vùng trước vách.

**Câu hỏi :**

1. Chẩn đoán phì đại nhĩ trái dựa trên tiêu chuẩn gì?
2. Tại sao đây là 1 hoại tử cơ tim vùng trước vách?
3. Căn cứ gì về sóng T dương ở  $D_1, V_5, V_6$ ?

**Tình trạng lâm sàng:**

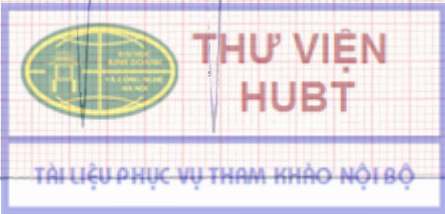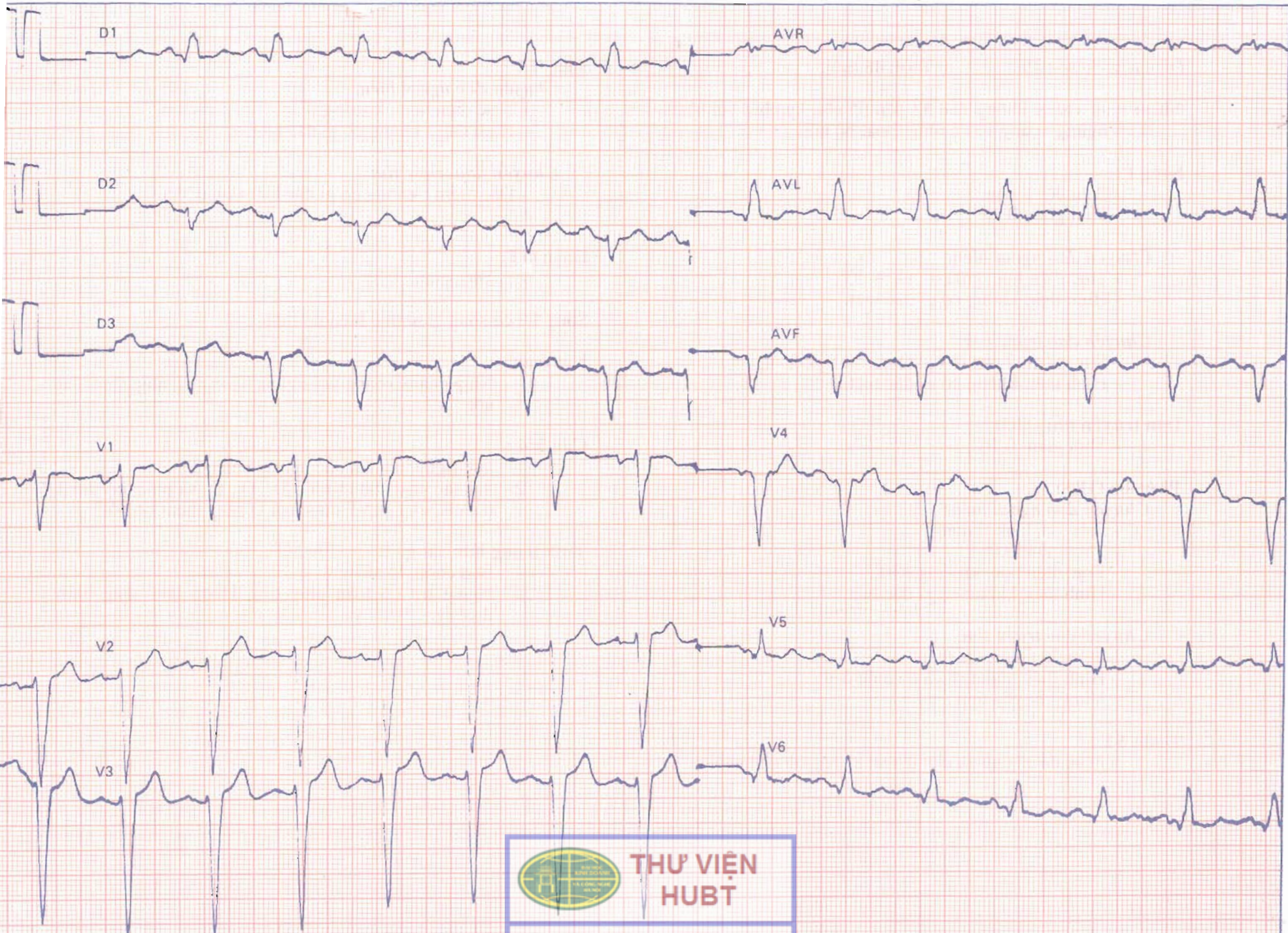
- Nhồi máu cơ tim đã 6 tháng.



THƯ VIỆN  
HUBT

42

TÀI LIỆU PHỤC VỤ THAM KHẢO NỘI BỘ



Điện tâm đồ số : 19

Tuổi: 48 tuổi.

**Nhịp:** nhịp xoang không đều 53 đến 65 chu kỳ/phút với những đoạn ngừng xoang và có nhịp thoát bộ nối.

**Sóng P:**

- Biên độ: 1 mm.
- Thời gian: 0,10".

**Chuyển đạo ngoại biên:**

- Trục điện học: giữa  $0^\circ$  và  $+30^\circ$ .
- Hình thái: không có gì đặc biệt.

**Chuyển đạo trước tim:**

- Đặc điểm: 2 pha ở  $V_1$ , dương từ  $V_2$  đến  $V_6$ .
- Hình thái: không có gì đặc biệt.

**Dẫn truyền nhĩ - thất:**

- Thời gian: 0,16".

**Phức bộ QRS:**

**Chuyển đạo ngoại biên:**

- Biên độ: bình thường.
- Thời gian: 0,08".
- Trục điện học: khoảng  $+30^\circ$ .
- Hình thái: không có gì đặc biệt.

**Chuyển đạo trước tim:**

- Biên độ : điện thế thấp.
- Hình thái : dạng rS và có móc ở  $V_1$ .
- Vùng chuyển tiếp :  $V_3$ .

**Đoạn ST :**

- **Mức độ chênh và đặc điểm:** không có gì đặc biệt.

**Sóng T :**

**Chuyển đạo ngoại biên:**

- Trục điện học : khoảng  $0^\circ$ .
- Hình thái : không có gì đặc biệt.

**Chuyển đạo trước tim:**

- Đặc điểm : không có gì đặc biệt (âm ở  $V_1$ ).

**Đoạn QT:**

- Thời gian : 0,38".

**Sóng U:** có sóng U nhưng biên độ thấp.

**Kết luận:**

- Nhịp chậm xoang với ngừng xoang và nhịp thoát bộ nối.

**Câu hỏi :**

1. Các nguyên nhân của ngừng xoang?
2. Tại sao phức bộ thứ 5 ở  $D_1$ ,  $D_2$ ,  $D_3$  và phức bộ thứ 3 ở aVR, aVL, aVF được coi là nhịp thoát bộ nối?

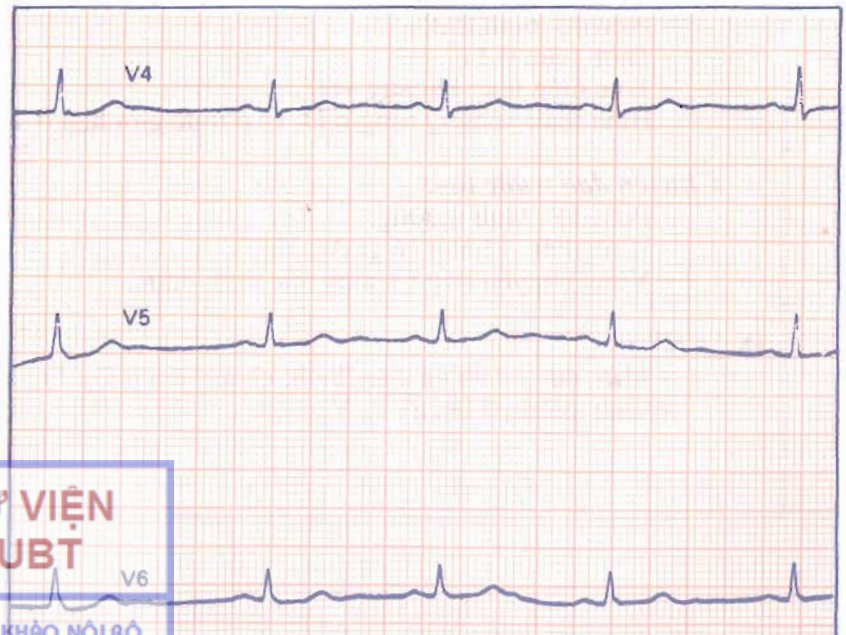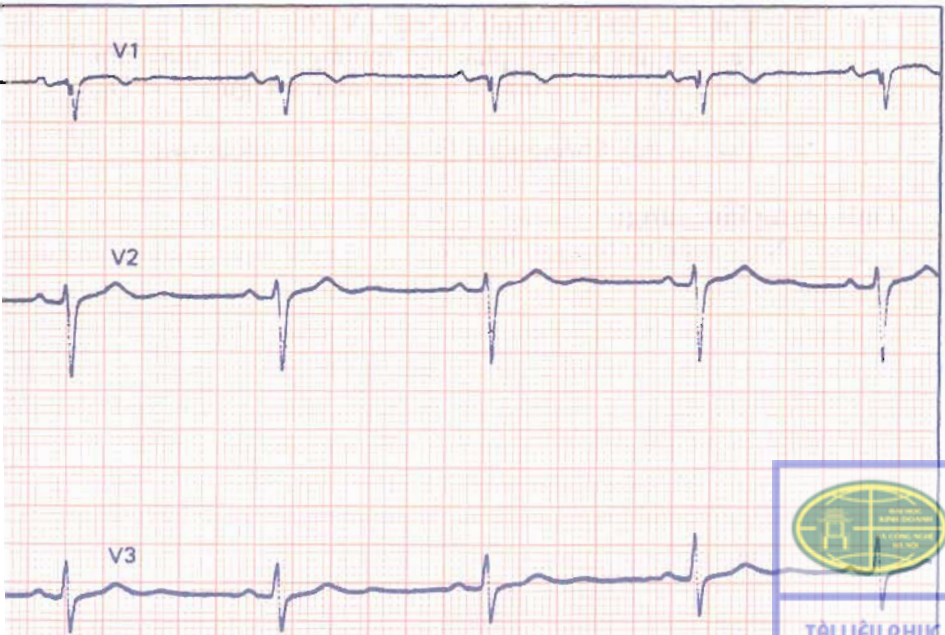
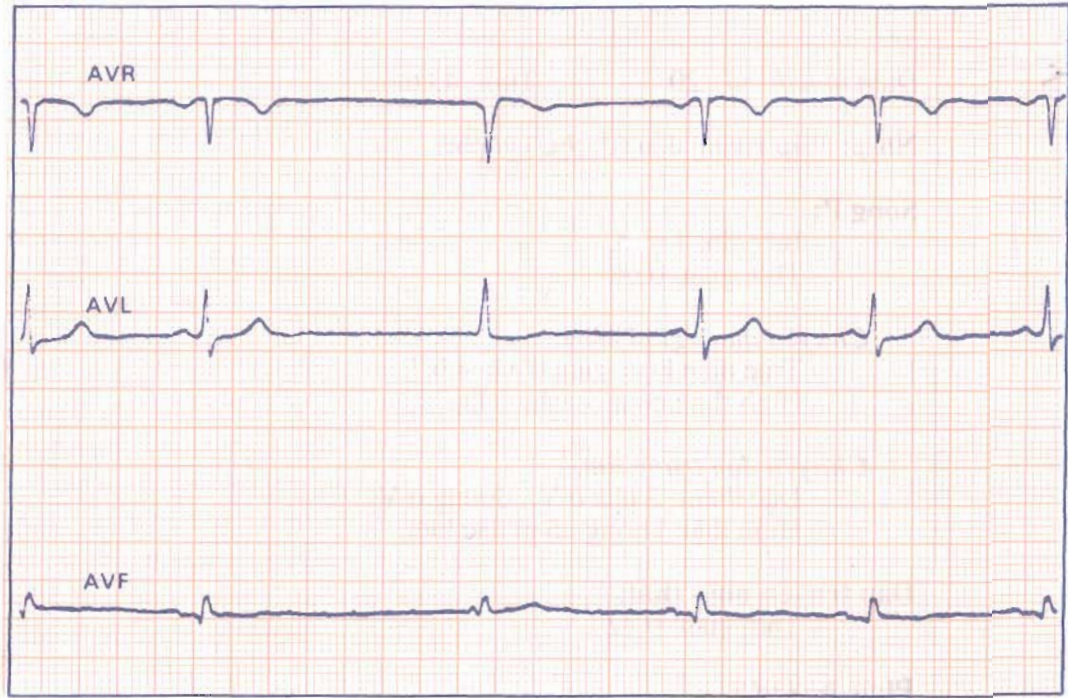
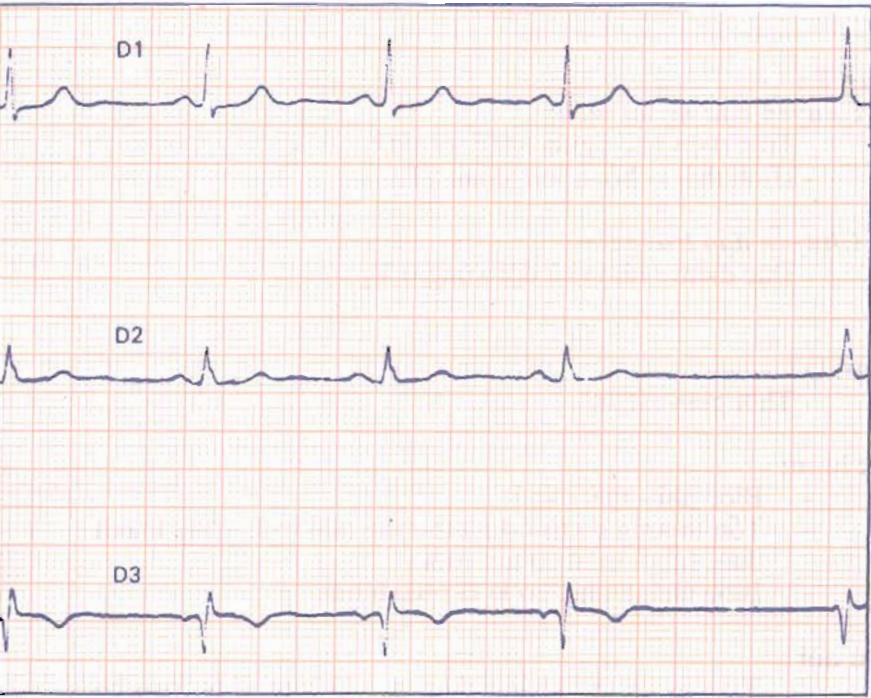
**Tình trạng lâm sàng:**

- Bốn chôn, lo âu.
- Ngoại trừ có loạn nhịp tim, khám lâm sàng bình thường.



THƯ VIỆN  
HUBT

19 - Q. A. 48 tuổi.



 **THƯ VIỆN HUYẾT**  
TÀI LIỆU PHỤC VỤ THAM KHẢO NỘI BỘ

Điện tâm đồ số : 20

Tuổi: 43 tuổi.

**Nhịp:** nhịp xoang đều 65 chu kỳ/ phút.

**Sóng P:**

- Biên độ: 1 mm.
- Thời gian: 0,08".

**Chuyển đạo ngoại biên:**

- Trục điện học: giữa  $0^{\circ}$  và  $+30^{\circ}$ .
- Hình thái: có móc nhẹ ở  $D_1$ .

**Chuyển đạo trước tim:**

- Đặc điểm: 2 pha ở  $V_1$ , dương ở  $V_2$ .
- Hình thái: không có gì đặc biệt.

**Dẫn truyền nhĩ - thất:**

- Thời gian: 0,32".

**Phức bộ QRS:**

**Chuyển đạo ngoại biên:**

- Biên độ: bình thường.
- Thời gian: 0,11".
- Trục điện học: khoảng  $+60^{\circ}$ .
- Hình thái: sóng Q rộng ở  $D_3$  và ở mức giới hạn ở aVF.

**Chuyển đạo trước tim:**

- Biên độ : bình thường.
- Hình thái : không có gì đặc biệt.
- Vùng chuyển tiếp : không xác định được.

**Đoạn ST :**

- **Mức độ chênh và đặc điểm:** chênh lên ở  $D_2, D_3, aVF$ ; chênh xuống ở  $D_1, aVL, V_2$ .

**Sóng T :**

**Chuyển đạo ngoại biên:**

- Trục điện học : giữa  $+60^{\circ}$  và  $+90^{\circ}$ .
- Hình thái : chông lên đoạn ST.

**Chuyển đạo trước tim:**

- Đặc điểm : nhọn và đối xứng ở  $V_2$ .

**Đoạn QT:**

- Thời gian : 0,38".

**Kết luận:**

- Bloc nhĩ - thất cấp I.
- Tổn thương cơ tim dưới thượng tâm mạc vùng thành dưới (nhồi máu cơ tim mới).
- Bloc nhánh nhẹ, có lẽ là nhánh trái

**Câu hỏi :**

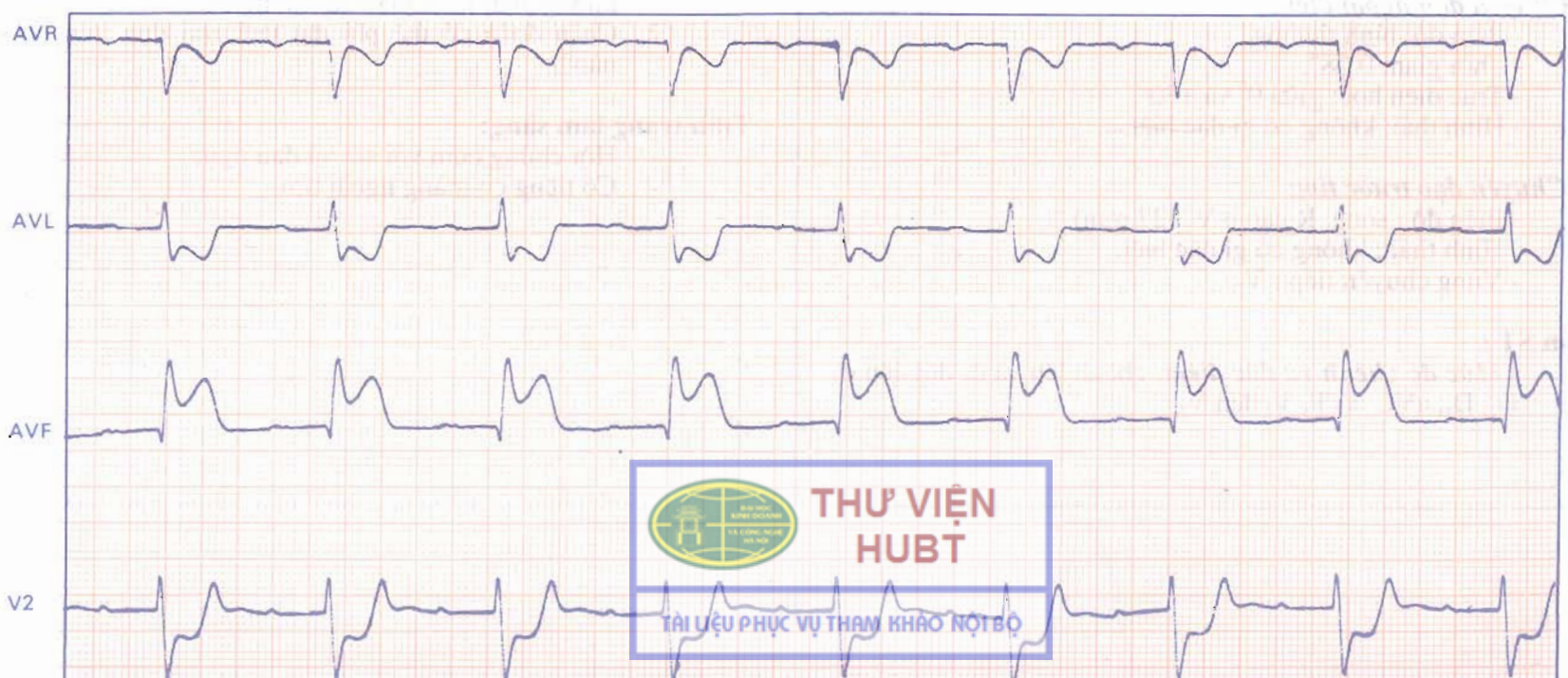
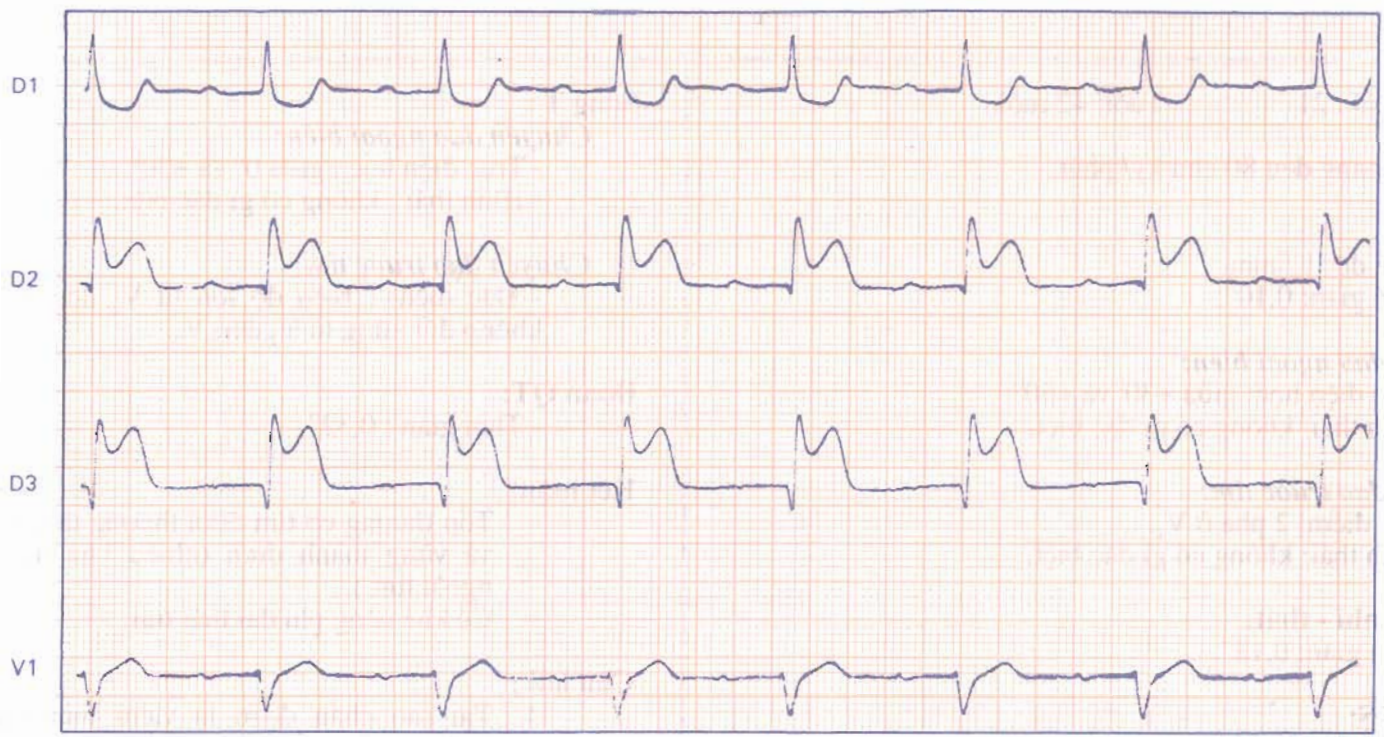
1. Tại sao có thể khẳng định đây là một nhồi máu cơ tim mới ?
2. Ý nghĩa của ST chênh xuống ở  $V_2$  ?
3. Tại sao đây không phải tổn thương cơ tim dưới nội tâm mạc vùng trước với hình ảnh soi gương ở  $D_2, D_3, aVF$  ?
4. Tại sao đây không phải là viêm màng ngoài tim ?

**Tình trạng lâm sàng:**

- Nhồi máu cơ tim giờ thứ 12.



THƯ VIỆN  
HUBT



 **THƯ VIỆN HUBT**  
TÀI LIỆU PHỤC VỤ THAM KHẢO NỘI BỘ

Điện tâm đồ số : 21

Tuổi: 42 tuổi.

**Nhịp:** nhịp xoang đều 80 chu kỳ/ phút.

**Sóng P:**

- Biên độ: 1,5mm.
- Thời gian: 0,10".

**Chuyển đạo ngoại biên:**

- Trục điện học: giữa  $+30^\circ$  và  $+60^\circ$ .
- Hình thái: không có gì đặc biệt.

**Chuyển đạo trước tim:**

- Đặc điểm: 2 pha ở  $V_1$ .
- Hình thái: không có gì đặc biệt.

**Dẫn truyền nhĩ - thất:**

- Thời gian: 0,18".

**Phức bộ QRS:**

**Chuyển đạo ngoại biên:**

- Biên độ: bình thường.
- Thời gian: 0,08".
- Trục điện học: giữa  $0^\circ$  và  $+30^\circ$ .
- Hình thái: không có gì đặc biệt.

**Chuyển đạo trước tim:**

- Biên độ : sóng R cao ở  $V_4$  (27 mm).
- Hình thái : không có gì đặc biệt.
- Vùng chuyển tiếp :  $V_2$ .

**Đoạn ST :**

- **Mức độ chênh và đặc điểm:** chênh lên và đi dốc lên ở  $D_1, D_2, aVL, aVF, V_2$  đến  $V_6$ .

**Sóng T :**

**Chuyển đạo ngoại biên:**

- Trục điện học : giữa  $0^\circ$  và  $+30^\circ$ .
- Hình thái : không có gì đặc biệt.

**Chuyển đạo trước tim:**

- Đặc điểm : biên độ lớn từ  $V_2$  đến  $V_6$ , nhọn nhưng không đối xứng từ  $V_2$  đến  $V_6$ .

**Đoạn QT:**

- Thời gian : 0,32".

**Kết luận:**

- Tổn thương cơ tim dưới thượng tâm mạc vùng trước và vùng thành dưới (nhiều khả năng viêm màng ngoài tim).
- Có khả năng phì đại thất trái.

**Câu hỏi :**

1. Tại sao chẩn đoán là viêm màng ngoài tim mà không phải nhồi máu cơ tim mới ?
2. Chẩn đoán có thể phì đại thất trái dựa trên cơ sở nào?.

**Tình trạng lâm sàng:**

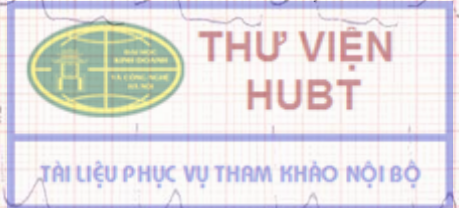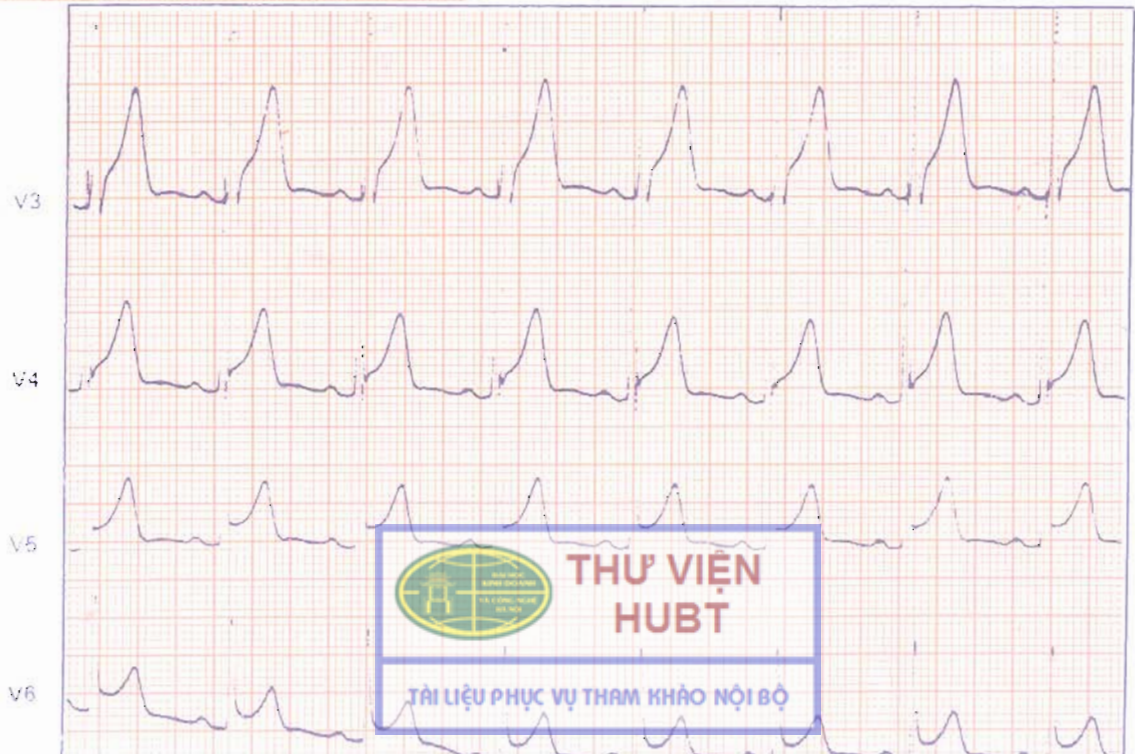
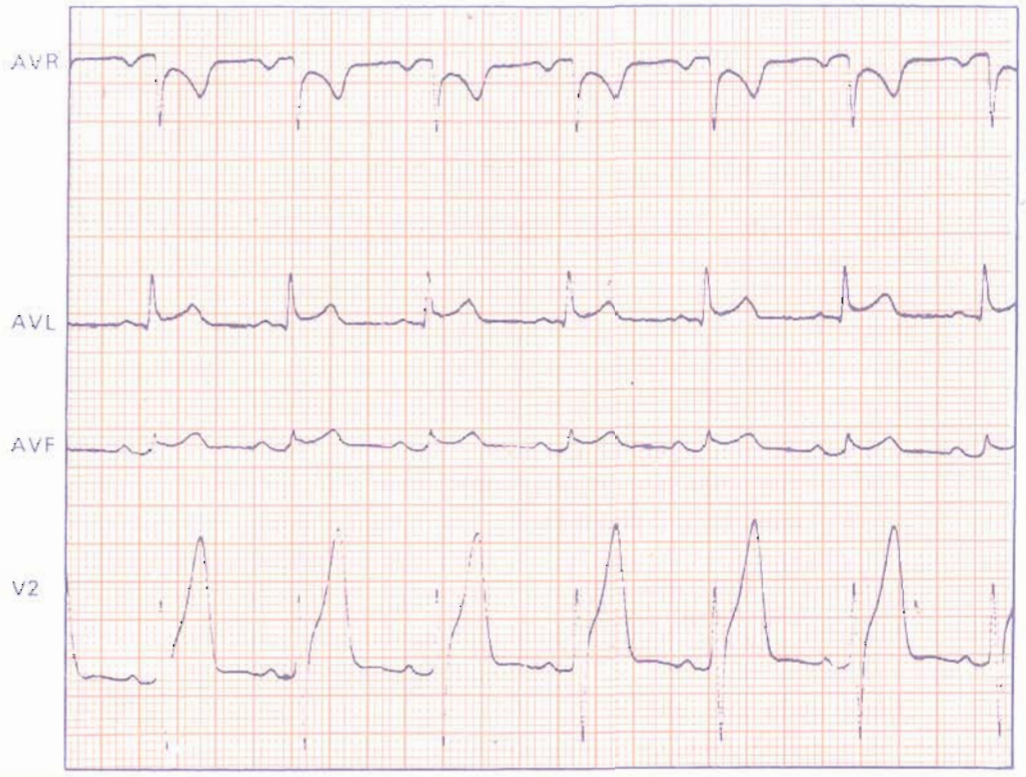
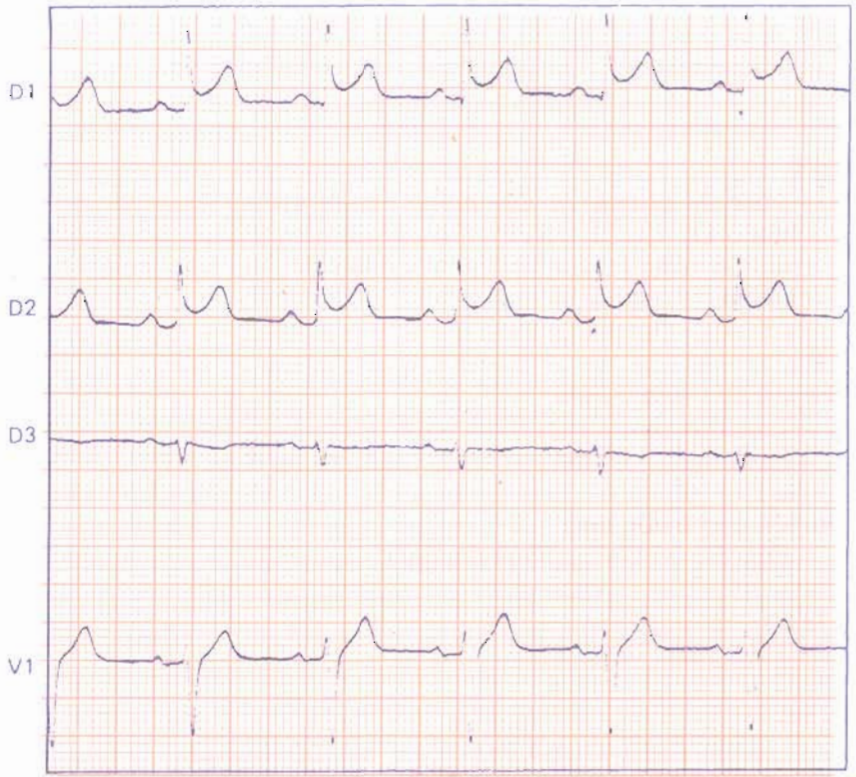
- Hội chứng cúm với sốt và đau ngực.
- Có tiếng cọ màng ngoài tim.



THƯ VIỆN  
HUBT

48

TÀI LIỆU PHỤC VỤ THAM KHẢO NỘI BỘ



N° 21  
F. A. 42 tuổi.



Điện tâm đồ số : 22

Tuổi: 32 tuổi.

**Nhịp:** nhịp đều, tần số nhĩ: 180 chu kỳ/phút và tần số thất: 90 chu kỳ/phút.

**Sóng P:**

- Biên độ: 1 mm.
- Thời gian: 0,06".

**Chuyển đạo ngoại biên:**

- Trục điện học: khoảng  $+90^\circ$ .
- Hình thái: 2 pha ở  $D_1$ .

**Chuyển đạo trước tim:**

- Đặc điểm: dương.
- Hình thái: không có gì đặc biệt.

**Dẫn truyền nhĩ - thất:**

- Thời gian: bloc nhĩ - thất 2/1.

**Phức bộ QRS:**

**Chuyển đạo ngoại biên:**

- Biên độ: bình thường.
- Thời gian: 0,08".
- Trục điện học: giữa  $+60^\circ$  và  $+90^\circ$ .
- Hình thái: không có gì đặc biệt.

**Chuyển đạo trước tim:**

- Biên độ : sóng R biên độ lớn ở  $V_1$ .
- Hình thái :  $R/S > 1$  ở  $V_1$ .
- Vùng chuyển tiếp : không xác định được (ở bên phải  $V_1$ ).

**Đoạn ST :**

- **Mức độ chênh và đặc điểm:** chênh xuống dạng đáy chén ở  $D_1, D_2, D_3, aVF$  và ở các chuyển đạo trước tim trái; Có sóng P nằm chồng lên đoạn ST, thấy rõ ở các chuyển đạo ngoại biên.

**Sóng T :**

**Chuyển đạo ngoại biên:**

- Trục điện học : giữa  $0^\circ$  và  $+30^\circ$ .
- Hình thái : khó thấy vì sóng T nằm trong đoạn ST.

**Chuyển đạo trước tim:**

- Đặc điểm : không có gì đặc biệt.

**Đoạn QT:**

- Thời gian : 0,34".

**Kết luận:**

- Tim nhanh nhĩ với bloc nhĩ - thất cấp II (2/1)
- Vùng chuyển tiếp sang phải.
- Ngấm Digitalis.
- Rất có thể đây là một ngộ độc Digitalis.

**Câu hỏi :**

1. Tại sao đây không phải là cuồng nhĩ với bloc nhĩ - thất 2/1 ?
2. Tại sao không đặt chẩn đoán tăng gánh thất phải mặc dù có sóng R cao ở  $V_1$  ?
3. Tại sao đây là một ngộ độc Digitalis ?

**Tình trạng lâm sàng:**

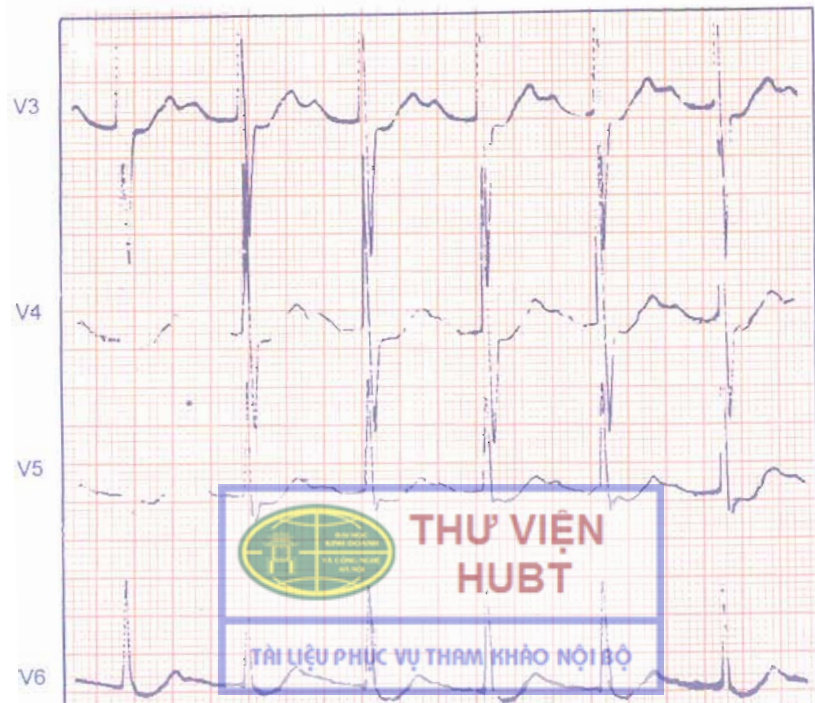
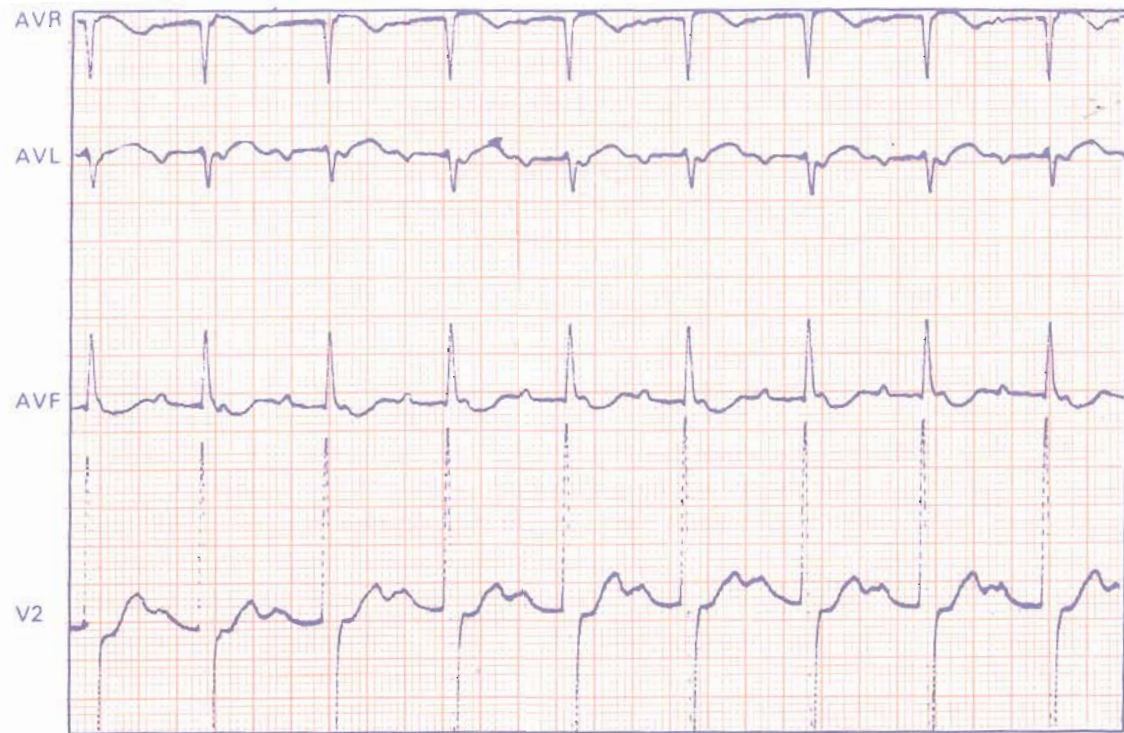
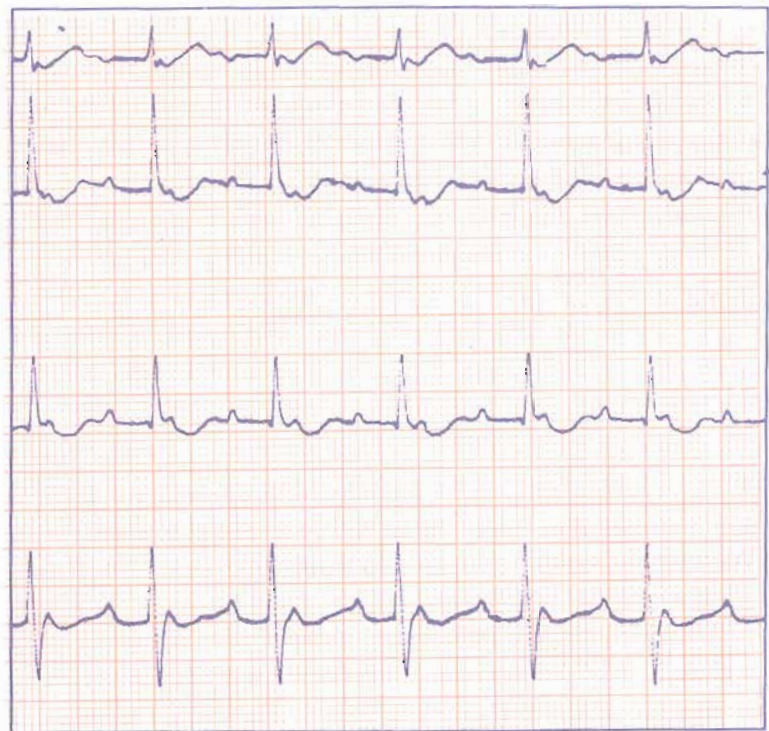
- Suy tim mạn do bệnh cơ tim.
- Có được điều trị với Digitalis.



THƯ VIỆN  
HUBT

50

TÀI LIỆU PHỤC VỤ THAM KHẢO NỘI BỘ



Điện tâm đồ số: 23

Tuổi: 59 tuổi.

**Nhịp:** nhịp nhĩ đều 280 chu kỳ/phút (sóng nhĩ thấy rõ ở  $V_1$ ) với nhịp thất hơi không đều 140 chu kỳ/phút và có đoạn ngừng khoảng 0,06". Có 1 ngoại tâm thu thất.

**Sóng P:** sóng F của cuồng nhĩ.

**Chuyển đạo ngoại biên:**

- Hình thái: không xác định được.

**Chuyển đạo trước tim:**

- Đặc điểm: không xác định được.
- Hình thái: dạng răng cưa với biên độ nhỏ (ở  $V_1$ ).

**Dẫn truyền nhĩ - thất:**

- Bloc nhĩ - thất thay đổi, thường là 2/1, có lúc chu kỳ Luciani - Wenckebach.

**Phức bộ QRS:**

**Chuyển đạo ngoại biên:**

- Biên độ: bình thường.
- Thời gian: 0,08".
- Trục điện học: giữa  $+60^\circ$  và  $+90^\circ$ .
- Hình thái: có móc ở  $D_1$ .

**Chuyển đạo trước tim:**

- Biên độ: sóng S biên độ lớn ở  $V_2, V_3$ ; sóng R cao ở  $V_5, V_6$ . Chỉ số Sokolow dương tính.
- Hình thái: không có gì đặc biệt.
- Vùng chuyển tiếp: giữa  $V_4$  và  $V_5$ .

**Đoạn ST:**

- **Mức độ chênh và đặc điểm:** chênh xuống nhẹ ở  $D_2, V_5, V_6$ .

**Sóng T:**

**Chuyển đạo ngoại biên:**

- Trục điện học: không xác định được.
- Hình thái: điện thế thấp.

**Chuyển đạo trước tim:**

- Đặc điểm: âm rõ ở  $V_5$  và khó thấy ở  $V_6$ .

**Đoạn QT:**

- Thời gian: 0,30".

**Kết luận:**

- Cường nhĩ với bloc nhĩ - thất cấp II thay đổi (2/1 ở các chuyển đạo ngoại biên và chu kỳ Luciani - Wenckebach ở các chuyển đạo trước tim).
- Tăng gánh tâm thu thất trái.
- Rối loạn tái cực lan toả.
- Ngoại tâm thu thất.

**Câu hỏi:**

1. Chẩn đoán chu kỳ Luciani - Wenckebach dựa trên cơ sở nào?
2. Tại sao chẩn đoán rối loạn tái cực lan toả?


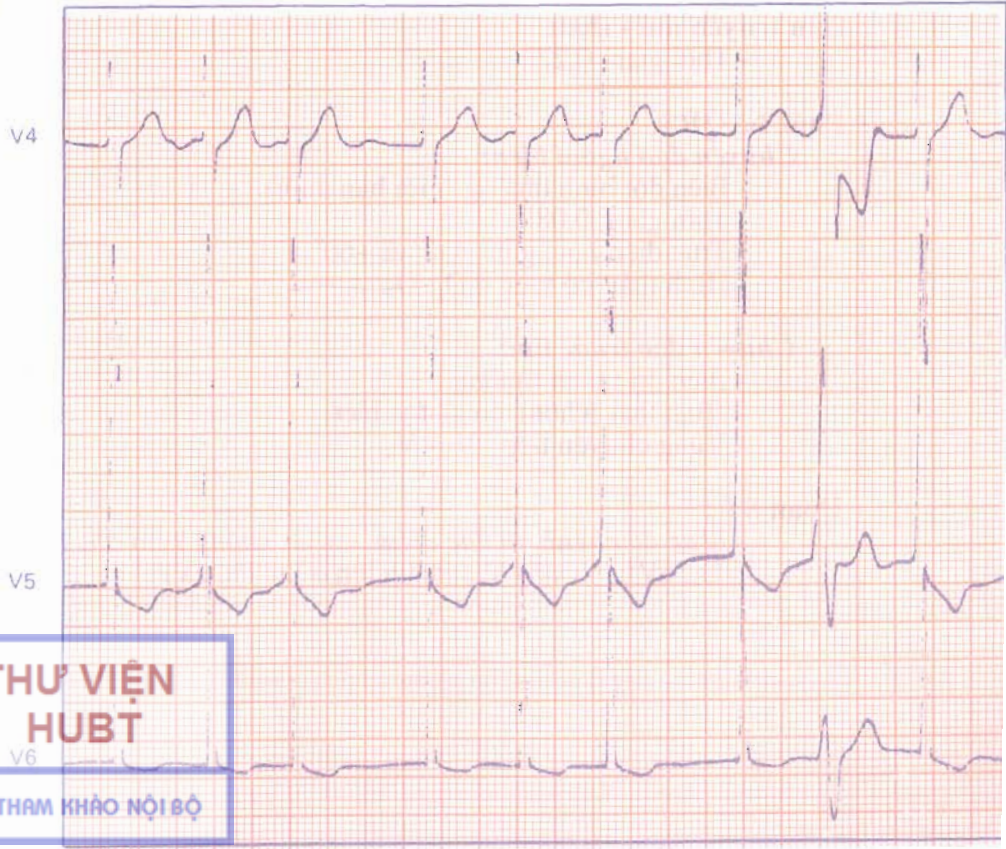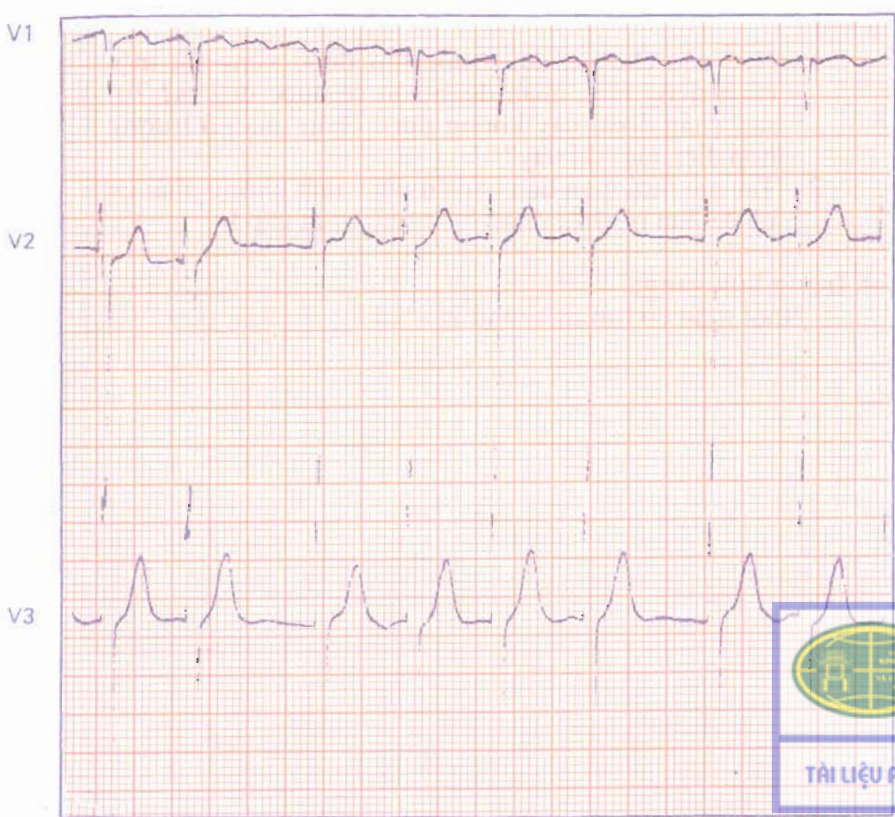
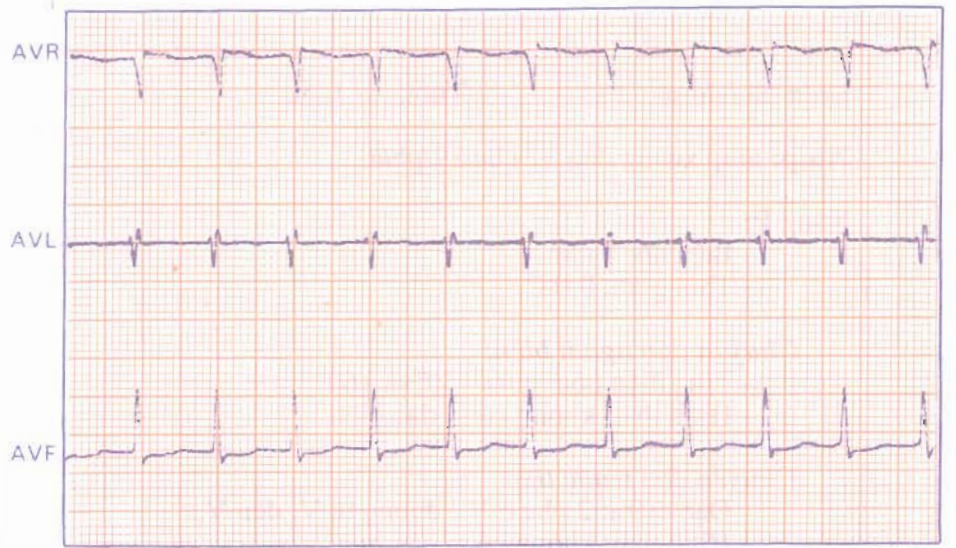
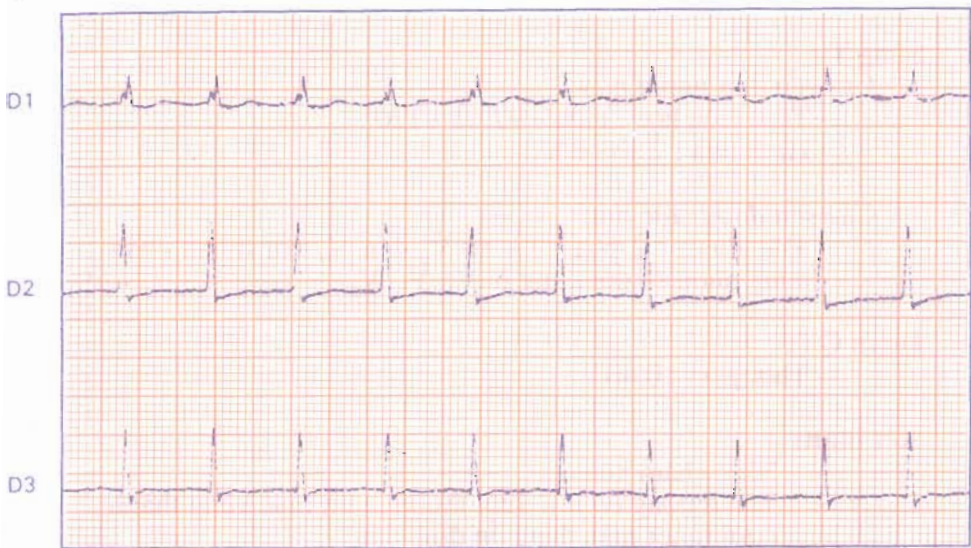
**Tình trạng lâm sàng:**

- Bệnh van động mạch chủ do thấp.
- Điều trị Digitalis kéo dài trong nhiều ngày.



THƯ VIỆN  
HUBT

N<sup>o</sup> 23 - G. L. 59 tuổi.



THƯ VIỆN  
HUBT

V6

TÀI LIỆU PHỤC VỤ THAM KHẢO NỘI BỘ

Điện tâm đồ số : 24

Tuổi: 61 tuổi.

**Nhịp:** nhịp xoang đều 57 chu kỳ/phút.

**Sóng P:**

- Biên độ: 1 mm.
- Thời gian: 0,08".

**Chuyển đạo ngoại biên:**

- Trục điện học: giữa  $+30^{\circ}$  và  $+60^{\circ}$ .
- Hình thái: không có gì đặc biệt.

**Chuyển đạo trước tim:**

- Đặc điểm: 2 pha ở  $V_1$ , dương từ  $V_2$  đến  $V_6$ .
- Hình thái: không có gì đặc biệt.

**Dẫn truyền nhĩ - thất:**

- Thời gian: 0,22"

**Phức bộ QRS:**

**Chuyển đạo ngoại biên:**

- Biên độ: bình thường (giới hạn dưới).
- Thời gian: 0,08".
- Trục điện học: giữa  $+30^{\circ}$  và  $+60^{\circ}$ .
- Hình thái: có móc ở  $D_2, D_3$ .

**Chuyển đạo trước tim:**

- Biên độ : bình thường.
- Hình thái : không có gì đặc biệt.
- Vùng chuyển tiếp :  $V_3 - V_4$ .

**Đoạn ST :**

- **Mức độ chênh và đặc điểm:** chênh xuống kiểu dốc lên ở  $D_1, aVL, V_1$  đến  $V_6$ ; chênh lên ở  $D_2, D_3, aVF$ .

**Sóng T :**

**Chuyển đạo ngoại biên:**

- Trục điện học : giữa  $+90^{\circ}$  và  $+120^{\circ}$ .
- Hình thái : 2 pha ở  $V_1$ .

**Chuyển đạo trước tim:**

- Đặc điểm : 2 pha - / + từ  $V_2$  đến  $V_6$  với thành phần dương nhọn và đối xứng ở  $V_3, V_4, V_5$ .

**Đoạn QT:**

- Thời gian : 0,40".

**Kết luận:**

- Nhịp chậm xoang.
- Tổn thương cơ tim dưới thượng tâm mạc vùng thành dưới (nhồi máu đang ổn định dần).

**Câu hỏi :**

1. Nếu các chuyển đạo trước tim được xem xét một cách riêng biệt, chẩn đoán nào sẽ được đưa ra? Tại sao chẩn đoán này không được chấp nhận ở trường hợp điện tâm đồ này?
2. Tại sao thời gian dẫn truyền nhĩ - thất không phải cơ sở để đưa ra chẩn đoán bloc nhĩ - thất cấp I.

**Tình trạng lâm sàng:**

- Nhồi máu cơ tim ngày thứ 2.

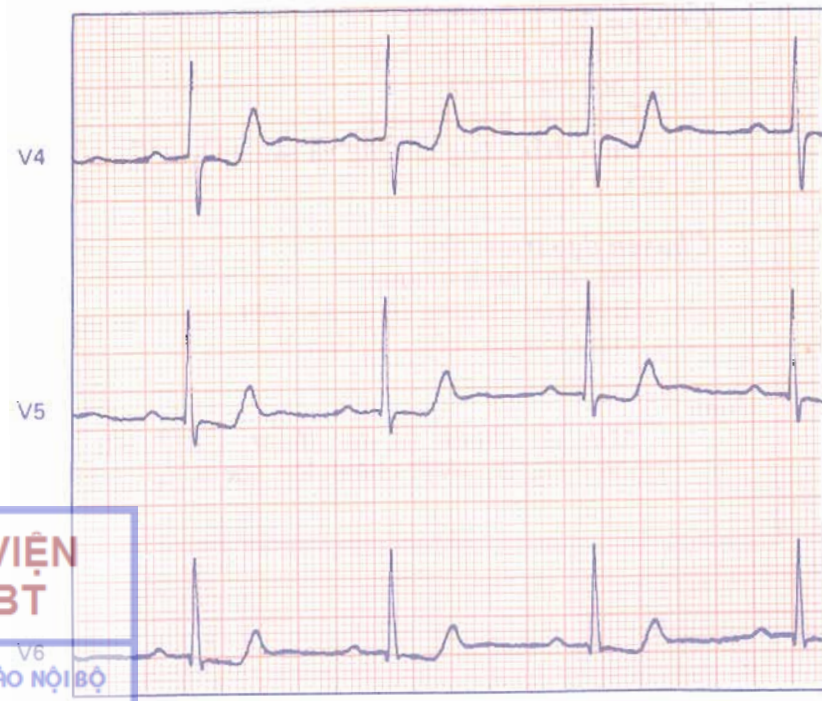
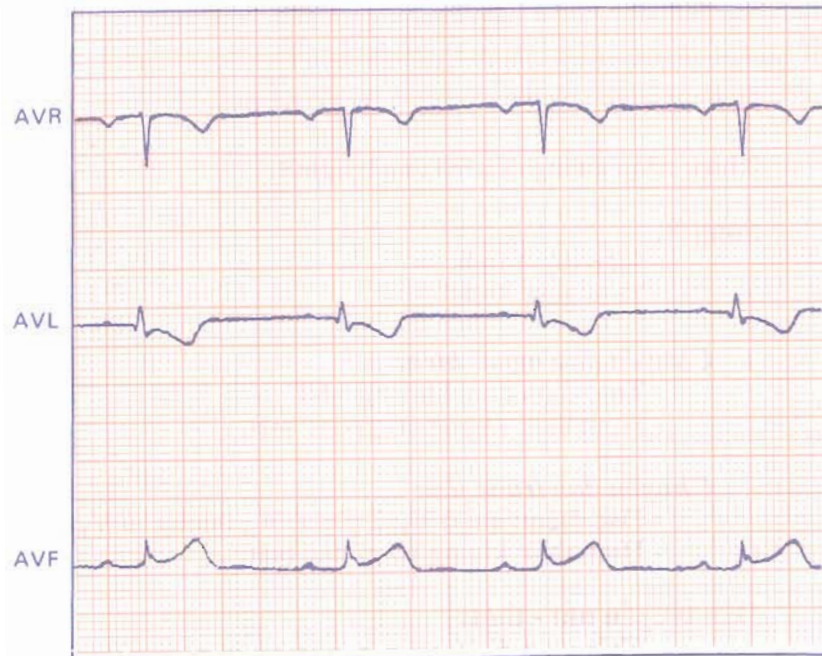
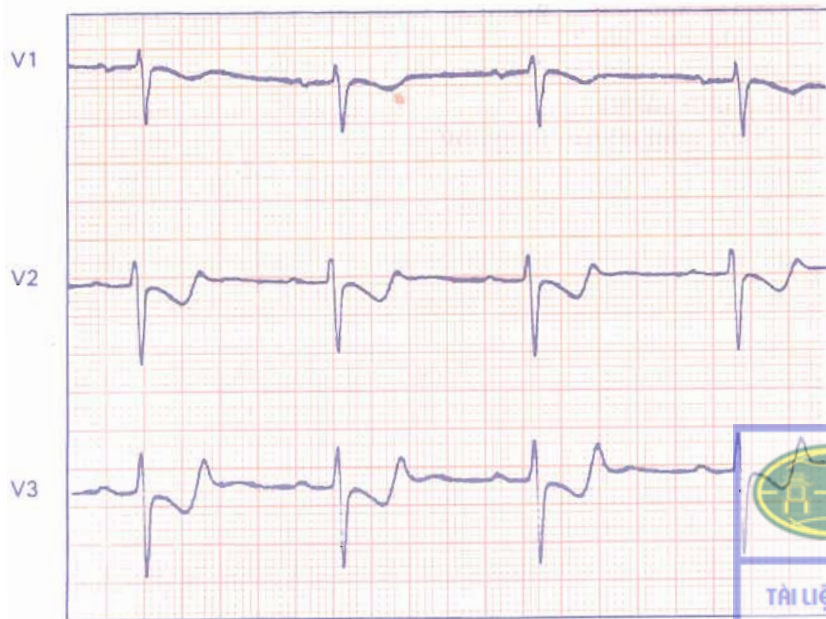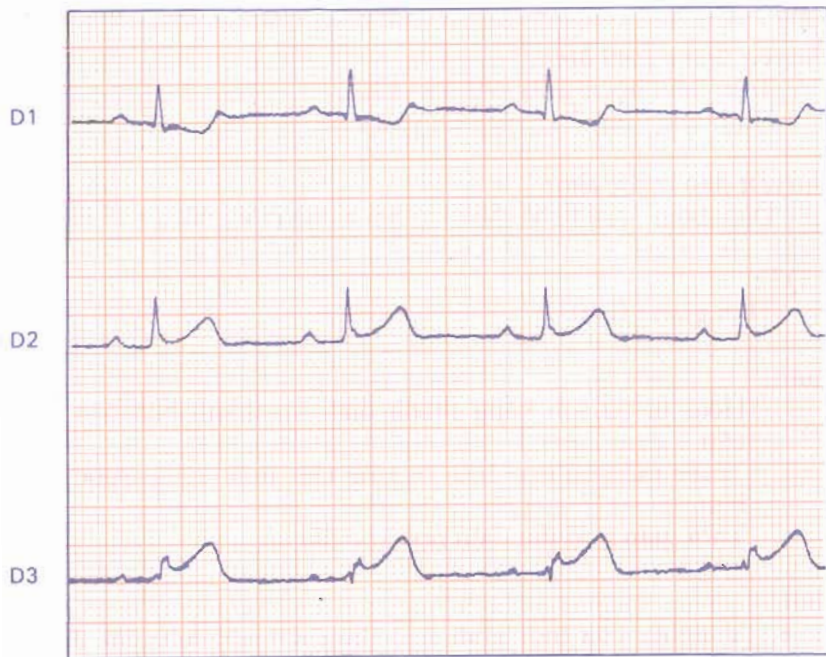


THƯ VIỆN  
HUBT

54

TÀI LIỆU PHỤC VỤ THAM KHẢO NỘI BỘ

N° 24 - K. M. 61tuổi.



 **THƯ VIỆN HUBT**  
TÀI LIỆU PHỤC VỤ THAM KHẢO NỘI BỘ

Điện tâm đồ số : 25 Tuổi: 61 tuổi.

**Nhịp:** nhịp xoang đều 90 chu kỳ/phút.

**Sóng P:**

- Biên độ: 1 mm.
- Thời gian: 0,08".

**Chuyển đạo ngoại biên:**

- Trục điện học: khoảng  $+60^\circ$ .
- Hình thái: không có gì đặc biệt.

**Chuyển đạo trước tim:**

- Đặc điểm: âm ở  $V_1$ ; 2 pha ở  $V_2$ , dương từ  $V_3$  đến  $V_6$ .
- Hình thái: không có gì đặc biệt.

**Dẫn truyền nhĩ - thất:**

- Thời gian: 0,16".

**Phức bộ QRS:**

**Chuyển đạo ngoại biên:**

- Biên độ: điện thế thấp.
- Thời gian: 0,09".
- Trục điện học: khoảng  $-30^\circ$ .
- Hình thái: sóng Q rộng và sâu ở  $D_3$ , aVF; sóng Q rộng nhẹ ở  $V_6$ .

**Chuyển đạo trước tim:**

- Biên độ : bình thường.
- Hình thái : không có gì đặc biệt.
- Vùng chuyển tiếp :  $V_1$  đến  $V_2$ .

**Đoạn ST :**

- **Mức độ chênh và đặc điểm:** chênh lên kiểu thẳng đườn ở  $D_2$ ,  $D_1$ , aVF; chênh lên nhẹ ở  $V_6$ .

**Sóng T :**

**Chuyển đạo ngoại biên:**

- Trục điện học : giữa  $-90^\circ$  và  $-120^\circ$ .
- Hình thái : âm ở  $D_1$ ,  $D_2$ ,  $D_3$  và aVF.

**Chuyển đạo trước tim:**

- Đặc điểm : âm từ  $V_4$  đến  $V_6$ , đối xứng ở  $V_5$ ,  $V_6$ .

**Đoạn QT:**

- Thời gian : 0,40".

**Kết luận:**

- Hoại tử cơ tim vùng thành dưới và thành bên bán cấp.
- Thiếu máu cơ tim dưới thượng tâm mạc vùng trước bên.
- Thời gian tâm thu điện học kéo dài.

**Câu hỏi :**

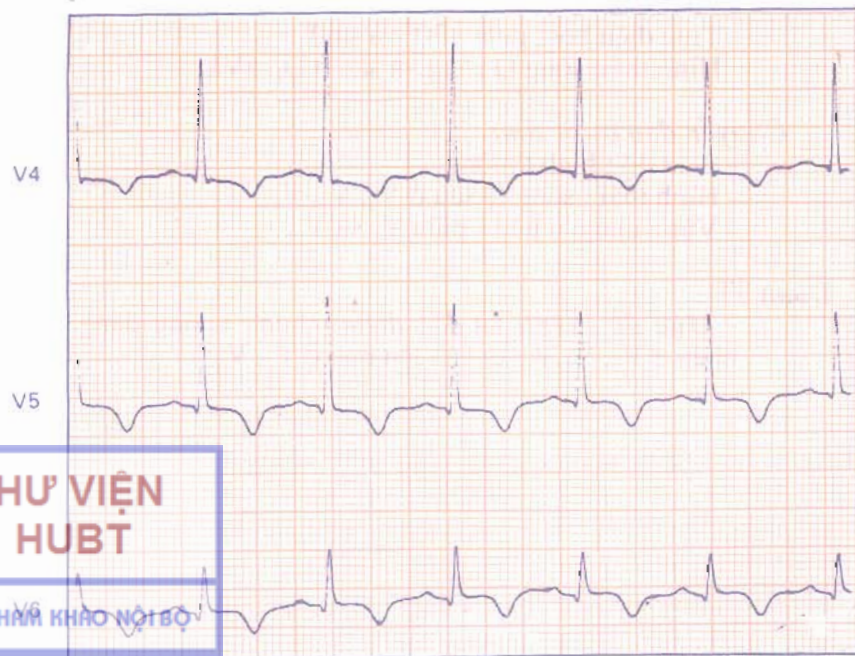
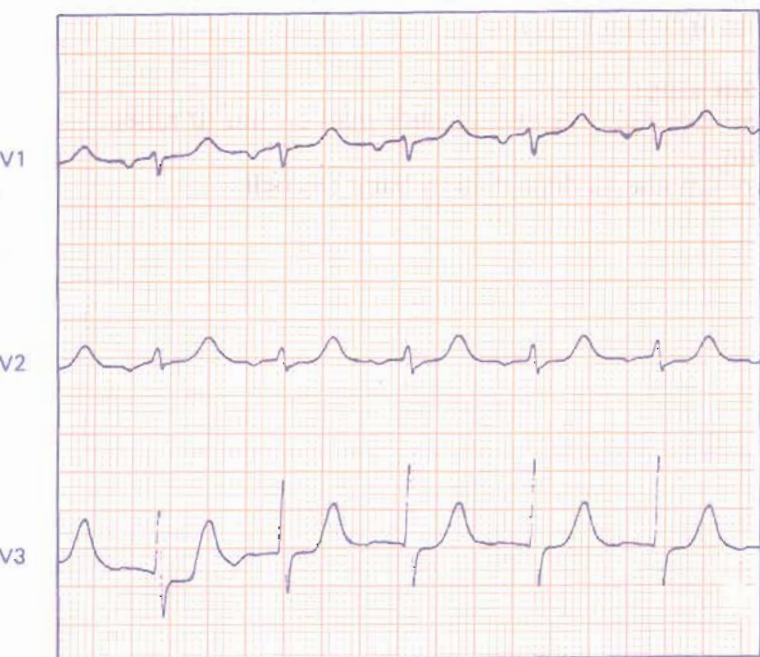
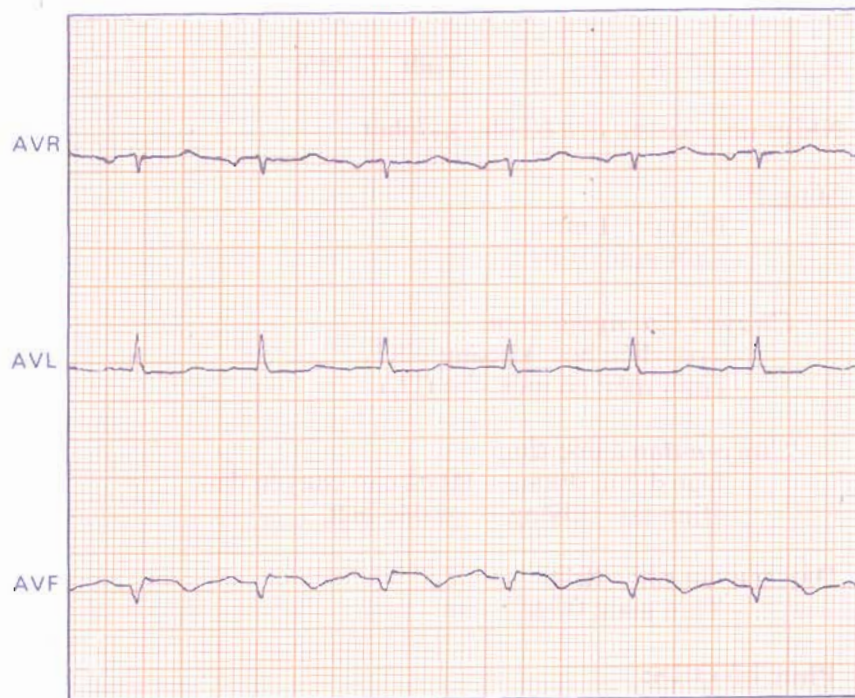
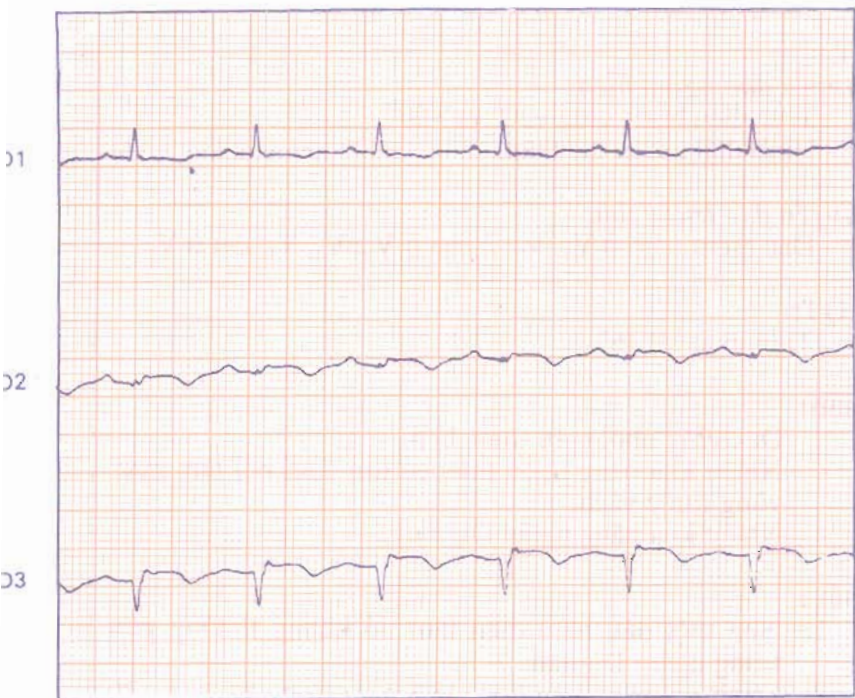
1. Ý nghĩa của thời gian tâm thu điện học kéo dài ở điện tâm đồ này?
2. Sóng S sâu ở  $V_1$  có phải bệnh lý không?
3. Tại sao đánh giá trục điện học của QRS nằm ở khoảng  $-30^\circ$ ?

**Tình trạng lâm sàng:**

- Nhồi máu cơ tim ngày thứ 8.



THƯ VIỆN  
HUBT



THƯ VIỆN  
HUBT

TÀI LIỆU PHỤC VỤ THĂM KHẢO NỘI BỘ



Điện tâm đồ số : 26

Tuổi: 73 tuổi.

**Nhịp:** nhịp xoang đều 62 chu kỳ/phút.

**Sóng P:**

- Biên độ: 1 mm.
- Thời gian: 0,10".

**Chuyển đạo ngoại biên:**

- Trục điện học: khoảng  $+30^{\circ}$ .
- Hình thái: có móc nhẹ ( $D_2$ ).

**Chuyển đạo trước tim:**

- Đặc điểm: dương ở tất cả các chuyển đạo.
- Hình thái: không có gì đặc biệt.

**Dẫn truyền nhĩ - thất:**

- Thời gian: 0,16".

**Phức bộ QRS:**

**Chuyển đạo ngoại biên:**

- Biên độ: bình thường.
- Thời gian: 0,08".
- Trục điện học: giữa  $+30^{\circ}$  và  $+60^{\circ}$ .
- Hình thái: sóng Q rộng và sâu ở  $D_1$ , aVL.

**Chuyển đạo trước tim:**

- Biên độ : bình thường.
- Hình thái : sóng Q sâu ở  $V_4$ ,  $V_5$ ,  $V_6$ .
- Vùng chuyển tiếp : giữa  $V_2$  và  $V_3$ .

**Đoạn ST :**

- **Mức độ chênh và đặc điểm:** chênh xuống dạng đáy chén ở  $V_4$ ,  $V_5$ ,  $V_6$ ; chênh lên nhẹ ở  $V_1$ ,  $V_2$ .

**Sóng T :**

**Chuyển đạo ngoại biên:**

- Trục điện học : giữa  $+30^{\circ}$  và  $+60^{\circ}$ .
- Hình thái : điện thế thấp.

**Chuyển đạo trước tim:**

- Đặc điểm : âm ở  $V_1$ ,  $V_2$ ; 2 pha ở  $V_3$ ,  $V_4$ ,  $V_5$ ; dẹt ở  $V_6$ .

**Đoạn QT:**

- Thời gian : 0,36".

**Kết luận:**

- Di chứng nhồi máu trước bên.
- Nhiều khả năng thiếu máu cơ tim dưới nội tâm mạc vùng trước vách.
- Nhiều khả năng ngấm Digitalis.

**Câu hỏi :**

1. Nêu một dấu hiệu điện tâm đồ không thường gặp trong ngấm Digitalis ?
2. Đánh giá trục điện học QRS nằm trong khoảng  $+30^{\circ}$  đến  $60^{\circ}$  bằng cách nào ?
3. Sóng Q ở  $V_4$ ,  $V_5$ ,  $V_6$  có phải dấu hiệu chắc chắn của hoại tử cơ tim ?

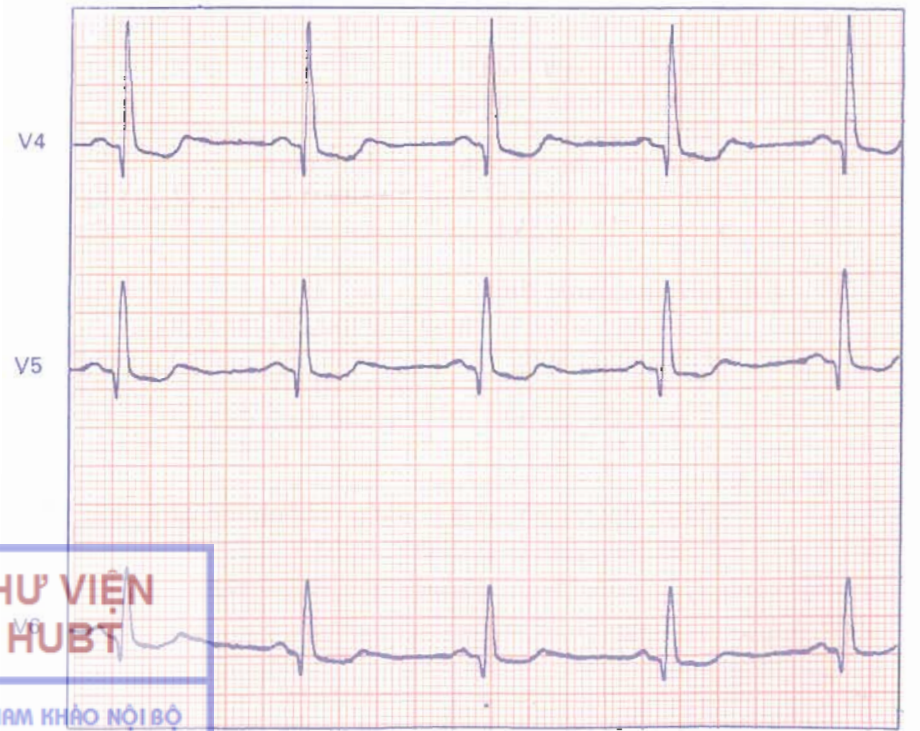
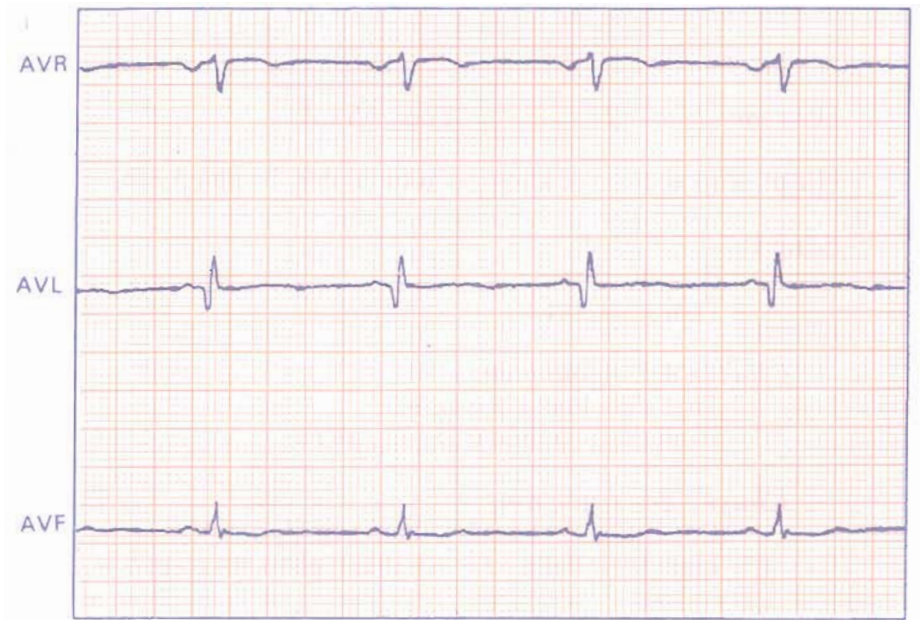
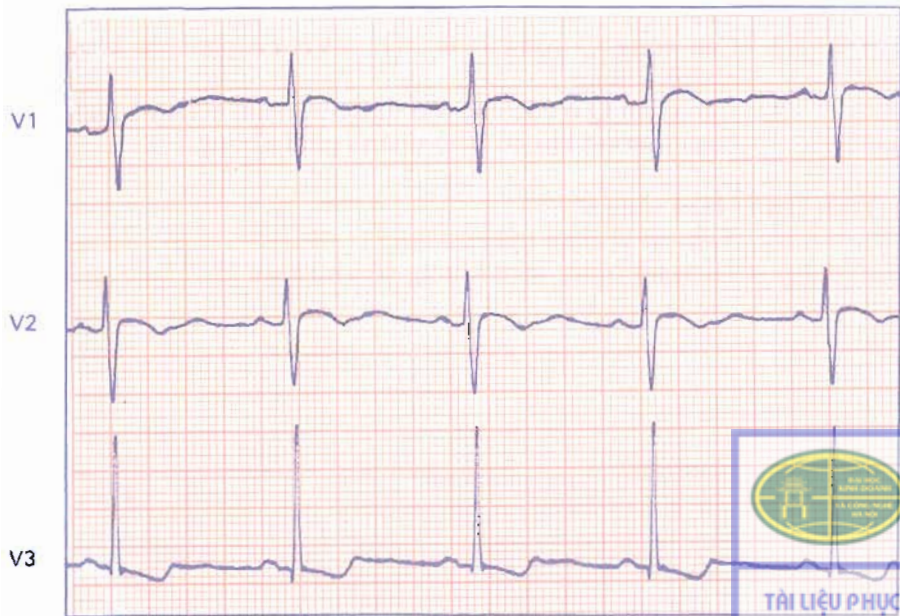
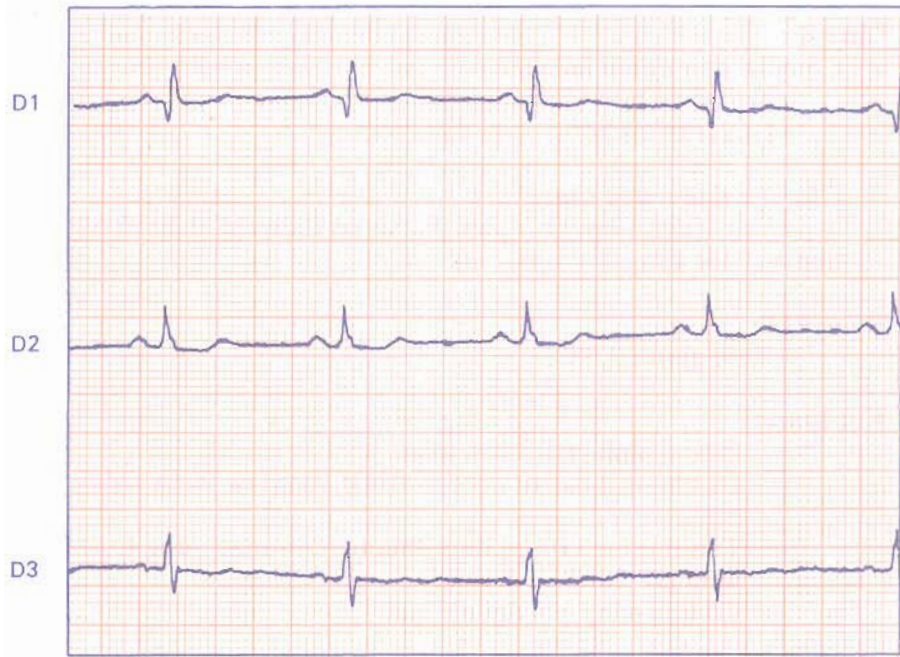
**Tình trạng lâm sàng:**

- Đau thắt ngực và tiền sử nhồi máu cơ tim từ nhiều năm.
- Suy tim nhẹ và được điều trị bằng Digitalis.



THƯ VIỆN  
HUBT

N° 26 - F. J. 73 tuổi.



THƯ VIỆN  
HUBT

TÀI LIỆU PHỤC VỤ THAM KHẢO NỘI BỘ

Điện tâm đồ số : 27

Tuổi: 65 tuổi.

**Nhịp:** nhịp xoang hơi không đều từ 70 đến 74 nhịp/phút.

**Sóng P:**

- Biên độ: 2 mm.
- Thời gian: 0,12".

**Chuyển đạo ngoài biên:**

- Trục điện học: khoảng  $+30^\circ$ .
- Hình thái: có móc ở  $D_2, D_3, aVF$ .

**Chuyển đạo trước tim:**

- Đặc điểm: 2 pha ở  $V_1$ , dương từ  $V_2$  đến  $V_6$ .
- Hình thái: dạng - / + với thành phần âm rộng ở  $V_1$ .

**Dẫn truyền nhĩ - thất:**

- Thời gian: 0,17".

**Phức bộ QRS:**

**Chuyển đạo ngoài biên:**

- Biên độ: bình thường.
- Thời gian: 0,16".
- Trục điện học: không xác định được.
- Hình thái: sóng Q rộng và sâu ở  $D_1, D_2, D_3, aVF$ ; sóng S rộng ở  $D_1$  và  $aVL$ .

**Chuyển đạo trước tim:**

- Biên độ : sóng R' cao ở  $V_1$ , sóng R cao ở  $V_2$ .
- Hình thái : sóng Q rộng và sâu từ  $V_2$  đến  $V_6$ , dạng rsR' ở  $V_1$  với nhánh nội điện muộn (0,10").
- Vùng chuyển tiếp : không xác định được.

**Đoạn ST :**

- **Mức độ chênh và đặc điểm:** chênh lên nhẹ ở  $V_2, V_3$ ; chênh xuống nhẹ và đi dốc lên ở  $V_1$ .

**Sóng T :**

**Chuyển đạo ngoài biên:**

- Trục điện học : khoảng  $-30^\circ$ .
- Hình thái : không có gì đặc biệt.

**Chuyển đạo trước tim:**

- Đặc điểm : âm từ  $V_1$  đến  $V_6$  và có điện thế thấp từ  $V_1$  đến  $V_6$ , đối xứng ở  $V_2, V_3$ .

**Đoạn QT:**

- Thời gian : 0,38".

**Kết luận:**

- Bloc nhánh phải hoàn toàn.
- Di chứng hoại tử cơ tim trước rộng và vùng thành dưới.
- Tổn thương cơ tim dưới thượng tâm mạc vùng trước nghi có phình vách thất.
- Có khả năng phì đại nhĩ trái.

**Câu hỏi :**

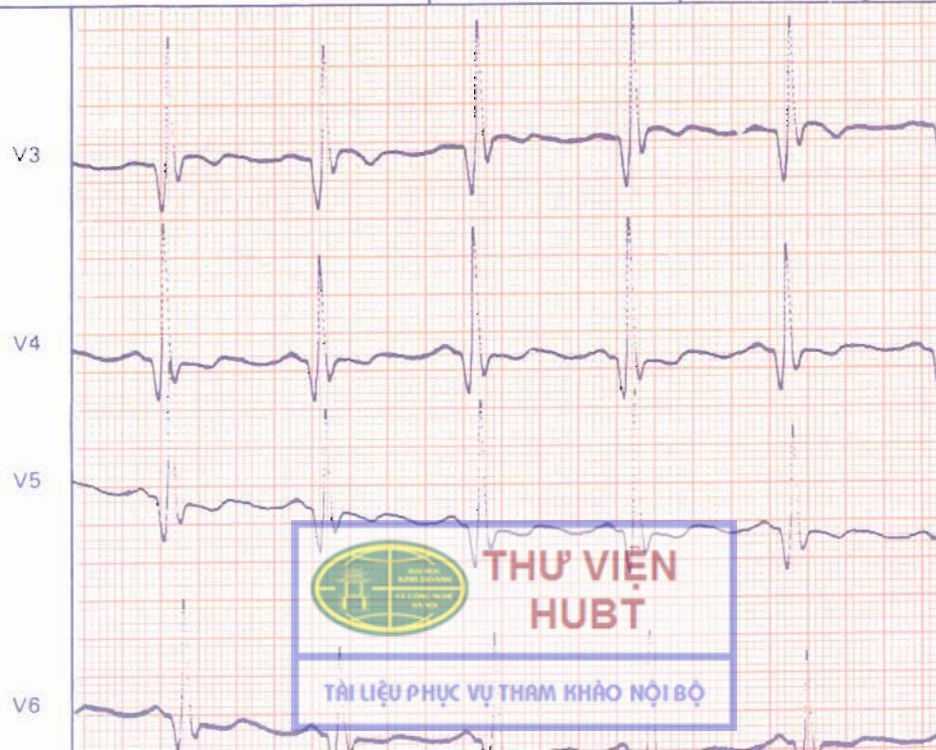
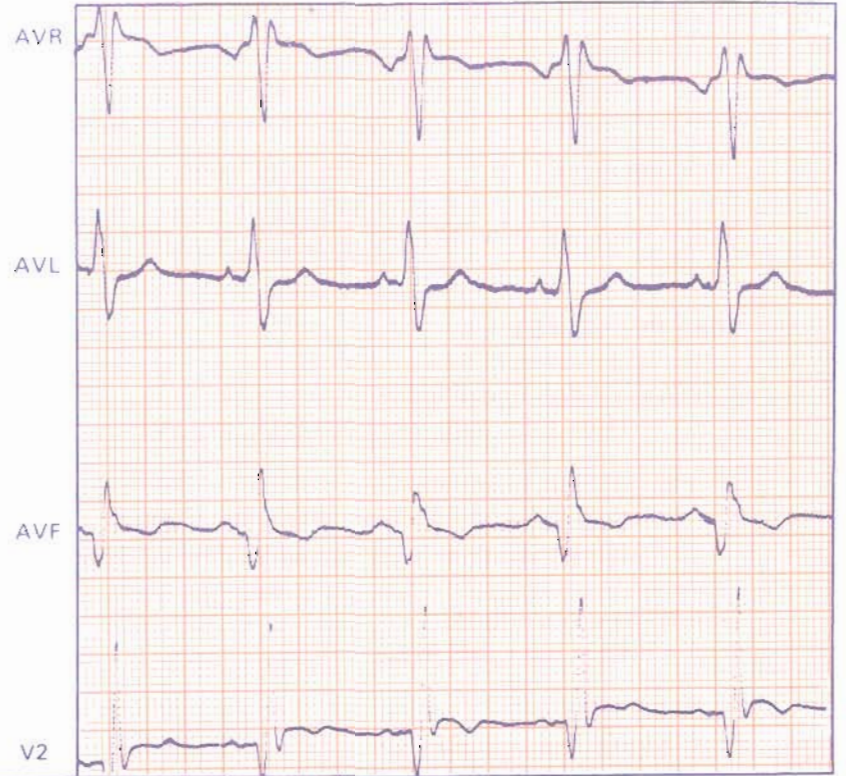
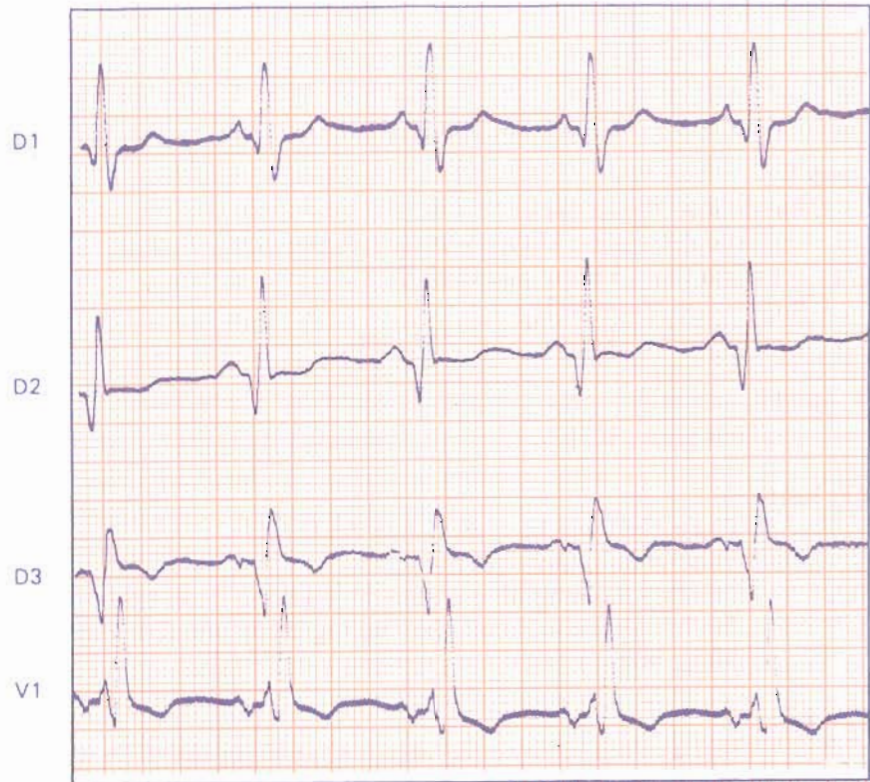
1. Chẩn đoán bloc nhánh phải hoàn toàn dựa trên cơ sở nào?
2. Các sóng Q rộng ở  $D_2, D_3, aVF$  có phải do bloc nhánh không ?
3. Các sóng Q ở các chuyển đạo trước tim phải có phải bình thường khi có bloc nhánh phải không ?

**Tình trạng lâm sàng:**

- Tiền sử bị nhồi máu cơ tim.
- Hiện tại bệnh nhân không có khó chịu gì.



THƯ VIỆN  
HUBT



 **THƯ VIỆN  
HUBT**  
TÀI LIỆU PHỤC VỤ THAM KHẢO NỘI BỘ

Điện tâm đồ số : 28

Tuổi: 50 tuổi.

**Nhịp:** nhịp nhĩ đều 290 chu kỳ/phút, nhịp thất là 72 chu kỳ/phút

**Sóng P:** ( sóng F)

**Chuyển đạo ngoại biên:**

- Hình thái: dạng răng cưa ở  $D_2, D_3, aVF$ .

**Chuyển đạo trước tim:**

- Đặc điểm: dương ở  $V_1$ , 2 pha từ  $V_2$  đến  $V_6$ .  
- Hình thái: dạng răng cưa từ  $V_2$  đến  $V_6$ .

**Dẫn truyền nhĩ - thất:**

- Bloc nhĩ - thất 4/1.

**Phức bộ QRS:**

**Chuyển đạo ngoại biên:**

- Biên độ: bình thường.  
- Thời gian: 0,11".  
- Trục điện học: giữa -  $30^\circ$  và  $-60^\circ$ .  
- Hình thái: không có gì đặc biệt.

**Chuyển đạo trước tim:**

- Biên độ : bình thường.  
- Hình thái : sóng S rộng và sâu ở  $V_5, V_6$ .  
- Vùng chuyển tiếp :  $V_5$ .

**Đoạn ST :**

- **Mức độ chênh và đặc điểm:** chênh xuống nhẹ  $D_1, aVL$ .

**Sóng T :**

**Chuyển đạo ngoại biên:**

- Trục điện học : không xác định được.  
- Hình thái : không xác định được.

**Chuyển đạo trước tim:**

- Đặc điểm : không có gì đặc biệt.

**Đoạn QT:**

- Thời gian : 0,36".

**Kết luận:**

- Cường nhĩ với bloc nhĩ - thất độ II (4/1).  
- Bloc phân nhánh trái trước.  
- Nhiều khả năng bloc nhánh phải không hoàn toàn.  
- Ngấm Digitalis hoặc tổn thương dưới nội tâm mạc vùng bên.

**Câu hỏi :**

1. Tại sao chẩn đoán bloc phân nhánh trái trước?  
2. Tại sao lại nghi ngờ có bloc nhánh phải không hoàn toàn?

**Tình trạng lâm sàng:**

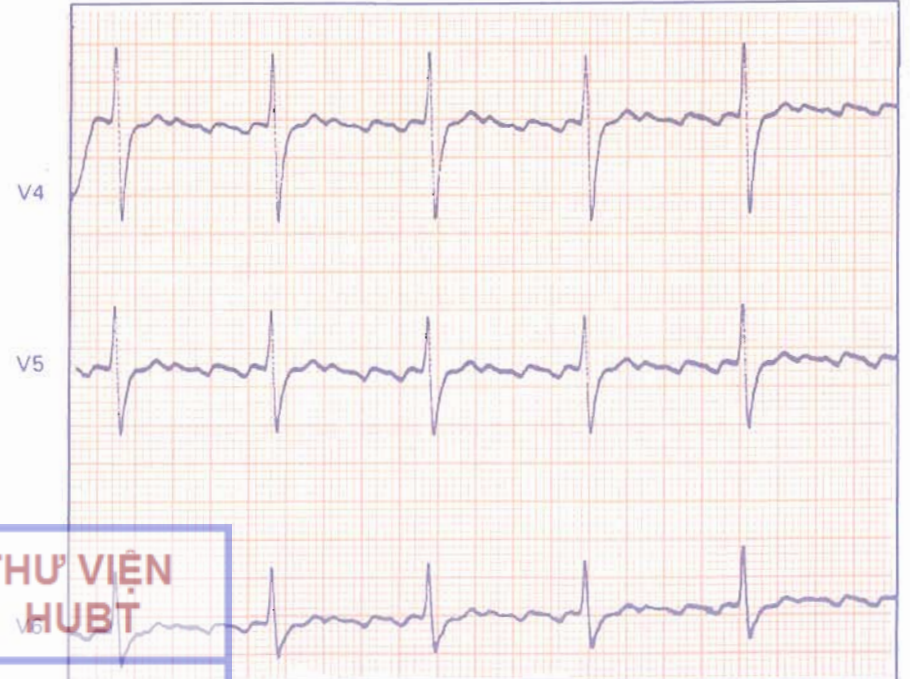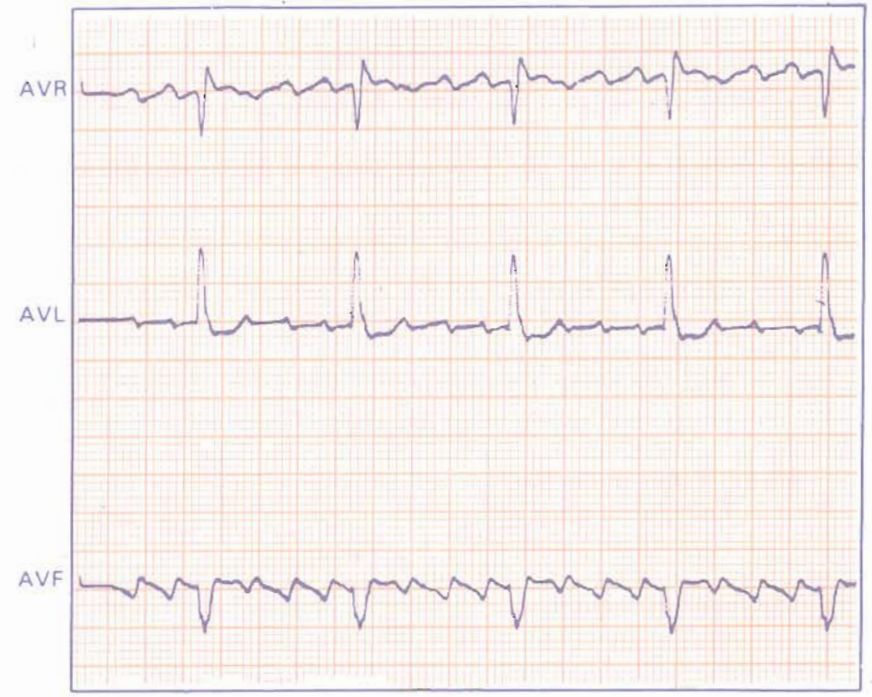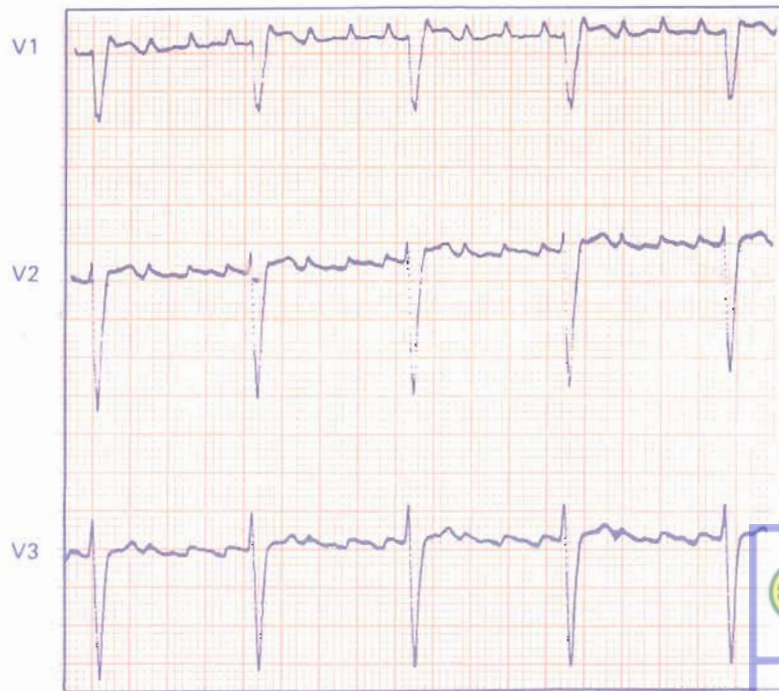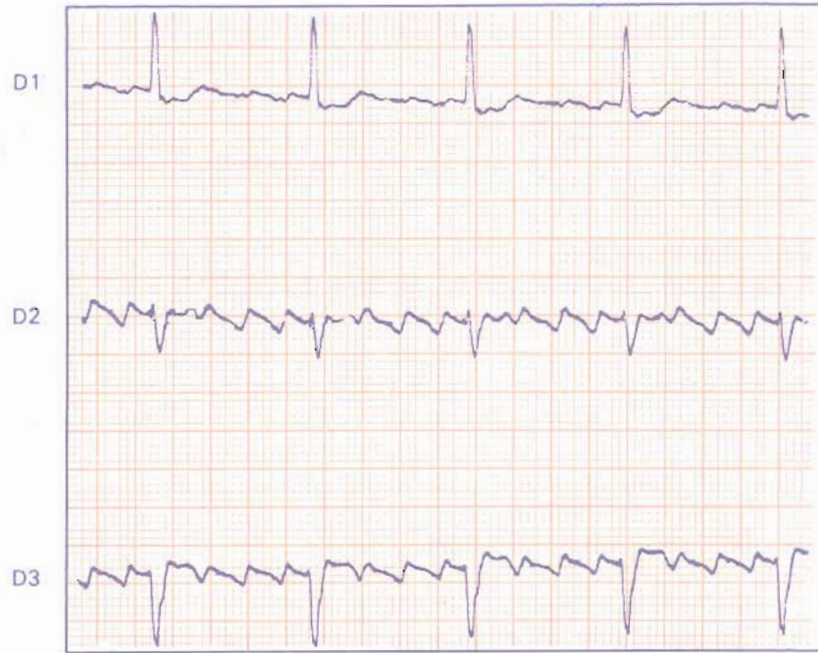- Xơ vữa động mạch; có những cơn đánh trống ngực.  
- Bệnh nhân dùng Digitalis khi có cơn tim nhanh đều 150 chu kỳ/phút (cường nhĩ 2/1).



THƯ VIỆN  
HUBT

TÀI LIỆU PHỤC VỤ THAM KHẢO NỘI BỘ

Nº 28 - F. S. 50 tuổi.



THƯ VIỆN  
HUBT

TÀI LIỆU PHỤC VỤ THAM KHẢO NỘI BỘ

Điện tâm đồ số : 29 Tuổi: 82 tuổi.

**Nhịp:** nhịp xoang 90 - 100 chu kỳ/ phút với ngoại tâm thu thất.

**Sóng P:**

- Biên độ: 1,5 mm.
- Thời gian: 0,10".

**Chuyển đạo ngoại biên:**

- Trục điện học: khoảng  $+60^\circ$ .
- Hình thái: không có gì đặc biệt.

**Chuyển đạo trước tim:**

- Đặc điểm: dương.
- Hình thái: 2 đỉnh ở  $V_2, V_3, V_4$ .

**Dẫn truyền nhĩ - thất:**

- Thời gian: 0,16".

**Phức bộ QRS:**

**Chuyển đạo ngoại biên:**

- Biên độ: bình thường.
- Thời gian: 0,15".
- Trục điện học: khoảng  $+60^\circ$ .
- Hình thái: có móc.

**Chuyển đạo trước tim:**

- Biên độ : sóng S biên độ lớn ở  $V_1, V_2$ ; sóng R biên độ lớn ở  $V_4, V_5$ . Chỉ số Sokolow dương tính.
- Hình thái : nhánh nội điện muộn ở  $V_6$ .
- Vùng chuyển tiếp : giữa  $V_3$  và  $V_4$ .

**Đoạn ST :**

- **Mức độ chênh và đặc điểm:** chênh xuống ở  $D_1, D_2, D_3, aVF$  và trước tim trái; chênh lên ở  $aVR$  và các chuyển đạo trước tim phải.

**Sóng T :**

**Chuyển đạo ngoại biên:**

- Trục điện học : giữa  $-90^\circ$  và  $-120^\circ$ .
- Hình thái : âm ở  $D_1, D_2, D_3, aVF$  và có biên độ cao ở  $D_2$ .

**Chuyển đạo trước tim:**

- Đặc điểm : âm từ  $V_4$  đến  $V_6$  và biên độ lớn ở  $V_2$ .

**Đoạn QT:**

- Thời gian : 0,36".

**Kết luận:**

- Nhịp nhanh xoang.
- Ngoại tâm thu thất.
- Bloc nhánh trái hoàn toàn.

**Câu hỏi :**

1. Tại sao không đặt chẩn đoán di chứng hoại tử cơ tim vùng vách mạc dù có dạng QS ở  $V_1$  và không có sóng Q ở  $V_5, V_6$  ?
2. Tại sao không đặt chẩn đoán phì đại thất trái dù chỉ số Sokolow dương tính?
3. Tại sao sóng T ở  $V_4, V_5, V_6$  không gợi ý một thiếu máu cơ tim dưới thượng tâm mạc?
4. Trục điện học  $+60^\circ$  có thường gặp trong bloc nhánh trái không ?

**Tình trạng lâm sàng:**

- Suy tim do xơ vữa động mạch và tăng huyết áp.
- Điều trị Digitalis.

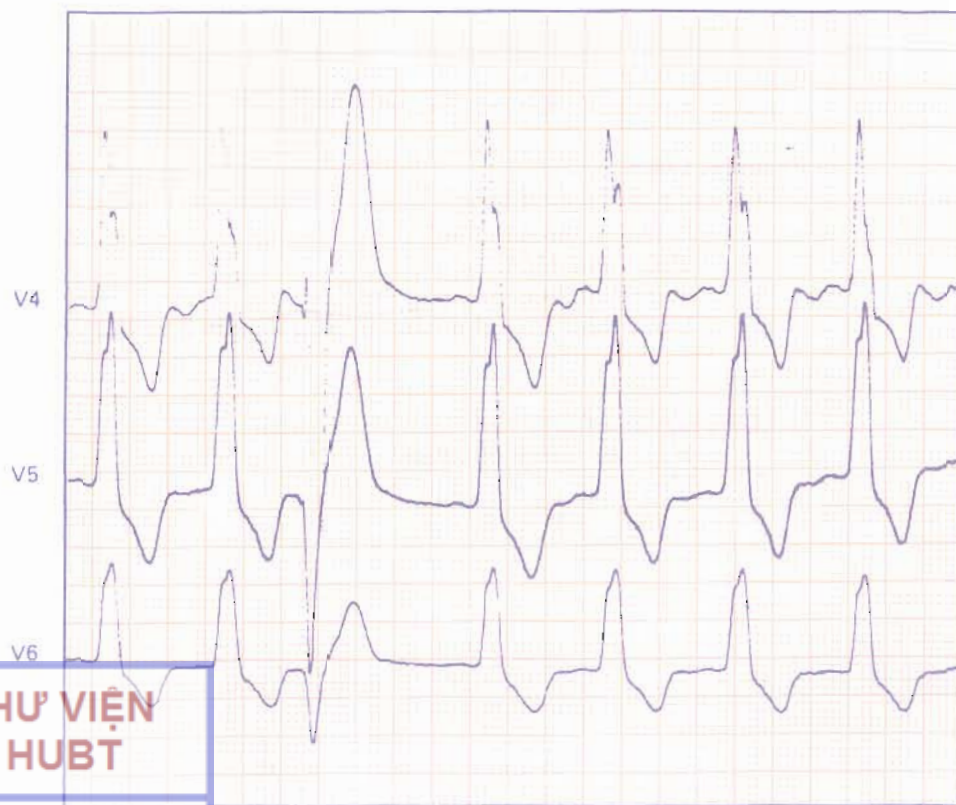
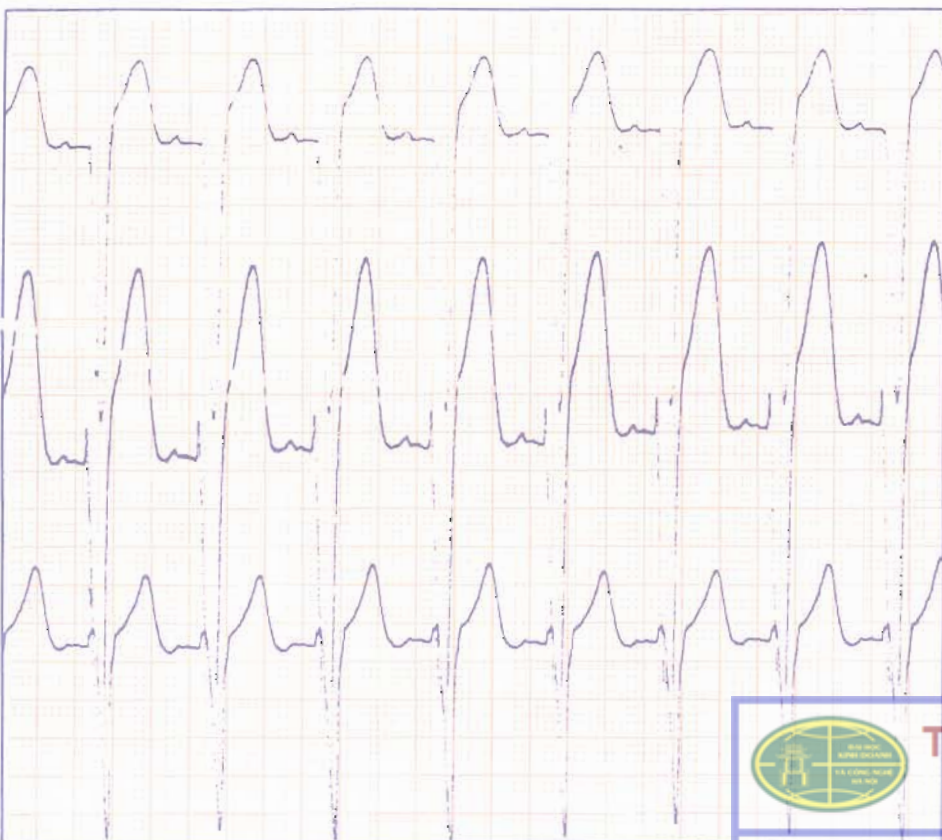
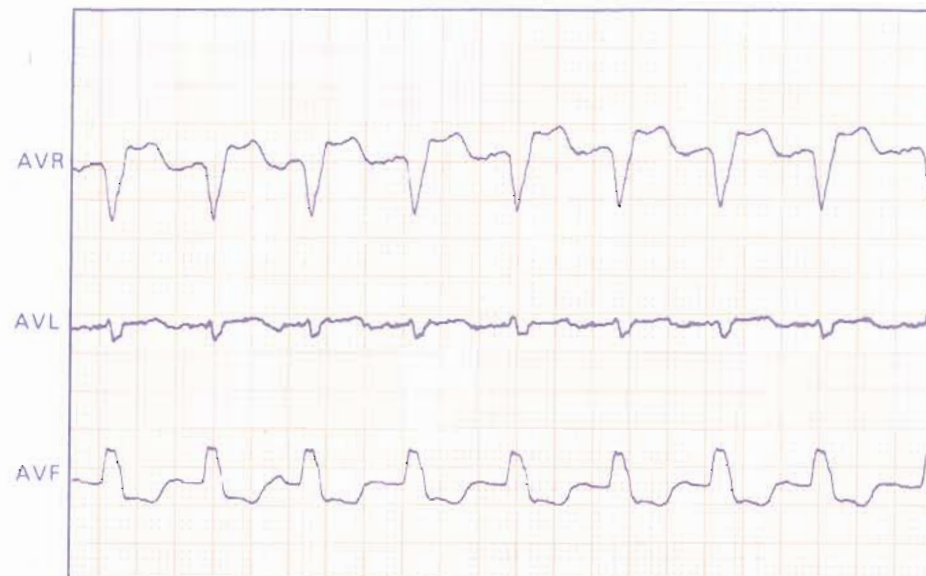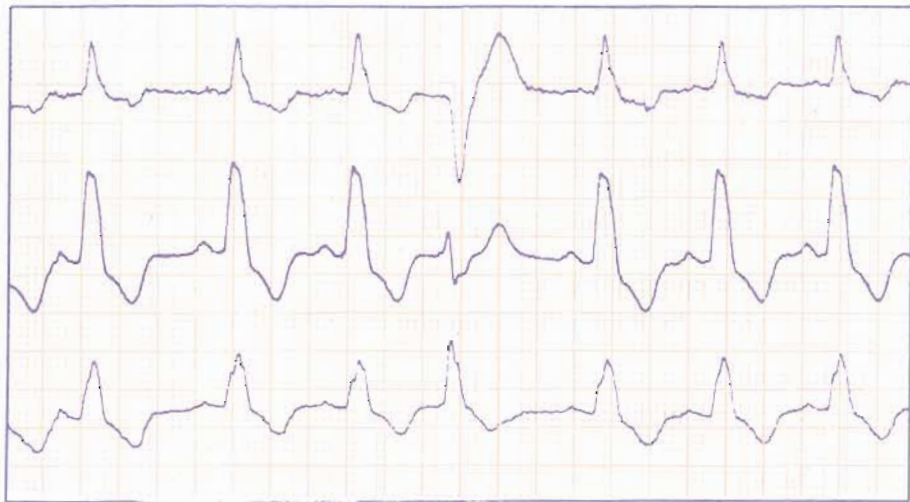


THƯ VIỆN  
HUBT

64

TÀI LIỆU PHỤC VỤ THAM KHẢO NỘI BỘ

I° 29 - G. L. 82 tuổi.



THƯ VIỆN  
HUBT

TÀI LIỆU PHỤC VỤ THAM KHẢO NỘI BỘ



Điện tâm đồ số : 30

Tuổi: 58 tuổi.

**Nhịp:** nhịp nhĩ không đều khoảng 340 đến 420 chu kỳ/phút, nhịp thất không đều khoảng 120 chu kỳ/phút.

**Sóng P:** dao động xung quanh đường đẳng điện với các sóng nhĩ không đều, thấy rõ ở  $V_1$ .

- Biên độ: thay đổi (cao ở  $V_1$ ).
- Thời gian: thay đổi.

**Chuyển đạo ngoại biên:**

- Trục điện học: không xác định được.
- Hình thái: không đều.

**Chuyển đạo trước tim:**

- Đặc điểm: dương.
- Hình thái: không đều.

**Dẫn truyền nhĩ - thất:**

- Thời gian: không xác định được.

**Phức bộ QRS:**

**Chuyển đạo ngoại biên:**

- Biên độ: bình thường.
- Thời gian: 0,08".
- Trục điện học: khoảng  $+60^\circ$ .
- Hình thái: thay đổi (dẫn truyền lệch hướng hoặc ngoại tâm thu thất).

**Chuyển đạo trước tim:**

- Biên độ : bình thường.
- Hình thái : thay đổi.
- Vùng chuyển tiếp :  $V_2$ .

**Đoạn ST :**

- **Mức độ chênh và đặc điểm:** bình thường.

**Sóng T :**

**Chuyển đạo ngoại biên:**

- Trục điện học : khoảng  $+60^\circ$ .
- Hình thái : không có gì đặc biệt.

**Chuyển đạo trước tim:**

- Đặc điểm : nhọn và hầu như đối xứng ở  $V_4, V_5$ .

**Đoạn QT:**

- Thời gian : 0,32".

**Kết luận:**

- Rung nhĩ.
- Có thể thiếu máu cơ tim dưới nội tâm mạc vùng trước.

**Câu hỏi :**

1. Phức bộ thứ 2 ở aVR, aVL, aVF là ngoại tâm thu thất hay một phức bộ có nguồn gốc trên thất và có dẫn truyền lệch hướng ? Tại sao ?
2. Chẩn đoán có thể thiếu máu cơ tim dưới nội tâm mạc vùng trước dựa trên cơ sở nào?
3. Cần nghĩ gì về nhịp nhĩ thấy rõ ở  $V_1$ ?

**Tình trạng lâm sàng:**

- Xơ vữa động mạch, có các cơn đánh trống ngực.

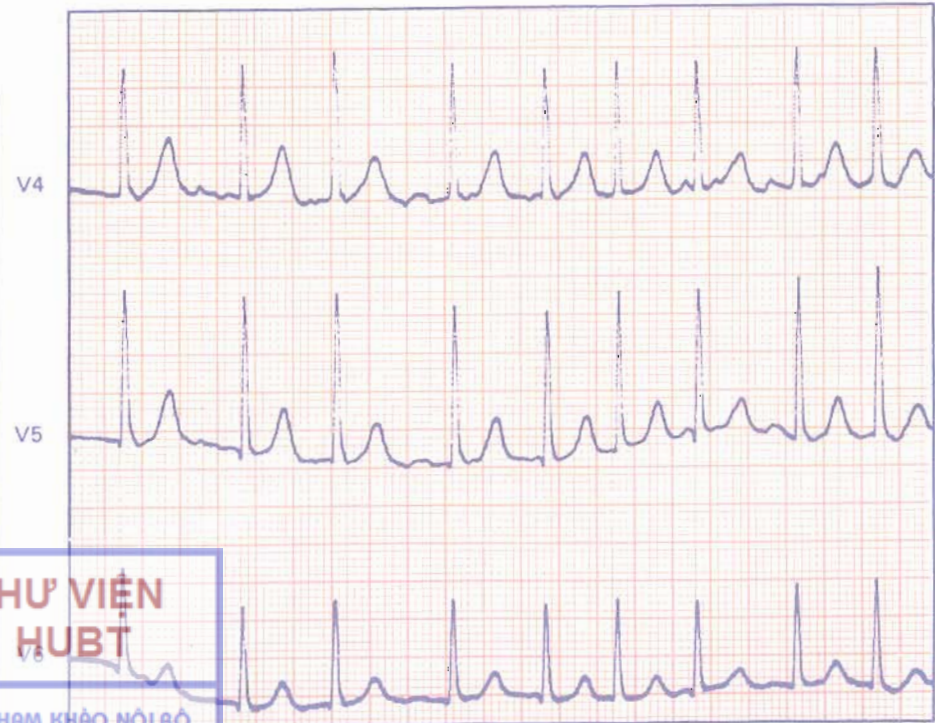
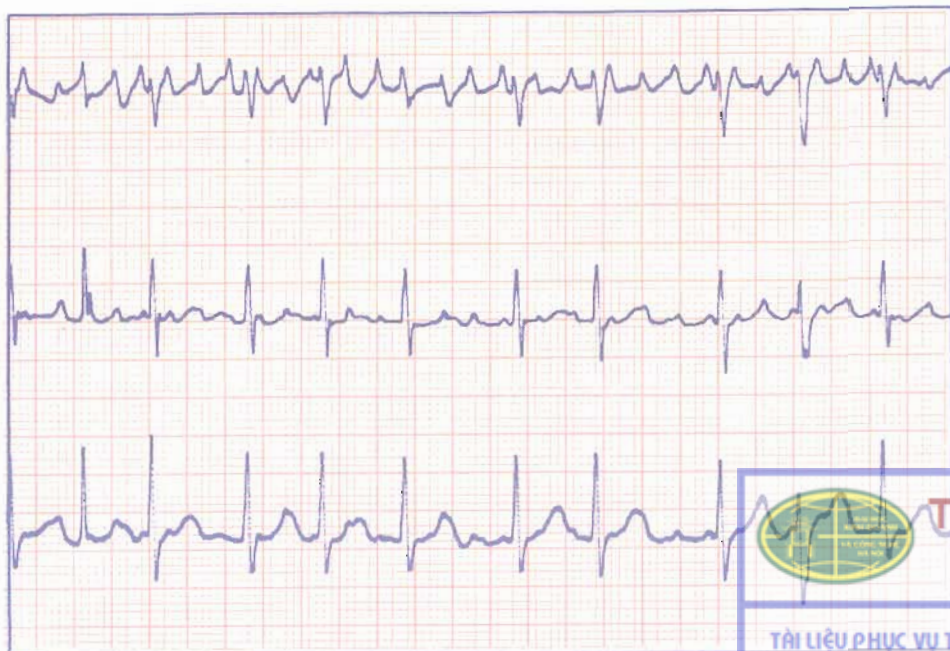
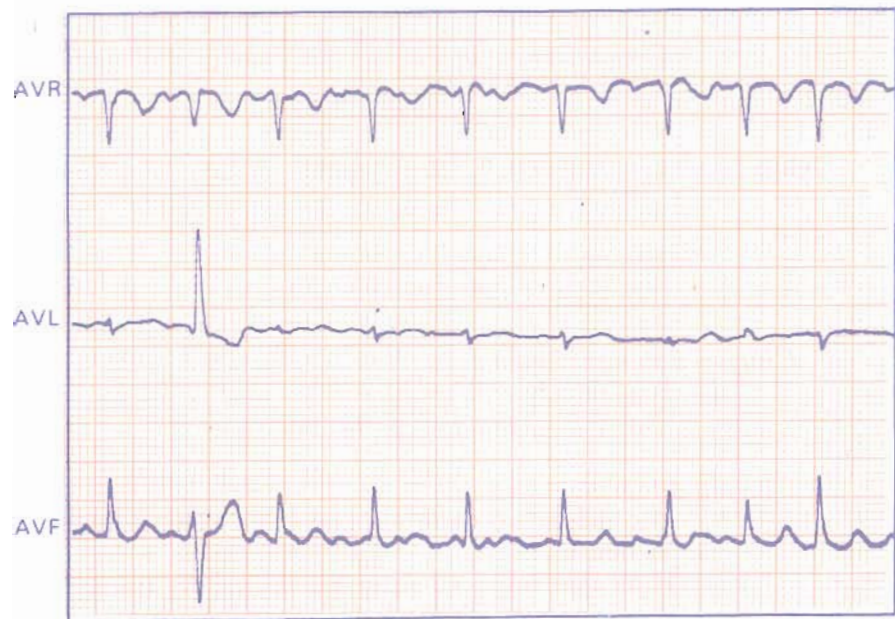
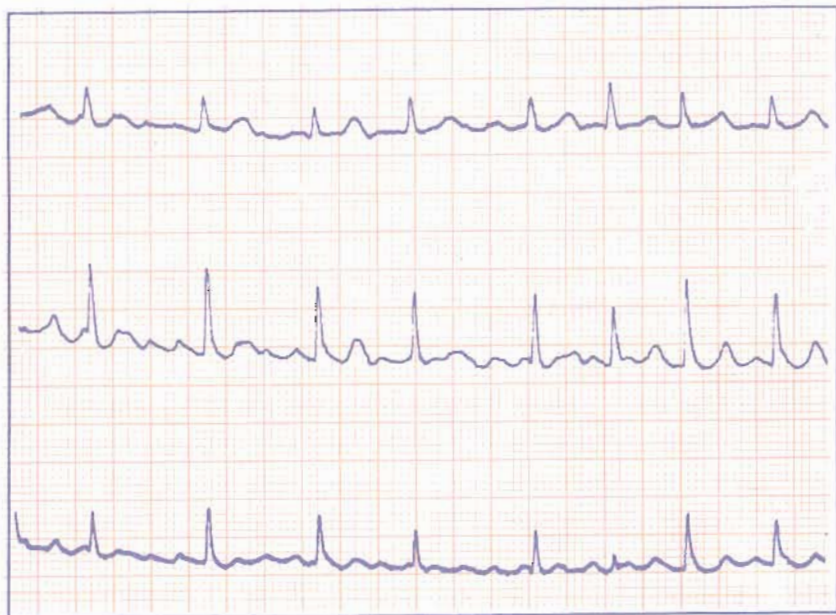
THƯ VIỆN  
HUBT

66

TÀI LIỆU PHỤC VỤ THAM KHẢO NỘI BỘ

° 30 - G. M. 58 tuổi.



 **THƯ VIỆN HUBT**  
TÀI LIỆU PHỤC VỤ THAM KHẢO NỘI BỘ

Điện tâm đồ số : 31. Tuổi : 36 tuổi.

Nhịp : nhịp xoang đều, 62 chu kỳ/phút.

**Sóng P :**

- Biên độ : 1,5 mm.
- Thời gian : 0,08".

**Chuyển đạo ngoại biên :**

- Trục điện học : khoảng  $+30^\circ$ .
- Hình thái : không có gì đặc biệt.

**Chuyển đạo trước tim :**

- Đặc điểm : có dạng hai pha ở  $V_1$ ; sóng P dương từ  $V_2$  đến  $V_6$ .
- Hình thái học : có dạng hai đỉnh ở  $V_2$  (có sự biến dạng do nhiễu ở sóng P đầu tiên).

**Dẫn truyền nhĩ - thất :**

- Thời gian : 0,16".

**Phức bộ QRS :**

**Chuyển đạo ngoại biên :**

- Biên độ : bình thường.
- Thời gian : 0,14".
- Trục điện học : giữa  $0^\circ$  đến  $+30^\circ$ .
- Hình thái : sóng S lớn ở  $D_1$  và aVL; sóng R lớn ở  $D_1$  và aVR.

**Chuyển đạo trước tim :**

- Biên độ :  $R'/S > 1$  ở  $V_1$ ; R' có điện thế cao ở  $V_1$ .
- Hình thái : có dạng rSR' với thời gian dẫn truyền nội điện muộn ở  $V_1$  (0,09").
- Vùng chuyển tiếp : giữa  $V_3$  và  $V_4$ .

**Đoạn ST :**

**Mức độ chênh và đặc điểm :**

- Chênh xuống nhẹ từ  $V_3$  đến  $V_5$ .
- Chênh lên nhẹ ở  $D_1$  và aVL.

**Sóng T :**

**Chuyển đạo ngoại biên :**

- Trục điện học : khoảng  $-120^\circ$ .
- Hình thái : sóng T âm ở tất cả các chuyển đạo ngoại trừ aVR; đối xứng ở  $D_1$ .

**Chuyển đạo trước tim :**

- Đặc điểm : sóng T âm; có điện thế lớn từ  $V_2$  đến  $V_5$ ; nhọn và đối xứng từ  $V_2$  đến  $V_6$ .

**Đoạn QT :**

- Thời gian : 0,44".

**Kết luận :**

- Bloc nhánh phải hoàn toàn.
- Thiếu máu cơ tim dưới thượng tâm mạc vùng trước rộng.

**Câu hỏi :**

- 1- Sóng T âm ở  $D_1$  và aVL có thể được xem như là những dấu hiệu phụ của bloc nhánh phải hoàn toàn không?
- 2- Trong điện tâm đồ này, sóng T âm ở  $V_1$  có ý nghĩa tương tự như các sóng T âm ở  $V_2$  không? Tại sao?.

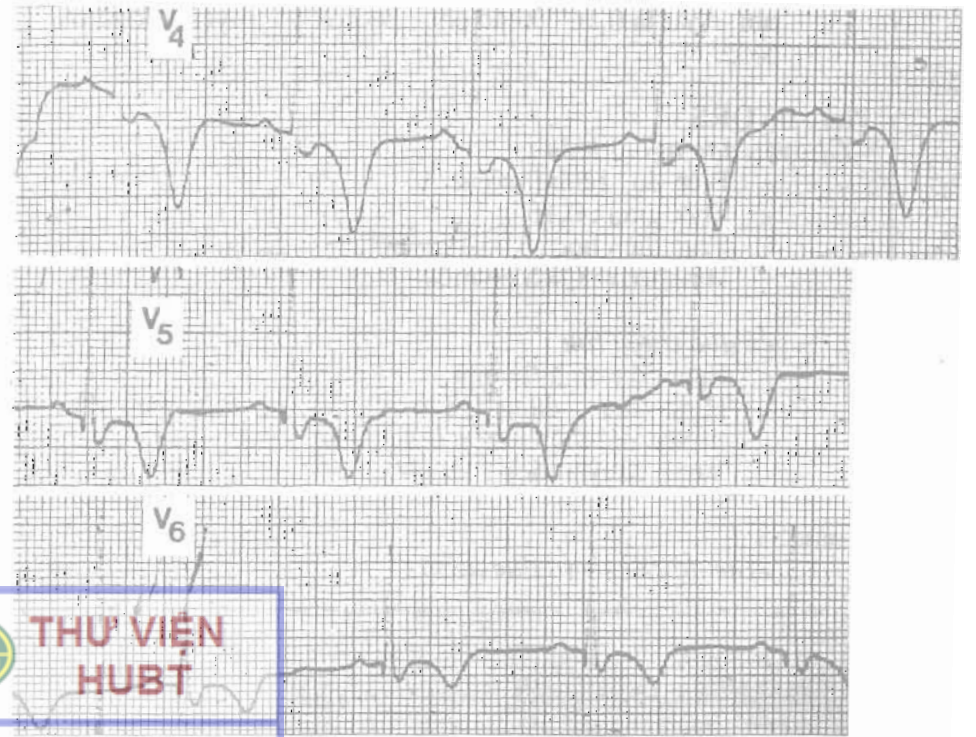
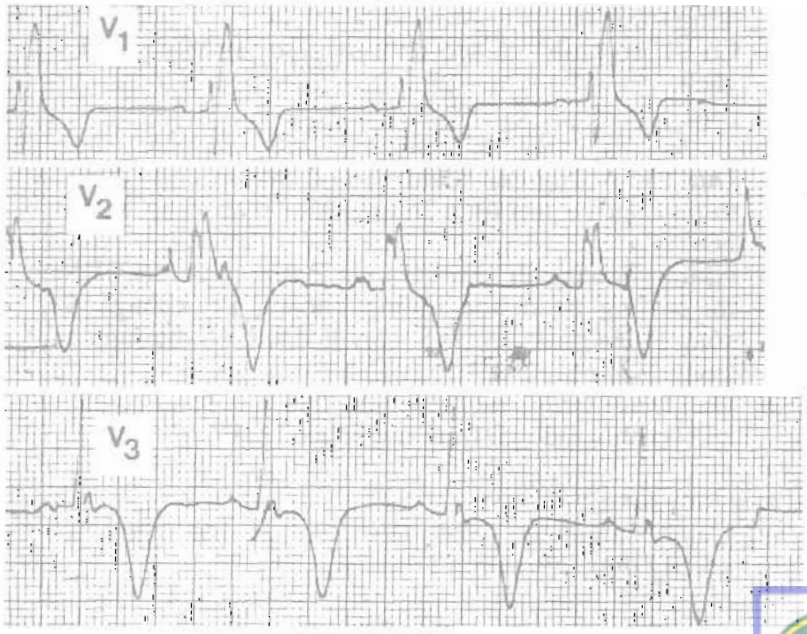
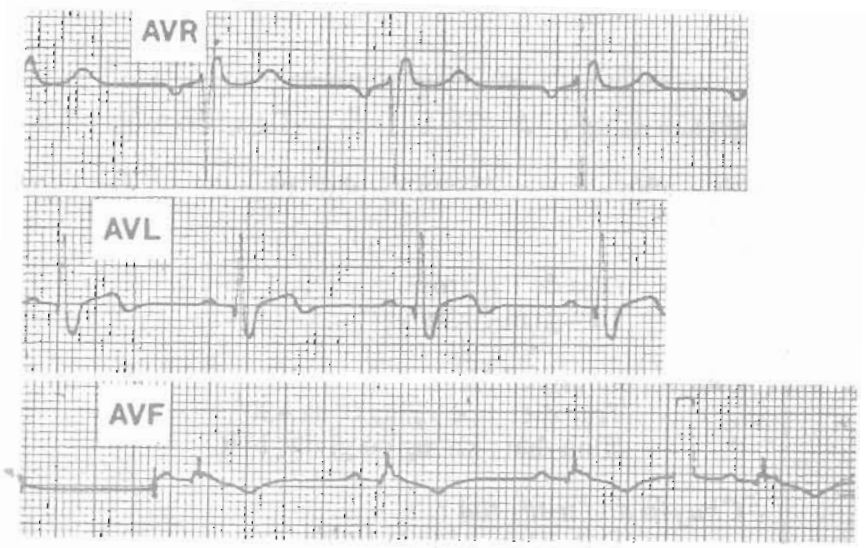
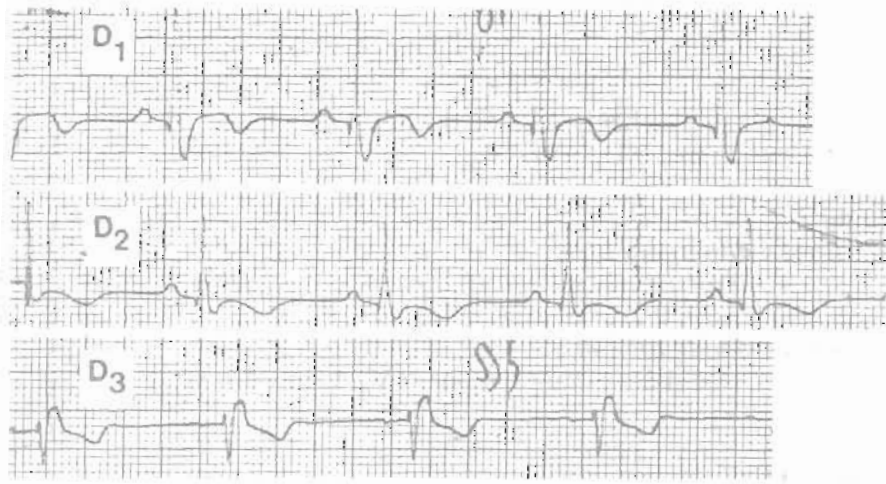
**Tình trạng lâm sàng :**

- Bệnh nhân đột ngột có bloc nhĩ - thất thoáng qua cùng với thiếu mệt nhưng không có đau ngực.
- Bản điện tâm đồ này được ghi vài ngày sau khi bloc nhĩ - thất đã hết.



THƯ VIỆN  
HUBT

N° 31 - G. F. 36 tuổi.



Điện tâm đồ số : 32

Tuổi : 36 tuổi

Nhịp : nhịp nhĩ đều, 75 chu kỳ/phút; nhịp thất 38 chu kỳ/phút.

**Sóng P :**

- Biên độ : 1,5 mm.
- Thời gian : 0,08".

**Chuyển đạo ngoài biên :**

- Trục điện học : giữa  $0^{\circ}$  và  $+30^{\circ}$ .
- Hình thái : không có gì đặc biệt.

**Chuyển đạo trước tim :**

- Đặc điểm : sóng P dương.
- Hình thái học : Không có gì đặc biệt.

**Dẫn truyền nhĩ - thất :**

- Thời gian : Bloc nhĩ - thất 2/1 với thời gian dẫn truyền nhĩ - thất là 0,16" ở các phức bộ có dẫn truyền không bị bloc.

**Phức bộ QRS :**

**Chuyển đạo ngoài biên :**

- Biên độ : bình thường.
- Thời gian : 0,16".
- Trục điện học : khoảng  $-30^{\circ}$ .
- Hình thái : QRS có móc.

**Chuyển đạo trước tim :**

- Biên độ : bình thường.
- Hình thái : dạng QS ở  $V_2, V_3$ ; có thời gian dẫn truyền nội điện muộn ở  $V_6$  (0,12").
- Vùng chuyển tiếp :  $V_5 - V_6$ .

**Đoạn ST :**

*Mức độ chênh và đặc điểm :*

- Đoạn ST chênh lên kiểu dốc lên từ  $V_1$  đến  $V_4$  và chênh xuống nhẹ ở  $D_1, aVL, V_6$ .

**Sóng T :**

**Chuyển đạo ngoài biên :**

- Trục điện học :  $+150^{\circ}$ .
- Hình thái : đối xứng ở  $D_1$ .

**Chuyển đạo trước tim :**

- Đặc điểm : dạng hai pha ở  $V_4$ , âm và đối xứng ở  $V_5, V_6$ .

**Đoạn QT :**

- Thời gian : 0,48".

**Kết luận :**

- Bloc nhĩ - thất cấp II, 2/1.
- Bloc nhánh trái hoàn toàn.
- Hình ảnh thiếu máu cơ tim dưới thượng tâm mạc vùng trước bên.
- Có thể có hình ảnh seọ nhồi máu cơ tim vùng trước vách.

**Câu hỏi :**

- 1- Dựa vào những đặc điểm nào để đưa ra chẩn đoán thiếu máu cơ tim dưới thượng tâm mạc vùng trước bên?
- 2- Những khoảng PP mà có sóng P dẫn phức bộ QRS thì thường ngắn hơn những khoảng PP không có sóng P dẫn phức bộ QRS. Đây là dấu hiệu thường có trong bloc nhĩ - thất cấp II, 2/1 ?
- 3- Dựa trên những đặc điểm nào để chẩn đoán có thể có seọ nhồi máu cơ tim vùng trước vách?

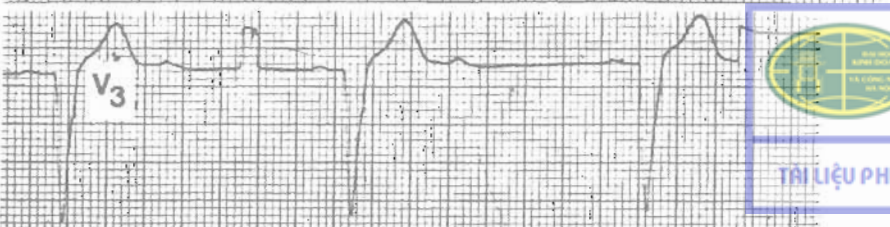
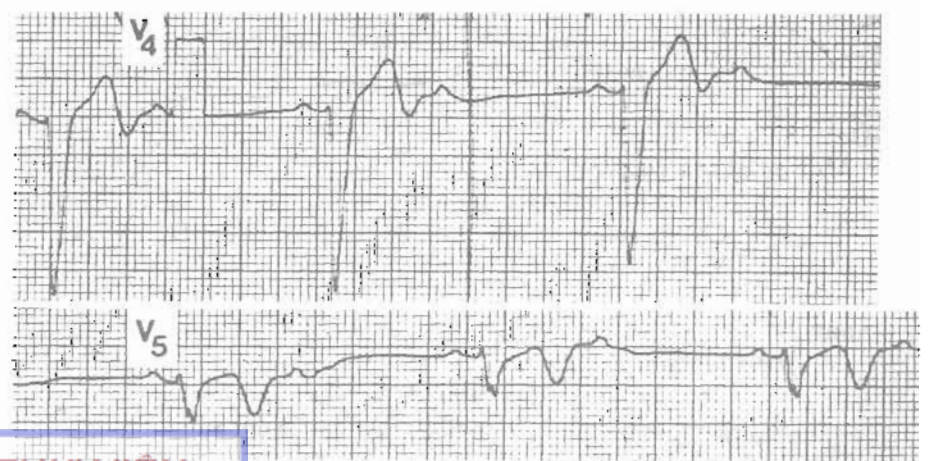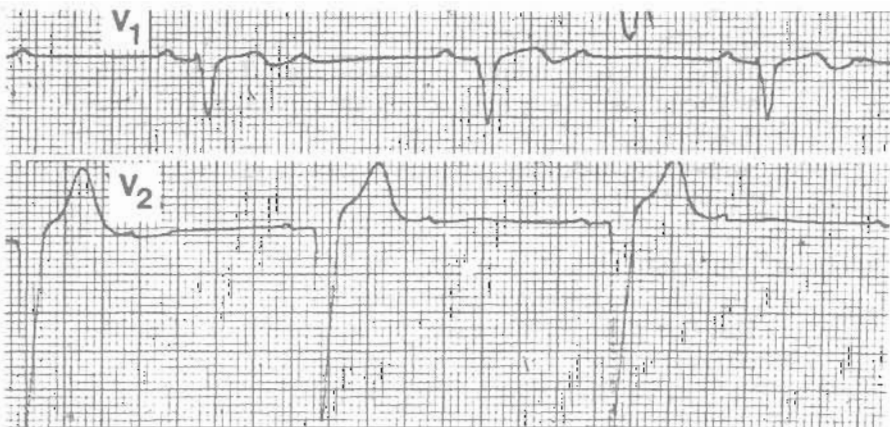
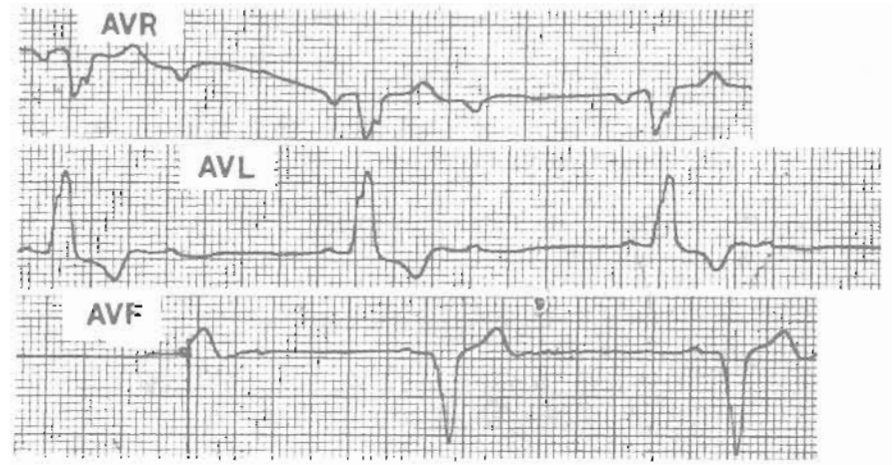
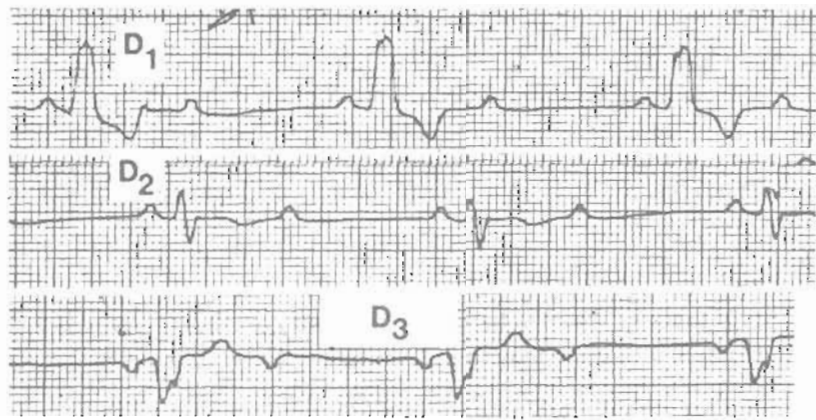
**Tình trạng lâm sàng :**

- Cùng bệnh nhân có điện tâm đồ số 31; bản điện tâm đồ này được ghi muộn hơn 48h.



THƯ VIỆN  
HUBT

Nº 32 - G. F. 36 tuổi.



 **THƯ VIỆN HUBT**  
TÀI LIỆU PHỤC VỤ THAM KHẢO NỘI BỘ

Điện tâm đồ số : 33.

Tuổi : 70 tuổi

**Nhịp :** nhịp xoang đều, tần số = 105 chu kỳ/phút, có ngoại tâm thu nhĩ và ngoại tâm thu thất.

**Sóng P :** Biên độ : 1,5mm. Thời gian : 0,08".

**Chuyển đạo ngoại biên :**

- Trục điện học : giữa  $+60^\circ$  và  $+90^\circ$ .
- Hình thái : không có gì đặc biệt.

**Chuyển đạo trước tim :**

- Đặc điểm : sóng hai pha ở  $V_1$ , dương từ  $V_2$  đến  $V_6$ .
- Hình thái học : không có gì đặc biệt.

**Dẫn truyền nhĩ - thất :** - Thời gian : 0,16".

**Phức bộ QRS :**

**Chuyển đạo ngoại biên :**

- Biên độ : bình thường.
- Thời gian : 0,08".
- Trục điện học : khoảng  $+30^\circ$ .
- Hình thái : bình thường.

**Chuyển đạo trước tim :**

- Biên độ : có chỉ số Sokolow dương tính.
- Hình thái : sóng r ở  $V_2$  có điện thế thấp hơn  $V_1$ .
- Vùng chuyển tiếp :  $V_3 - V_4$ .

**Đoạn ST :**

**Mức độ chênh và đặc điểm :**

- Chênh lên nhẹ kiểu dốc lên ở  $V_1, V_2$ ;
- Chênh xuống rất nhẹ kiểu thẳng đuồn ở  $D_2, D_3, aVF$  và  $V_5, V_6$ .

**Sóng T :**

**Chuyển đạo ngoại biên :**

- Trục điện học : giữa  $+90^\circ$  và  $+150^\circ$ .
- Hình thái : sóng T âm nhẹ ở  $D_1$ ; âm và đối xứng ở aVL.

**Chuyển đạo trước tim :**

- Đặc điểm : cao, nhọn và đối xứng ở  $V_2$  và  $V_3$ ; dẹt ở  $V_6$ .

**Đoạn QT :**

- Thời gian : 0,32".

**Kết luận :**

- Nhịp xoang nhanh. Ngoại tâm thu nhĩ và thất.
- Dày thất trái với biểu hiện bắt đầu có tăng gánh tâm thu.
- Có hình ảnh thiếu máu cơ tim dưới thượng tâm mạc vùng bên cao.
- Có thể có hình ảnh thiếu máu cơ tim dưới nội tâm mạc vùng trước vách.
- Có khả năng có hình ảnh hẹp nhĩ máu cơ tim vùng trước vách.
- Có hình ảnh tổn thương cơ tim dưới nội tâm mạc vùng thành dưới và có thể cả vùng bên.

**Câu hỏi :**

- 1- Làm thế nào xác định được các ngoại tâm thu có phức bộ QRS rộng là ngoại tâm thu thất mà không phải là ngoại tâm thu nhĩ, nhất là những ngoại tâm thu có sóng P đi trước ?.
- 2- Dựa trên những đặc điểm nào để chẩn đoán có khả năng là hẹp nhĩ máu cơ tim vùng trước-vách ? Tại sao chúng ta không thể khẳng định rõ mà chỉ nói là có khả năng thôi ?
- 3- Những tình huống nào có thể có đoạn ST chênh xuống ở  $V_3, V_6$  ?

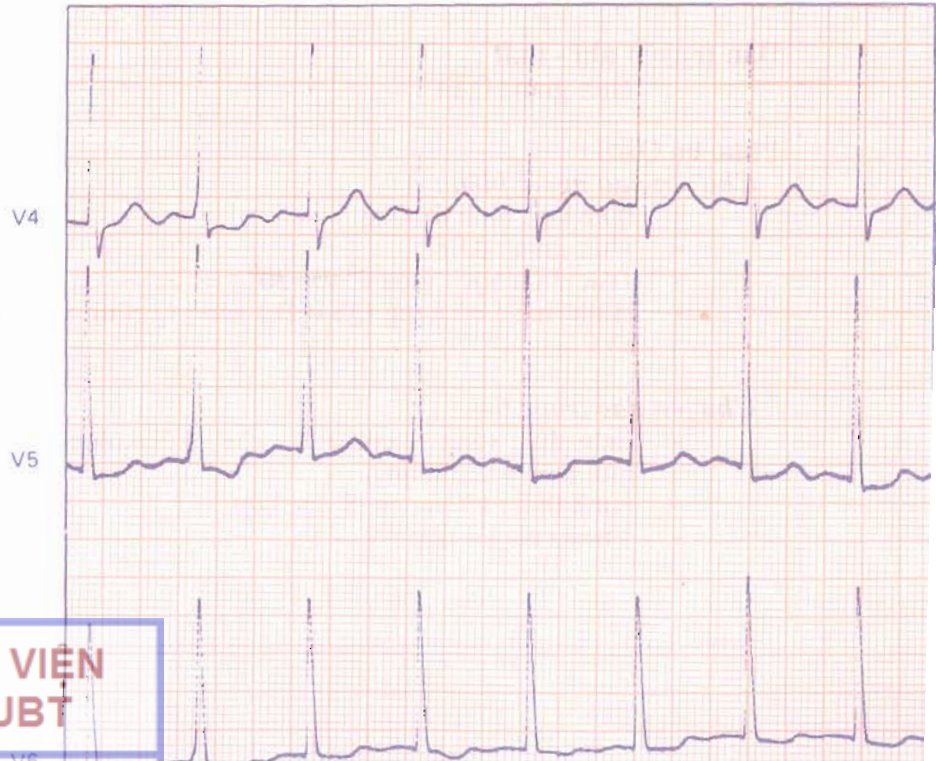
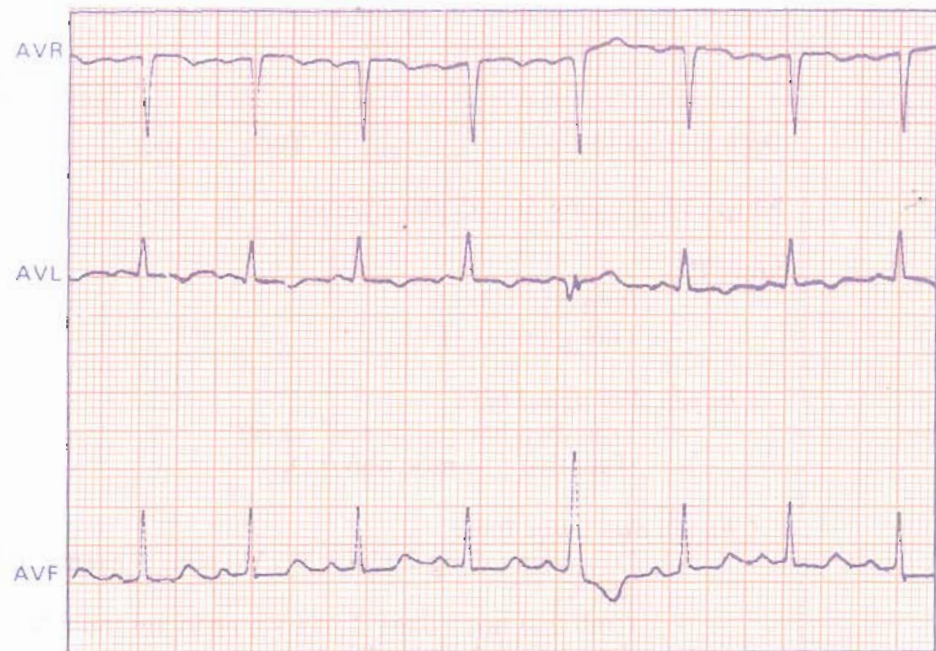
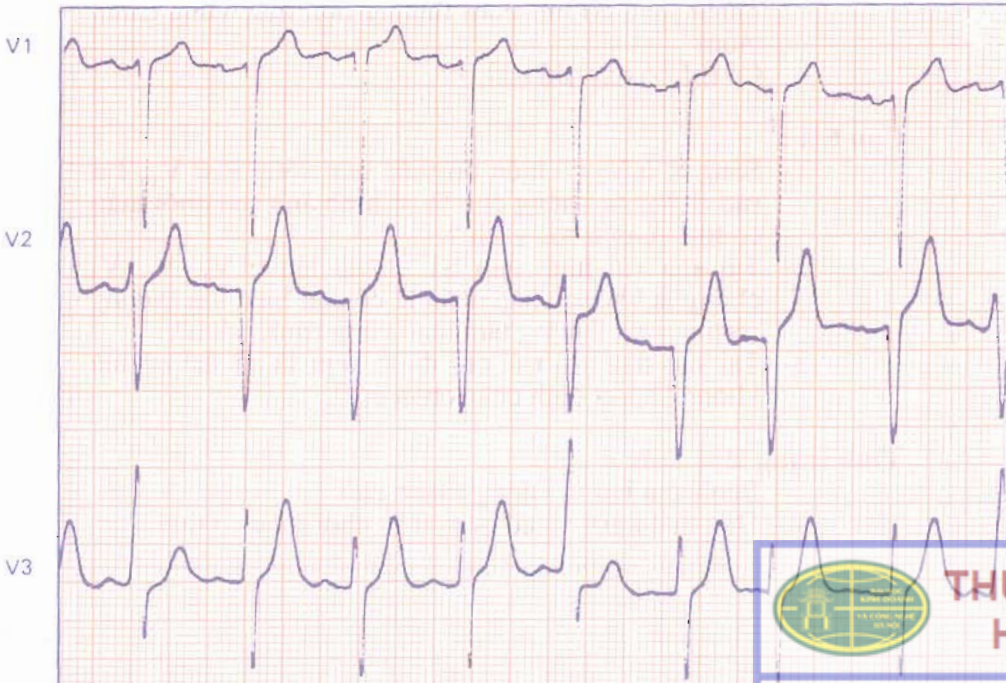
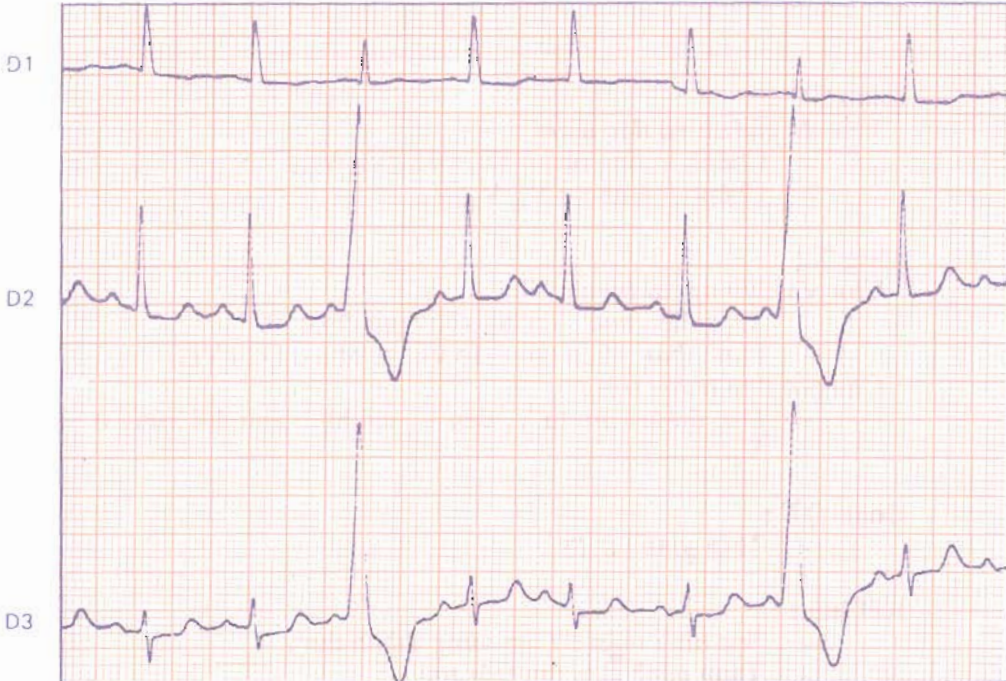**Tình trạng lâm sàng :**

- Xơ vữa động mạch, tăng huyết áp.
- Đau thắt ngực khi gắng sức, không có tiền sử nhĩ máu cơ tim.
- Suy tim nhẹ được điều trị bằng Digitalis.



THƯ VIỆN  
HUBT

N° 33 - G. T. 70 tuổi.



 **THƯ VIỆN HUBT**  
TÀI LIỆU PHỤC VỤ THAM KHẢO NỘI BỘ



Điện tâm đồ số : 34.

Tuổi : 48 tuổi.

Nhịp : nhịp xoang đều 95 chu kỳ/phút.

Sóng P :

- Biên độ : 1,5mm.
- Thời gian : 0,11".

**Chuyển đạo ngoại biên :**

- Trục điện học : giữa  $+30^0$  và  $60^0$ .
- Hình thái : có móc nhỏ ở  $D_2$ .

**Chuyển đạo trước tim :**

- Đặc điểm : dạng 2 pha ở  $V_1, V_2$ ; sóng P dương từ  $V_4$  đến  $V_6$ .
- Hình thái học : dạng 2 pha với phần âm lớn ở  $V_1$ ; có dạng hai đỉnh từ  $V_3$  đến  $V_5$ .

**Dẫn truyền nhĩ - thất :**

- Thời gian : 0,14".

**Phức bộ QRS :**

**Chuyển đạo ngoại biên :**

- Biên độ : bình thường.
- Thời gian : 0,08".
- Trục điện học : giữa  $0^0$  và  $-30^0$ .
- Hình thái : có dạng QS ở  $D_3$ ; sóng Q rộng và sâu ở aVF.

**Chuyển đạo trước tim :**

- Biên độ : sóng S sâu ở  $V_2$ ; chỉ số Sokolow ở mức giới hạn bình thường.
- Hình thái : không có gì đặc biệt.
- Vùng chuyển tiếp :  $V_3 - V_4$ .

**Đoạn ST :**

**Mức độ chênh và đặc điểm :**

- Chênh xuống nhẹ ở  $D_1, aVL, V_5, V_6$ .
- Chênh lên nhẹ ở  $V_1, V_2, V_3$ .

**Sóng T :**

**Chuyển đạo ngoại biên :**

- Trục điện học : không xác định được.
- Hình thái : điện thế thấp và âm nhẹ ở  $D_1, aVL$ .

**Chuyển đạo trước tim :**

- Đặc điểm : âm từ  $V_4$  đến  $V_6$  với hình ảnh đối xứng ở  $V_4$ .

**Đoạn QT :**

- Thời gian : 0,28".

**Kết luận :**

- Sẹo nhồi máu cơ tim vùng vành dưới.
- Tăng gánh tâm thu thất trái.
- Thiếu máu cơ tim dưới thượng tâm mạc vùng trước mỏm.
- Có thể có dày nhĩ trái.

**Câu hỏi :**

- 1- Sóng R ở  $V_3$  có biên độ thấp hơn sóng R ở  $V_2$ . Tại sao chúng ta không cho là có hình ảnh sẹo nhồi máu cơ tim vùng trước vách ?
- 2- Tại sao với hình ảnh ST chênh lên ở  $V_1, V_2, V_3$  chúng ta không chẩn đoán là có dấu hiệu tổn thương cơ tim dưới thượng tâm mạc vùng trước vách ?
- 3- Tại sao dày nhĩ trái chỉ được xem là có thể có mà không khẳng định chắc chắn có ?


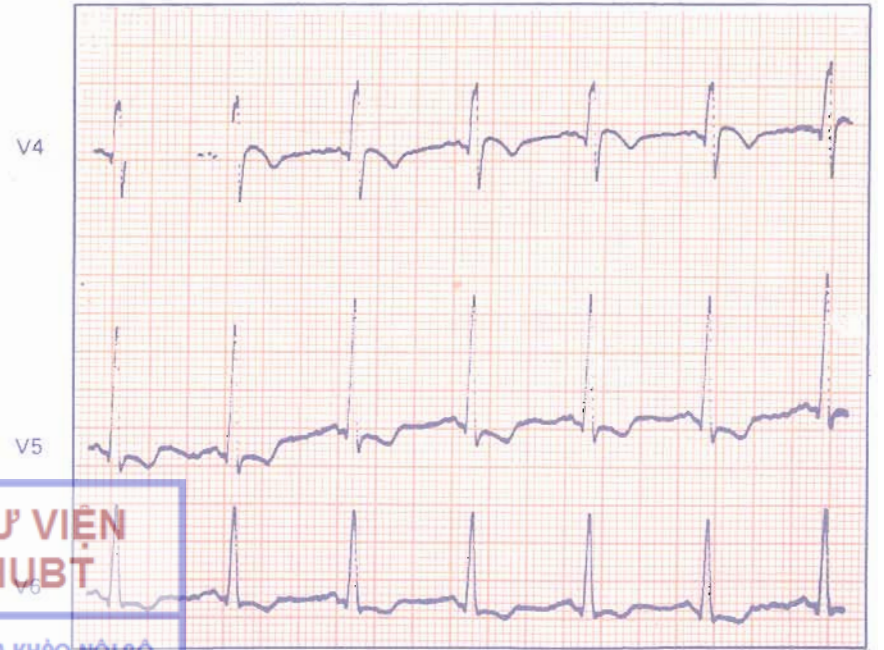
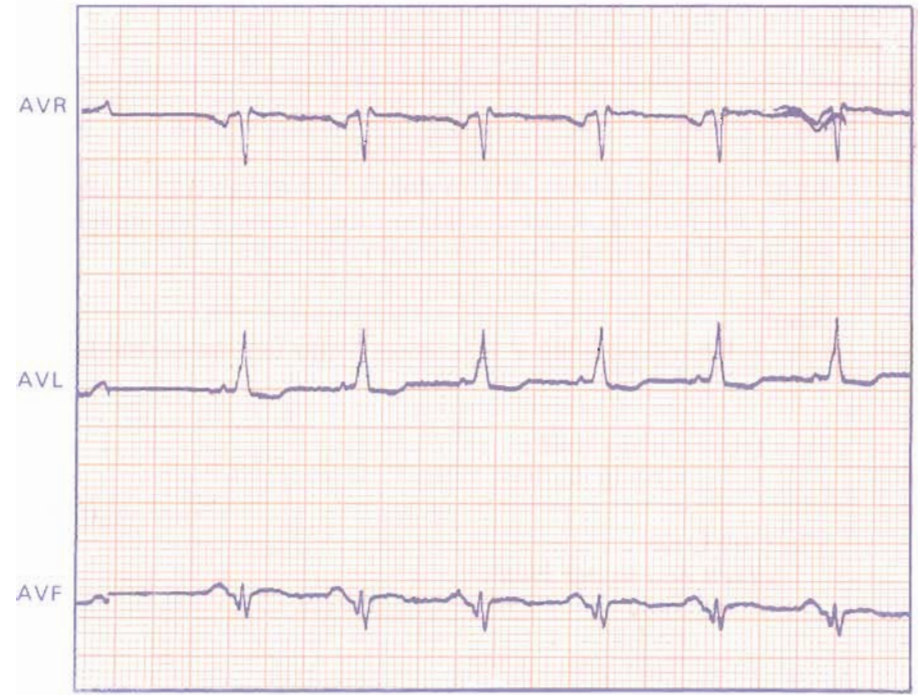
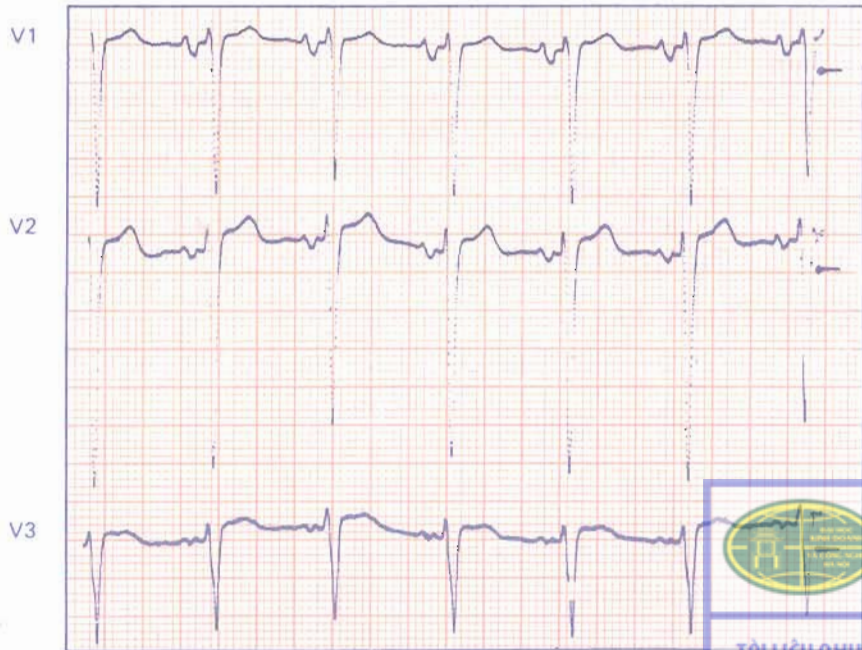
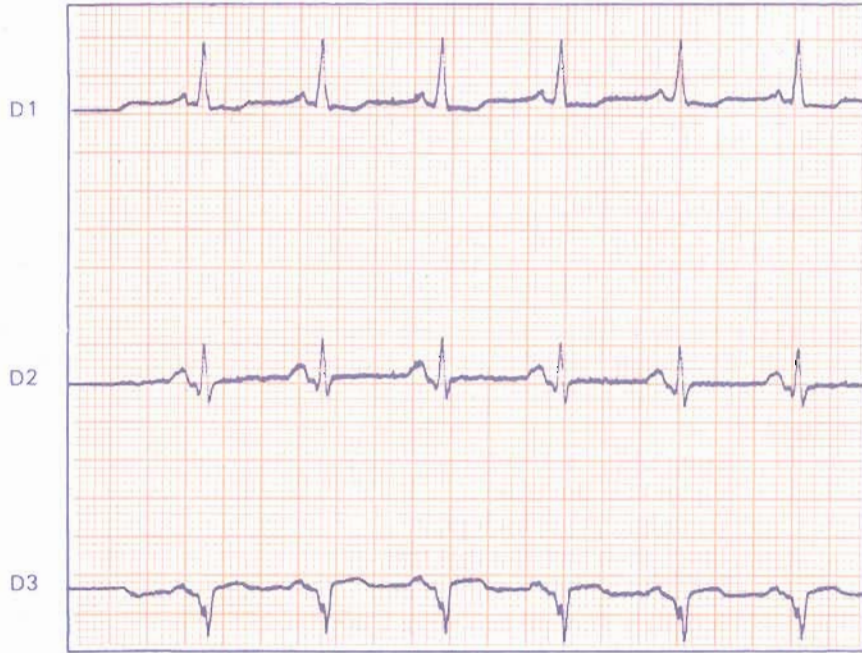
**Tình trạng lâm sàng :**

- Bệnh van hai lá - động mạch chủ.
- Đau thắt ngực và có tiền sử bị nhồi máu cơ tim.



THƯ VIỆN  
HUBT

N° 34 - G. B. 48 tuổi.



THƯ VIỆN  
HUYẾT

TÀI LIỆU PHỤC VỤ THAM KHẢO NỘI BỘ

Điện tâm đồ số : 35

Tuổi : 75 tuổi.

**Nhịp :** nhịp thất không đều và đôi khi rất nhanh (tần số khoảng trên dưới 130 chu kỳ/phút). không thấy sóng P, có ngoại tâm thu thất và có những đoạn tím nhanh thất ngắn.

#### Sóng P :

Không có sóng P (các sóng t nhỏ lẫn lẫn có thể thấy ở  $V_4, V_5, V_6$ )

#### Đạo truyền nhĩ - thất :

- Không đo được

#### Phức bộ QRS :

##### Chuyển đạo ngoài biên :

- Biên độ : điện thế cao (có chỉ số Goldman dương ở aVL).
- Thời gian : 0,10".
- Trục điện học : khoảng  $60^\circ$ .
- Hình thái : sóng Q rộng trong giới hạn bình thường ở  $D_1$  và aVL.

##### Chuyển đạo trước tim :

- Biên độ : sóng R có điện thế lớn ở  $V_5, V_6$ ; chỉ số Sokolow dương tính.
- Hình thái : sóng R ở  $V_2, V_3$  có điện thế thấp hơn ở  $V_1$ ; có dạng QS ở  $V_2$ .
- Vùng chuyển tiếp :  $V_4 - V_5$ .

#### Đoạn ST :

##### Mức độ chênh và đặc điểm :

- Chênh xuống ở  $D_1, aVL, V_5, V_6$ .
- Chênh lên ở  $D_2, D_3, aVF$  và  $V_4$ .

#### Sóng T :

##### Chuyển đạo ngoài biên :

- Trục điện học : khoảng  $+90^\circ$ .
- Hình thái : dạng 2 pha ở  $D_1$  và aVL.

##### Chuyển đạo trước tim :

- Đặc điểm : Sóng T âm ở  $V_6$ ; điện thế cao ở  $V_2$ ; hình ảnh nhọn từ  $V_2$  đến  $V_5$ .

#### Đoạn QT :

- Thời gian : 0,30".

#### Kết luận :

- Rung nhĩ.
- Ngoại tâm thu thất.
- Tím nhanh thất kịch phát.
- Tăng gánh tâm thu thất trái.
- Bloc phân nhánh trước trái.
- Sẹo nhồi máu cơ tim vùng trước móm.
- Thiếu máu cơ tim dưới nội tâm mạc vùng trước rộng và tổn thương cơ tim dưới nội tâm mạc vùng bên.

#### Câu hỏi :

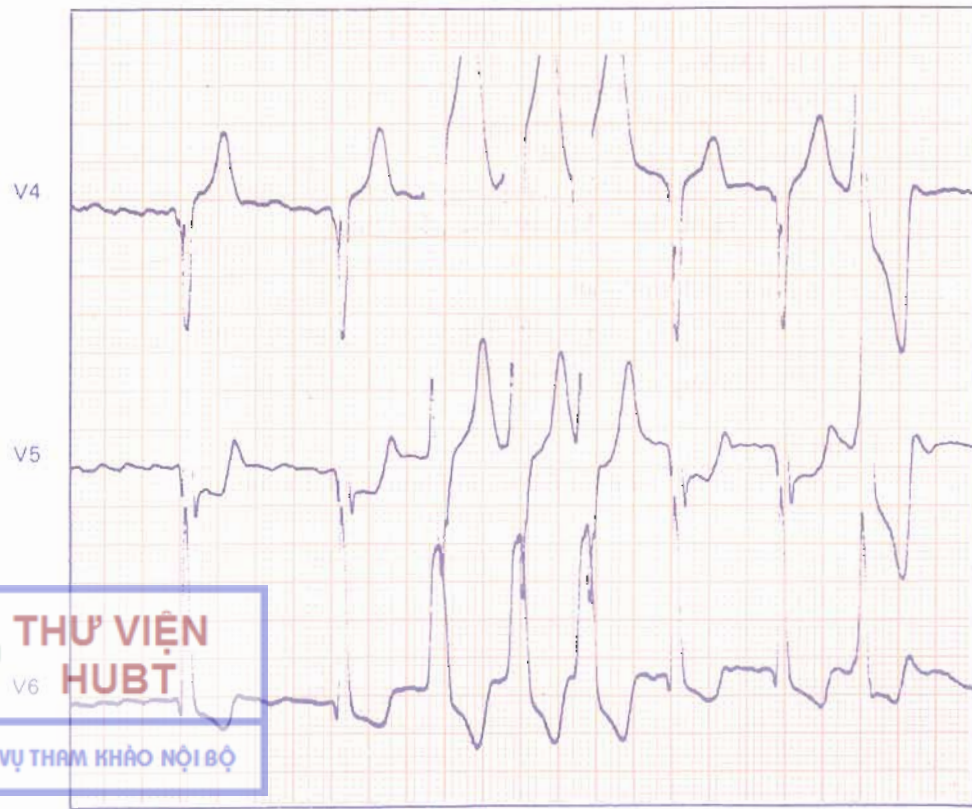
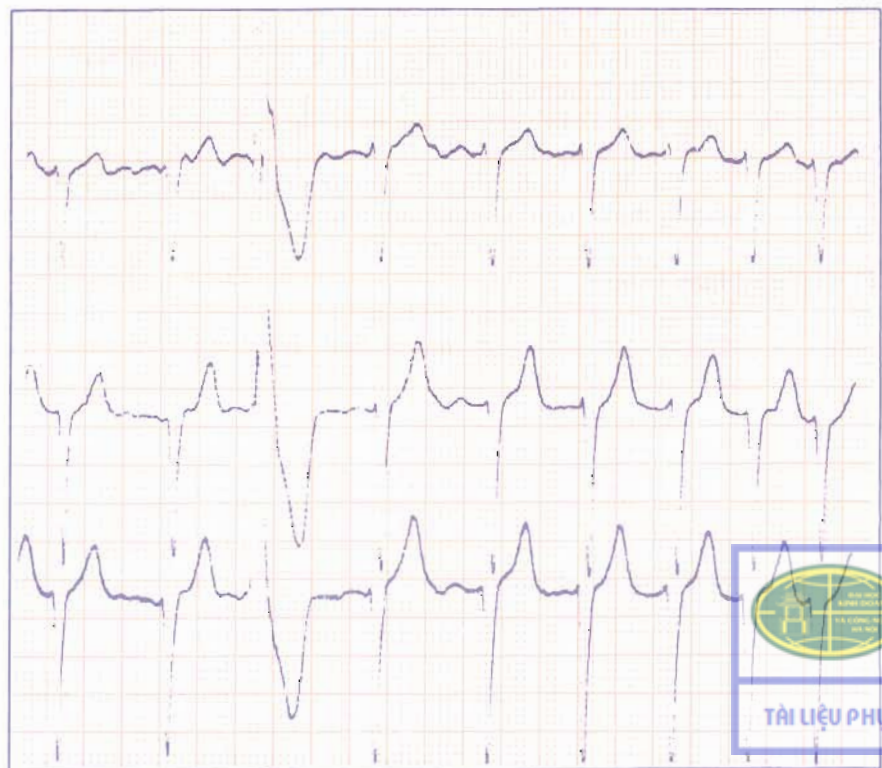
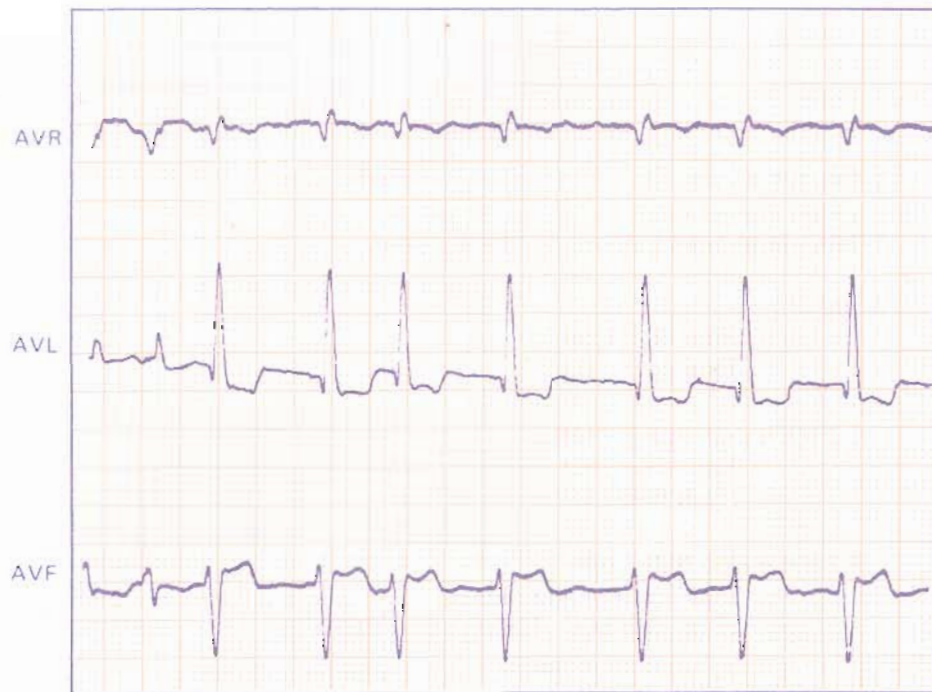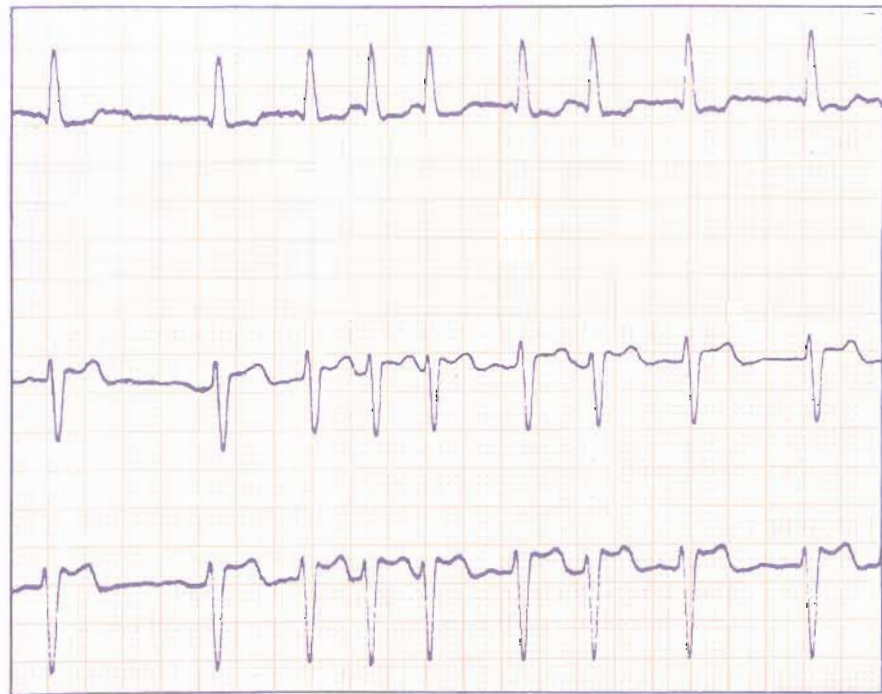- 1- Tại sao ST chênh xuống ở  $V_5$  không phải chỉ đơn thuần là dấu hiệu thứ phát của tăng gánh thất trái?
- 2- Giải thích như thế nào về sự kéo dài thời gian của phức bộ QRS ?
- 3- Chẩn đoán sẹo nhồi máu cơ tim vùng trước rộng có thể đặt ra khi không có chuyển đạo  $V_1, 2$ .

#### Tình trạng lâm sàng :

- Xơ vữa động mạch, tăng huyết áp, đau thắt ngực khi gắng sức và tiền sử bị nhồi máu cơ tim.
- Có những cơn mệt mỏi.



THƯ VIỆN  
HUBT



Điện tâm đồ số : 36

Tuổi : 4 tuổi.

Nhịp : nhịp xoang đều, 120 chu kỳ/phút.

**Sóng P :**

- Biên độ : 1,5mm.
- Thời gian : 0,08".

**Chuyển đạo ngoại biên :**

- Trục điện học : khoảng  $+60^{\circ}$ .
- Hình thái : không có gì đặc biệt.

**Chuyển đạo trước tim :**

- Đặc điểm : sóng dương.
- Hình thái học : không có gì đặc biệt.

**Dẫn truyền nhĩ - thất :**

- Thời gian : 0,12".

**Phức bộ QRS :**

**Chuyển đạo ngoại biên :**

- Biên độ : bình thường.
- Thời gian : 0,08".
- Trục điện học : khoảng  $0^{\circ}$  (khó xác định chính xác).
- Hình thái : không có gì đặc biệt.

**Chuyển đạo trước tim :**

- Biên độ : bình thường.
- Hình thái :  $R/S > 1$  ở  $V_1$ .
- Vùng chuyển tiếp : không xác định được.

**Đoạn ST :**

Mức độ chênh và đặc điểm : không có gì đặc biệt.

**Sóng T :**

**Chuyển đạo ngoại biên :**

- Trục điện học : khoảng  $+30^{\circ}$ .
- Hình thái : không có gì đặc biệt.

**Chuyển đạo trước tim :**

- Đặc điểm : âm ở  $V_1$  và  $V_2$ ; hình ảnh 2 pha nhẹ (+/-) ở  $V_3$ .

**Đoạn QT :**

- Thời gian : 0,28".

**Kết luận :**

- Nhịp xoang nhanh.
- Trục trái (không phải thường gặp ở tuổi này).
- Dày thất phải (có thể là sinh lý đối với lứa tuổi này).

**Câu hỏi :**

- 1- Biên độ sóng R trở nên nhỏ hơn biên độ sóng S tại  $V_1$  ở lứa tuổi nào ?
- 2- Với lứa tuổi nào biên độ sóng R ở  $V_1$  trở nên nhỏ hơn biên độ sóng R ở  $V_6$  ?
- 3- Sóng T trở thành dương tại  $V_3$  ở lứa tuổi nào ?
- 4- Hình ảnh sóng T hai pha (+/-) ở  $V_3$  nói lên điều gì ?
- 5- Tại sao hình ảnh sóng T có điện thế cao ở  $V_4, V_5$  không được xem là hình ảnh bệnh lý ?


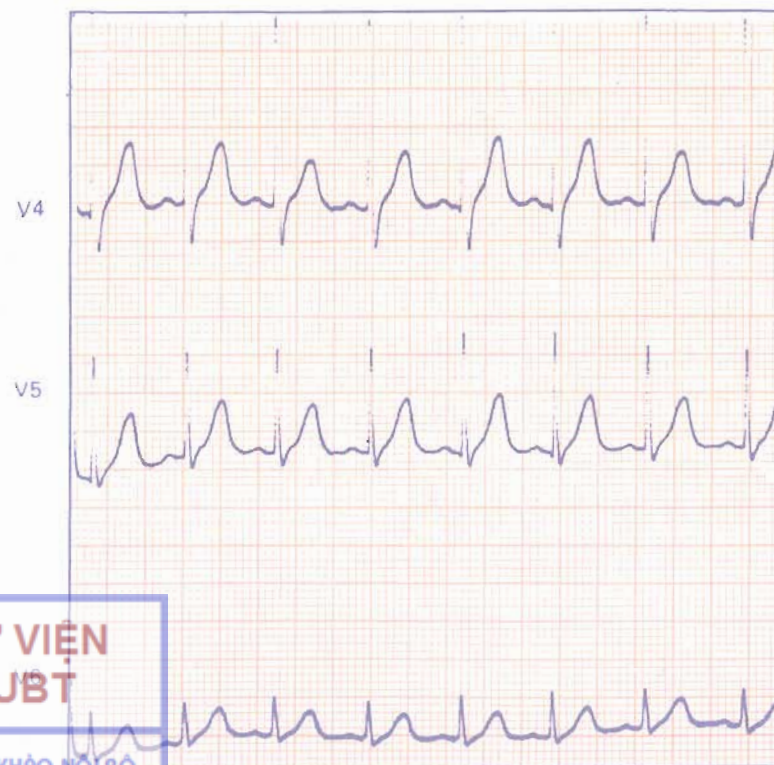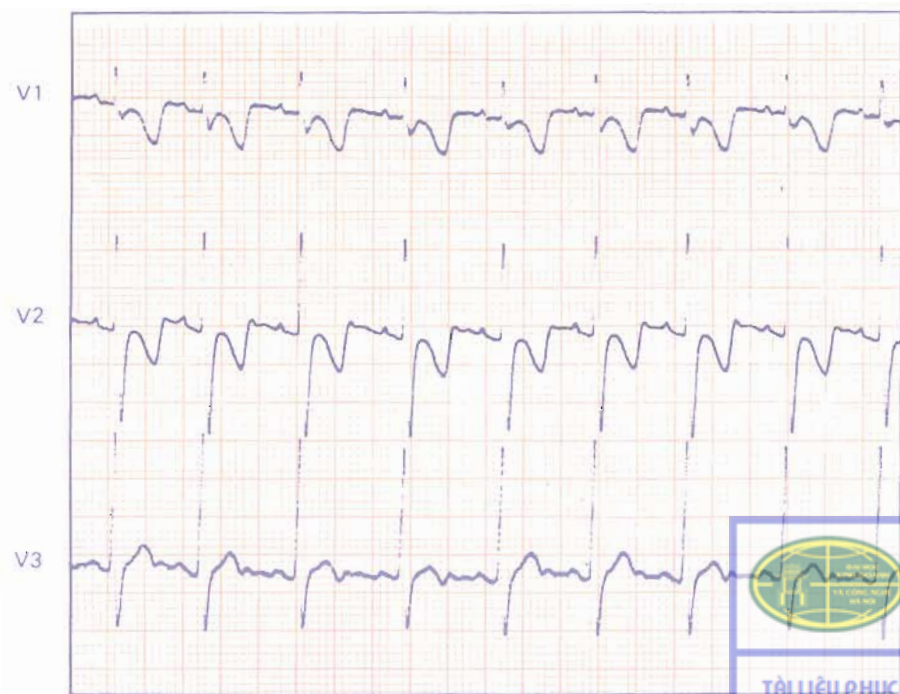
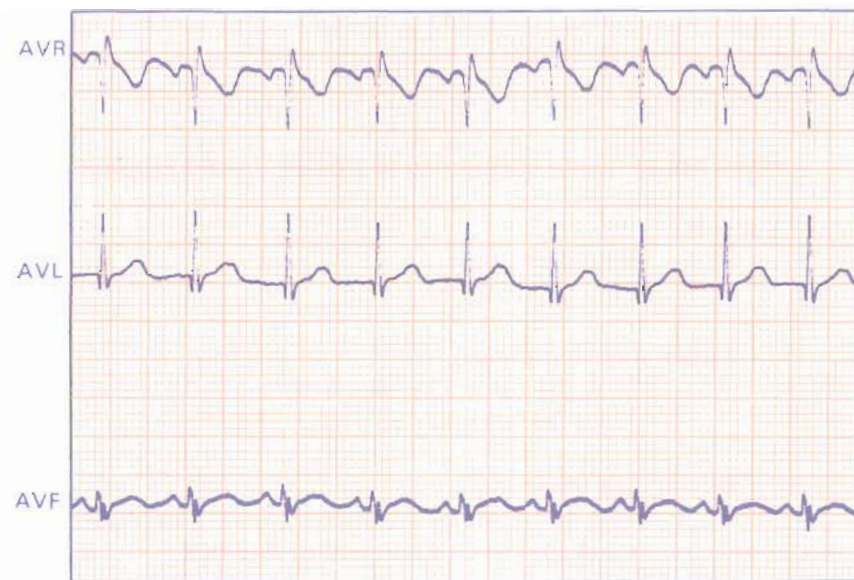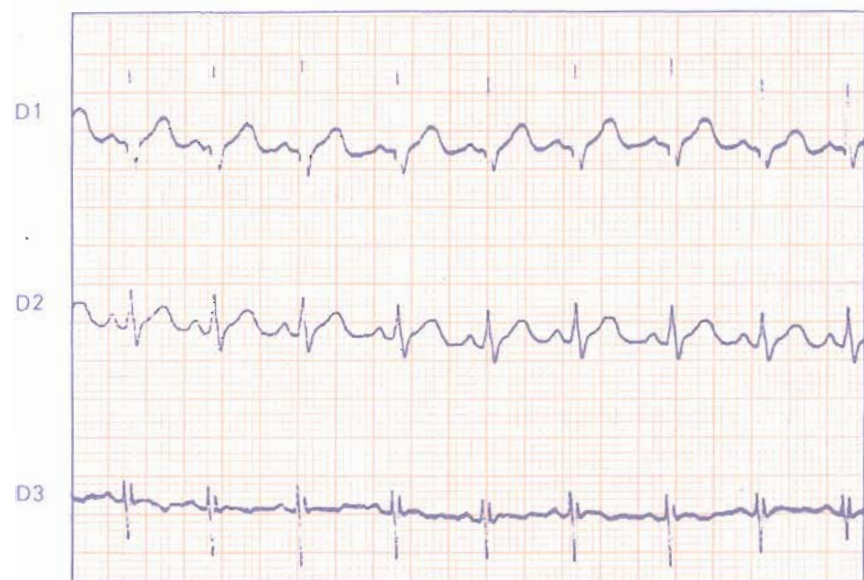**Tình trạng lâm sàng :**

- Không có triệu chứng cơ năng gì.
- Khám lâm sàng tim mạch thấy có tiếng thổi "vô hại" có vẻ ở tim.



THƯ VIỆN  
HUBT

N° 36 - H. T. 4 tuổi.



THƯ VIỆN  
HUBT

TÀI LIỆU PHỤC VỤ THAM KHẢO NỘI BỘ

Điện tâm đồ số : 37

Tuổi : 74 tuổi.

**Nhịp :** nhịp xoang không đều từ 52 đến 72 chu kỳ/phút.

**Sóng P :**

- Biên độ : 1mm.
- Thời gian : 0,08".

**Chuyển đạo ngoại biên :**

- Trục điện học : khoảng  $+30^\circ$ .
- Hình thái : không có gì đặc biệt.

**Chuyển đạo trước tim :**

- Đặc điểm : dạng 2 pha ở  $V_1$ ; dương từ  $V_2$  đến  $V_6$ .
- Hình thái học : không có gì đặc biệt.

**Dẫn truyền nhĩ - thất :**

- Thời gian : 0,18".

**Phức bộ QRS :**

**Chuyển đạo ngoại biên :**

- Biên độ : điện thế cao (chỉ số Goldman dương ở aVL)
- Thời gian : 0,09".
- Trục điện học : giữa  $0^\circ$  và  $-30^\circ$ .
- Hình thái : không có gì đặc biệt.

**Chuyển đạo trước tim :**

- Biên độ : bình thường.
- Hình thái : dạng QS ở  $V_1, V_2$ ; sóng Q nhỏ ở  $V_3$ .
- Vùng chuyển tiếp :  $V_3 - V_4$ .

**Đoạn ST :**

**Mức độ chênh và đặc điểm :**

- Chênh lên ở  $V_1, V_2, V_3$  với kiểu thẳng đuồn ở  $V_1, V_2$ ; Chênh lên nhẹ ở  $V_5, V_6$ .

**Sóng T :**

**Chuyển đạo ngoại biên :**

- Trục điện học : Khoảng  $+60^\circ$ .
- Hình thái : điện thế thấp.

**Chuyển đạo trước tim :**

- Đặc điểm : dạng 2 pha từ  $V_1$  đến  $V_3$ ; âm ở  $V_4$ ; điện thế thấp ở  $V_5$ .

**Đoạn QT :**

- Thời gian : 0,36".

**Kết luận :**

- Rối loạn nhịp xoang.
- Có khả năng dày thất trái.
- Nhồi máu cơ tim vùng trước vách bán cấp hoặc sẹo nhồi máu cơ tim vùng trước vách với hình ảnh tổn thương cơ tim dưới thượng tâm mạc được cho là có phình thành tim.
- Biến đổi tái khử cực vùng trước bên.

**Câu hỏi :**

- 1- Sóng Q nhỏ ở  $V_3$  có phải là hình ảnh bệnh lý ?
- 2- Nếu nhồi máu cơ tim vùng trước vách là cũ, tại sao chúng ta phải nghĩ tới là có phình vách tim ?
- 3- Những dấu hiệu nào là biểu hiện của sự thay đổi tái khử cực vùng trước bên ?

**Tình trạng lâm sàng :**

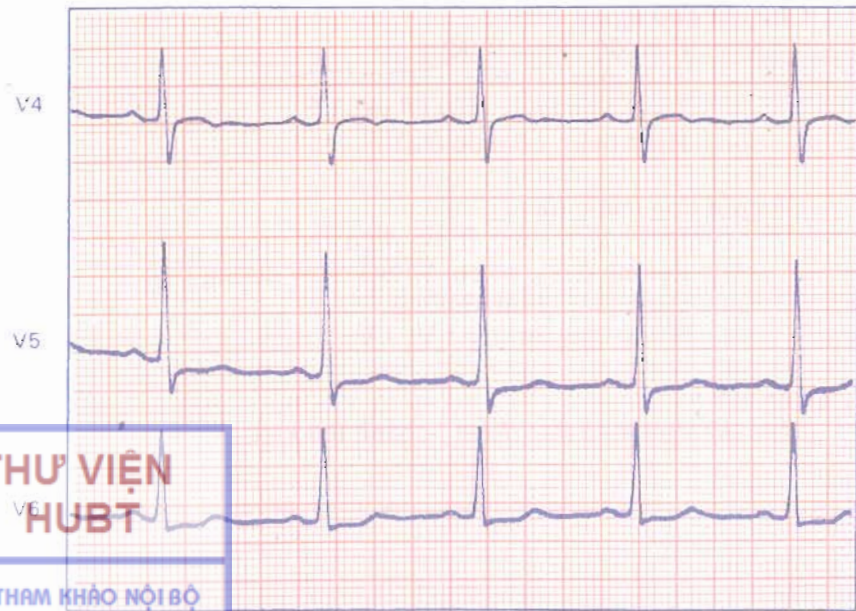
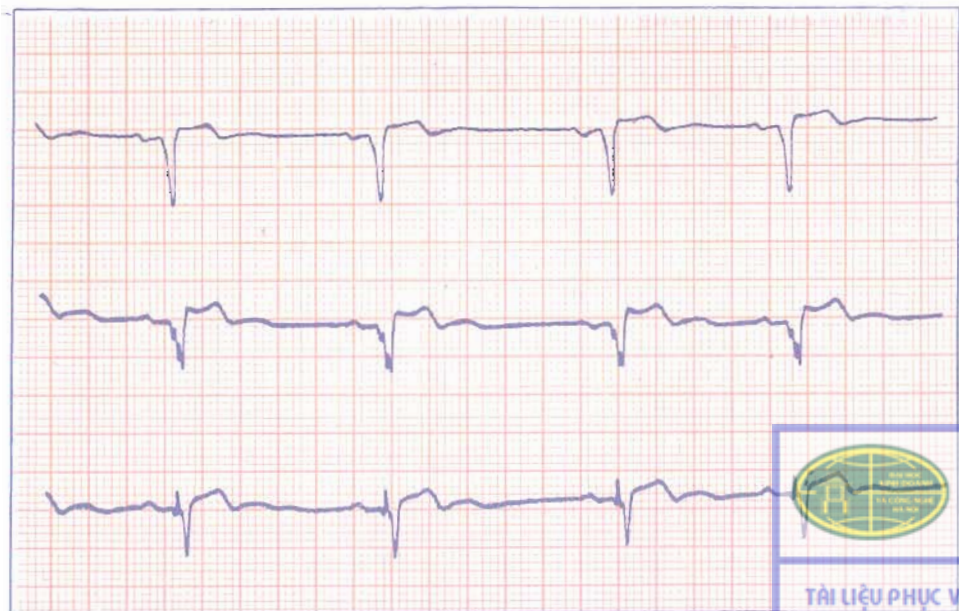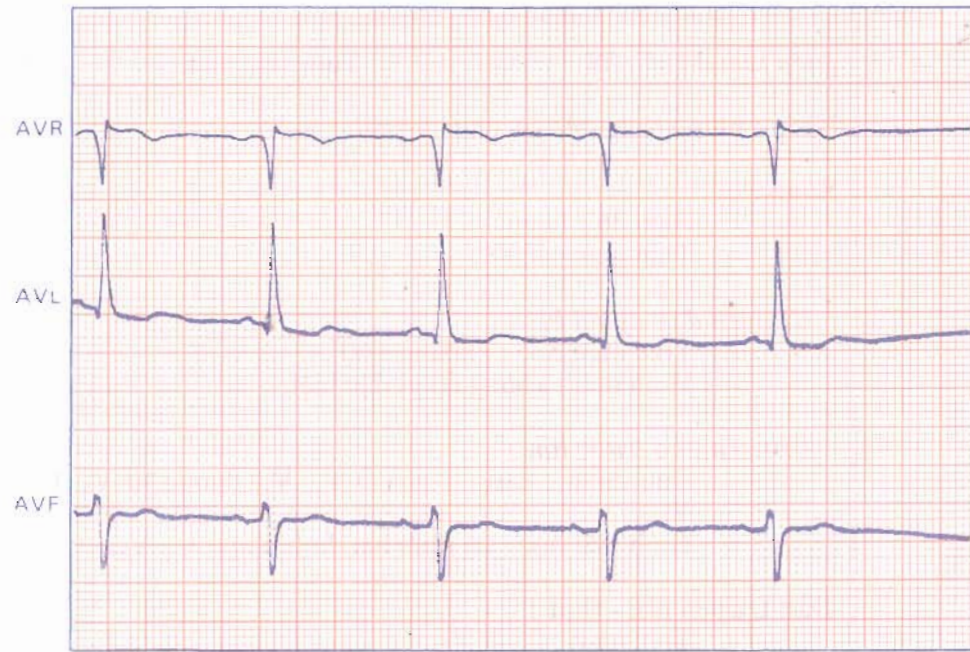
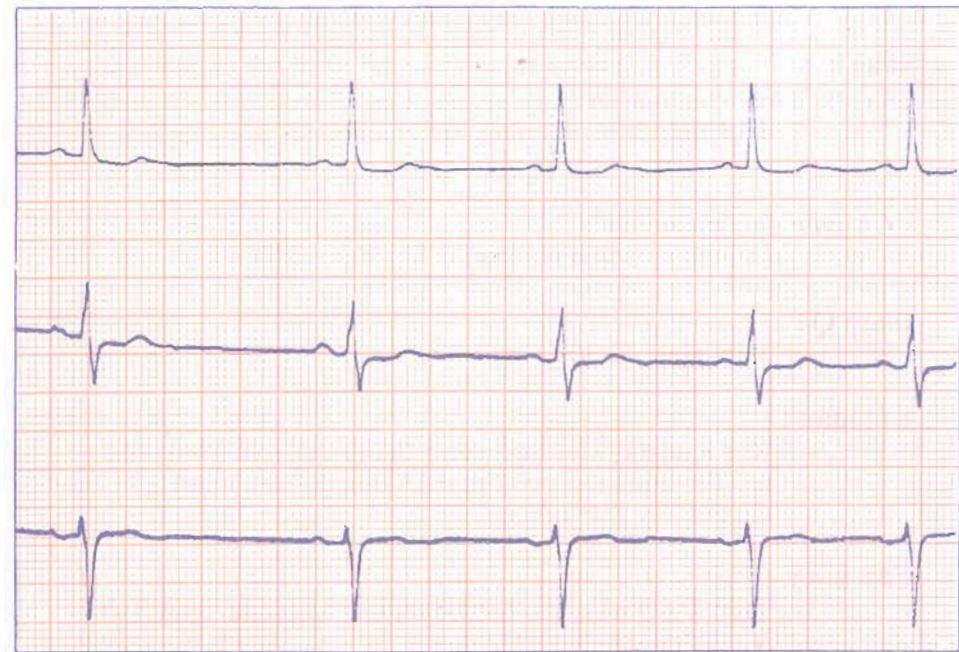- Xơ vữa động mạch, tăng huyết áp.
- Đau thắt ngực và tiền sử nhồi máu cơ tim cũ cách đây 3 năm nay.



THƯ VIỆN  
HUBT

80

TÀI LIỆU PHỤC VỤ THAM KHẢO NỘI BỘ



THƯ VIỆN  
VỀ  
HUBT

TÀI LIỆU PHỤC VỤ THAM KHẢO NỘI BỘ



Điện tâm đồ số : 38

Tuổi : 62 tuổi.

Nhịp : nhịp xoang đều 68 chu kỳ/phút.

**Sóng P :**

- Biên độ : 1mm.
- Thời gian : 0,09".

**Chuyển đạo ngoại biên :**

- Trục điện học : khoảng  $+60^\circ$ .
- Hình thái : không có gì đặc biệt.

**Chuyển đạo trước tim :**

- Đặc điểm : dạng 2 pha ở  $V_1, V_2$ ; dương từ  $V_3$  đến  $V_6$ .
- Hình thái học : có hình hai đỉnh nhỏ ở  $V_3, V_4$ .

**Dẫn truyền nhĩ - thất :**

- Thời gian : 0,13".

**Phức bộ QRS :**

**Chuyển đạo ngoại biên :**

- Biên độ : bình thường.
- Thời gian : 0,08".
- Trục điện học : giữa  $0^\circ$  và  $-30^\circ$ .
- Hình thái : có móc ở aVF.

**Chuyển đạo trước tim :**

- Biên độ : sóng R có điện thế trong giới hạn bình thường ở  $V_4$ ; có chỉ số Sokolow dương tính.
- Hình thái : bình thường.
- Vùng chuyển tiếp :  $V_3 - V_4$ .

**Đoạn ST :**

**Mức độ chênh và đặc điểm :** chênh lên kiểu dốc lên ở  $V_2, V_3$ .

**Sóng T :**

**Chuyển đạo ngoại biên :**

- Trục điện học : khoảng  $-60^\circ$ .
- Hình thái : âm ở  $D_2, D_3, aVF$ .

**Chuyển đạo trước tim :**

- Đặc điểm : điện thế thấp ở  $V_5, V_6$ .

**Đoạn QT :**

- Thời gian : 0,36".

**Kết luận :**

- Rối loạn tái khử cực vùng thành dưới và vùng bên (có thể thiếu máu cơ tim dưới thượng tâm mạc).
- Có thể dày thất trái.

**Câu hỏi :**

- 1- Trên ĐTĐ này dấu hiệu điện thế thấp của sóng T ở  $V_5, V_6$  có ý nghĩa gì?.
- 2- Hình ảnh đoạn ST ở  $V_2, V_3$  có bình thường không ?.

**Tình trạng lâm sàng :**

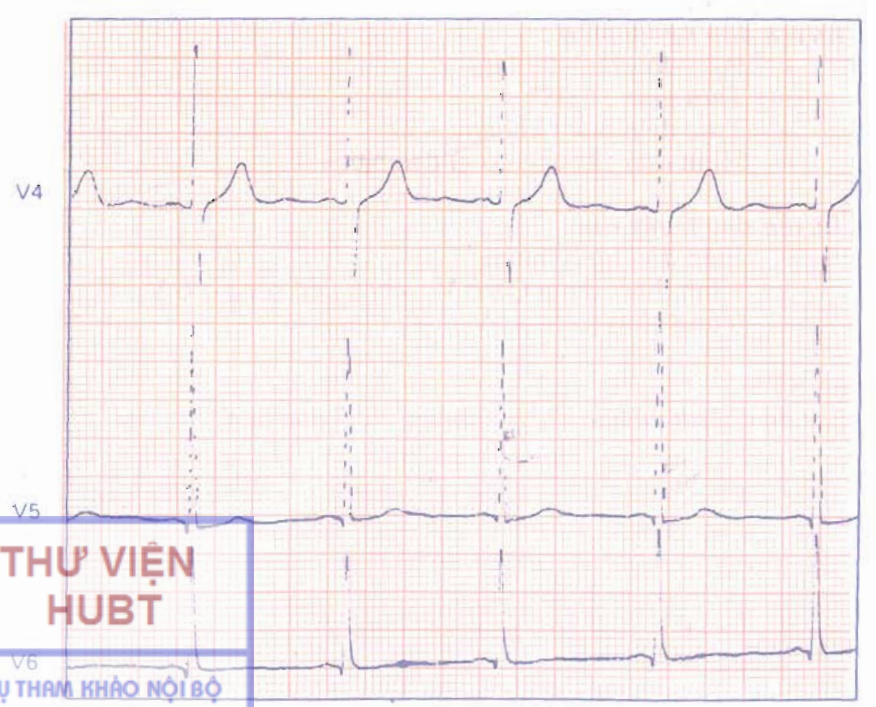
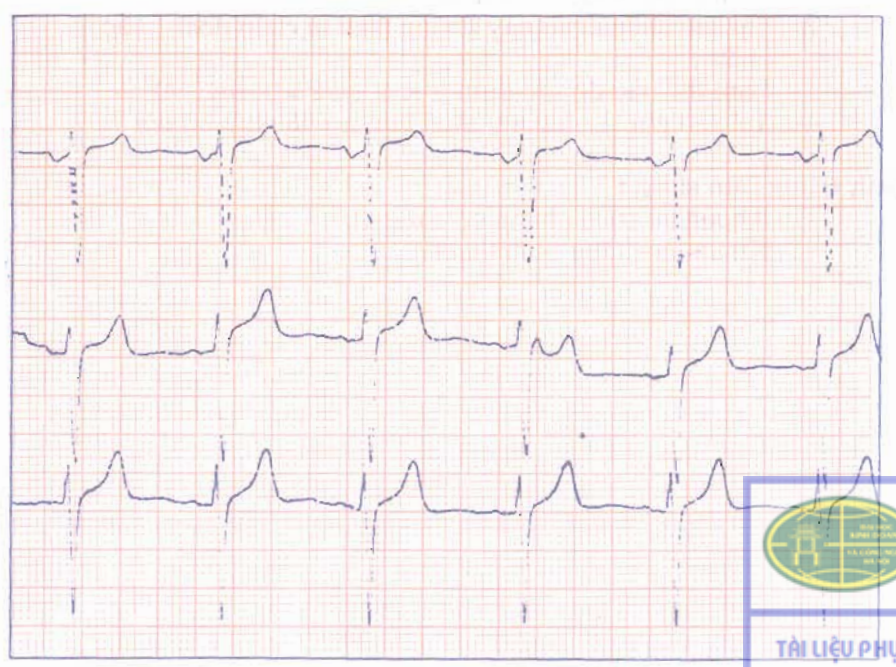
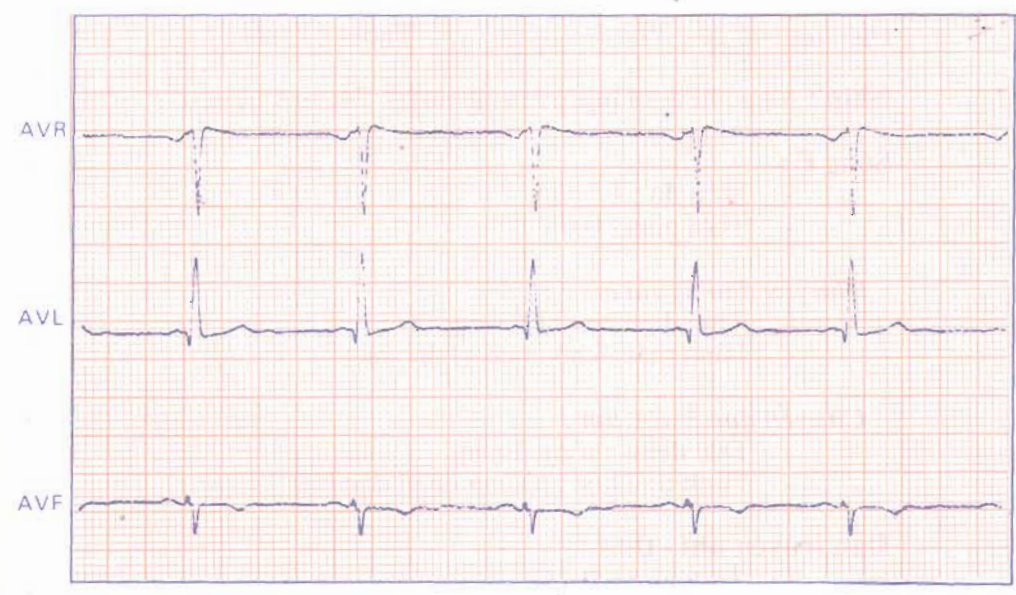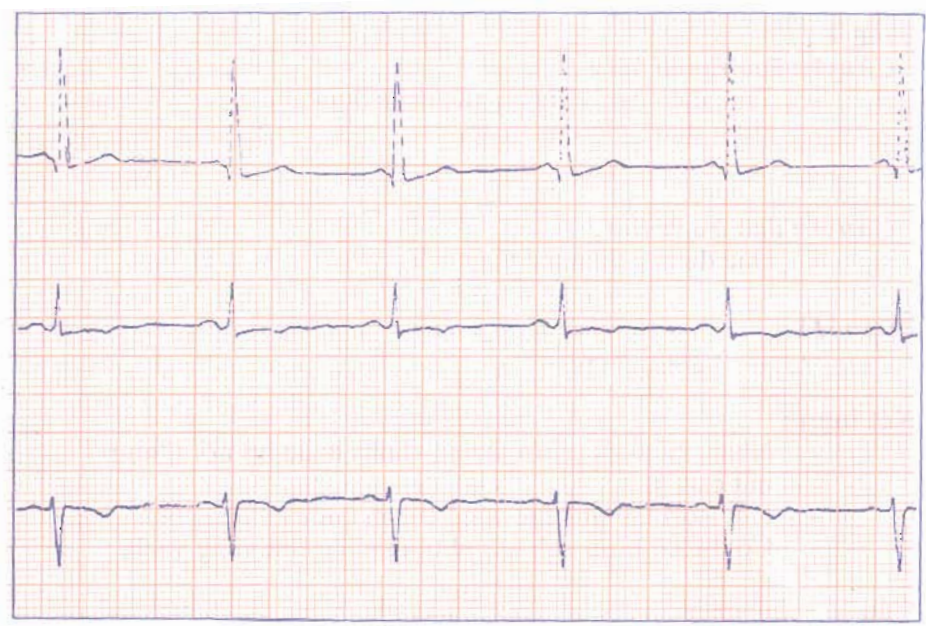- Đau thắt ngực mạn tính.
- Tăng huyết áp mức độ vừa.



THƯ VIỆN  
HUBT

TÀI LIỆU PHỤC VỤ TH82 KHẢO NỘI BỘ

P 38 - K G 62 tuổi.



 **THƯ VIỆN HUBT**  
TÀI LIỆU PHỤC VỤ THAM KHẢO NỘI BỘ

Điện tâm đồ số : 39.

Tuổi : 63 tuổi.

**Nhịp :** nhịp nhĩ dưới (nhịp xoang vành), 74 chu kỳ/phút.

**Sóng P :**

- Biên độ : 1,5mm.
- Thời gian : 0,08".

**Chuyển đạo ngoại biên :**

- Trục điện học : khoảng  $-90^\circ$ .
- Hình thái : không có gì đặc biệt.

**Chuyển đạo trước tim :**

- Đặc điểm : sóng dương.
- Hình thái học : không có gì đặc biệt.

**Dẫn truyền nhĩ - thất :**

- Thời gian : 0,14".

**Phức bộ QRS :**

**Chuyển đạo ngoại biên :**

- Biên độ : bình thường
- Thời gian : 0,08".
- Trục điện học : khoảng  $+30^\circ$ .
- Hình thái : không có gì đặc biệt.

**Chuyển đạo trước tim :**

- Biên độ : bình thường.
- Hình thái : dạng QS ở  $V_1$ ; không có sóng q ở  $V_5, V_6$ .
- Vùng chuyển tiếp :  $V_2 - V_3$ .

**Đoạn ST :**

**Mức độ chênh và đặc điểm :** không có gì đặc biệt.

**Sóng T :**

**Chuyển đạo ngoại biên :**

- Trục điện học : không xác định được.
- Hình thái : điện thế thấp.

**Chuyển đạo trước tim :**

- Đặc điểm : điện thế thấp ở  $V_6$ .

**Đoạn QT :**

- Thời gian : 0,40".

**Kết luận :**

- Nhịp nhĩ dưới (nhịp xoang vành) hoặc bộ nối ("nhịp nút cao").
- Rối loạn tái khử cực vùng thành dưới và vùng bên.
- Có thể có hình ảnh sẹo nhồi máu cơ tim vùng vách.

**Câu hỏi :**

- 1- Dựa trên những đặc điểm nào để chẩn đoán có thể có sẹo nhồi máu cơ tim vùng vách ?
- 2- Tại sao chẩn đoán này không phải là chẩn đoán chắc chắn ?
- 3- Làm thế nào để xác định trục sóng P khoảng  $-90^\circ$  ?
- 4- Tại sao gọi là nhịp nhĩ dưới hơn gọi là nhịp bộ nối ?

**Tình trạng lâm sàng :**

- Không có triệu chứng cơ năng gì.
- Khám lâm sàng bình thường.

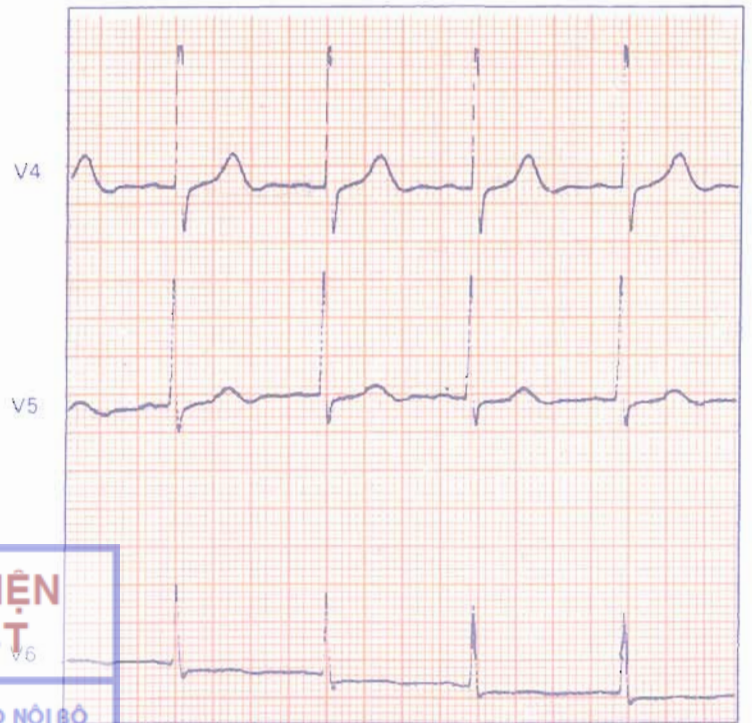
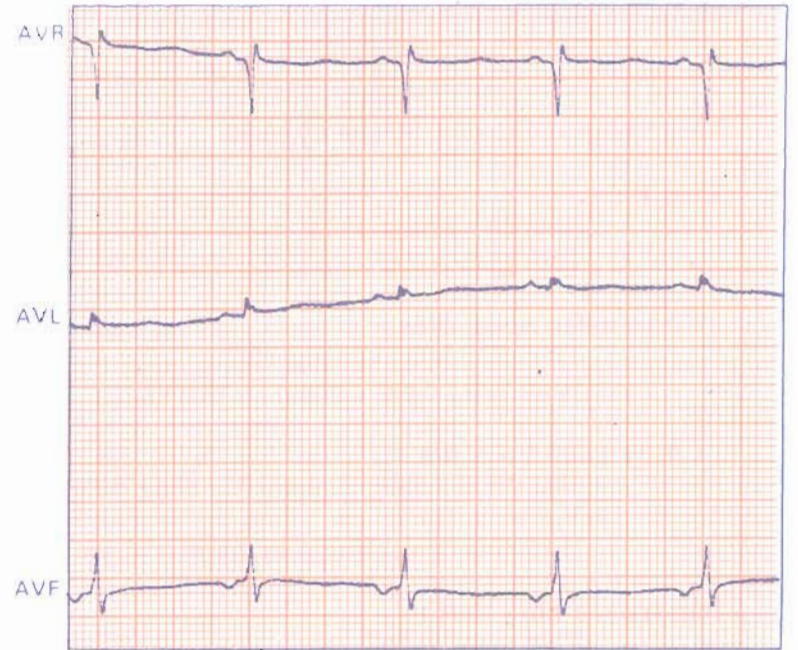
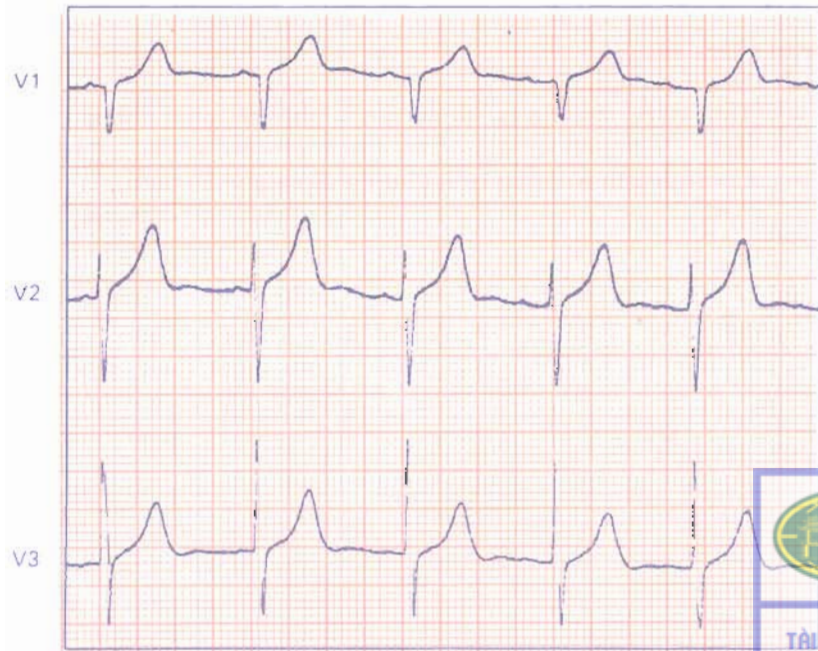
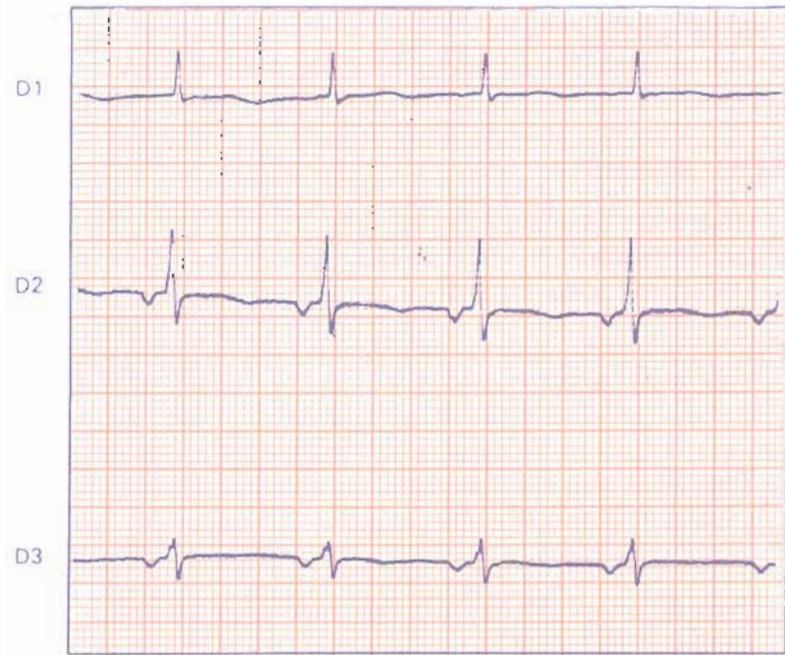


THƯ VIỆN  
HUBT

84

TÀI LIỆU PHỤC VỤ THAM KHẢO NỘI BỘ

Nº 39 - K. H. 63 tuổi.



THƯ VIỆN  
HUBT

TÀI LIỆU PHỤC VỤ THAM KHẢO NỘI BỘ

Điện tâm đồ số : 40

Tuổi : 76 tuổi

Nhịp : nhịp xoang đều, 80 chu kỳ/phút.

**Sóng P :**

- Biên độ : 2,5mm ( $V_1$ ).
- Thời gian : 0,08".

**Chuyển đạo ngoài biên :**

- Trục điện học : khoảng  $+60^\circ$ .
- Hình thái : dạng 2 pha ở  $D_3$  và aVL.

**Chuyển đạo trước tim :**

- Đặc điểm : dạng 2 pha ở  $V_1$ ; sóng dương từ  $V_2$  đến  $V_6$ .
- Hình thái học : dạng sóng nhọn ở  $V_1$  và  $V_2$ .

**Dẫn truyền nhĩ - thất :**

- Thời gian : 0,16".

**Phức bộ QRS :**

**Chuyển đạo ngoài biên :**

- Biên độ : bình thường.
- Thời gian : 0,10".
- Trục điện học : khoảng  $+120^\circ$ .
- Hình thái : có móc ở  $D_2, D_3, aVF$ .

**Chuyển đạo trước tim :**

- Biên độ : sóng R' điện thế lớn ở  $V_1$ ; sóng S có điện thế cao ở  $V_6$ .
- Hình thái : có dạng rsR' ở  $V_1$  với thời gian nhánh nội điện kéo dài (0,06").
- Vùng chuyển tiếp : không xác định được.

**Đoạn ST :**

**Mức độ chênh và đặc điểm :**

- Chênh xuống kiểu dốc xuống ở  $D_2, D_3, aVF$  và  $V_2, V_3$ .

**Sóng T :**

**Chuyển đạo ngoài biên :**

- Trục điện học : giữa  $-60^\circ$  và  $-90^\circ$ .
- Hình thái : sóng âm ở  $D_2, D_3, aVF$ .

**Chuyển đạo trước tim :**

- Đặc điểm : sóng âm ở tất cả các chuyển đạo.

**Đoạn QT :**

- Thời gian : 0,34".

**Kết luận :**

- Tăng gánh tâm thu thất phải.
- Có khả năng dày nhĩ phải.

**Câu hỏi :**

- 1- Trên điện tâm đồ này các dấu hiệu khác của tăng gánh thất phải là gì ?
- 2- Tại sao có thể có dày nhĩ phải ?

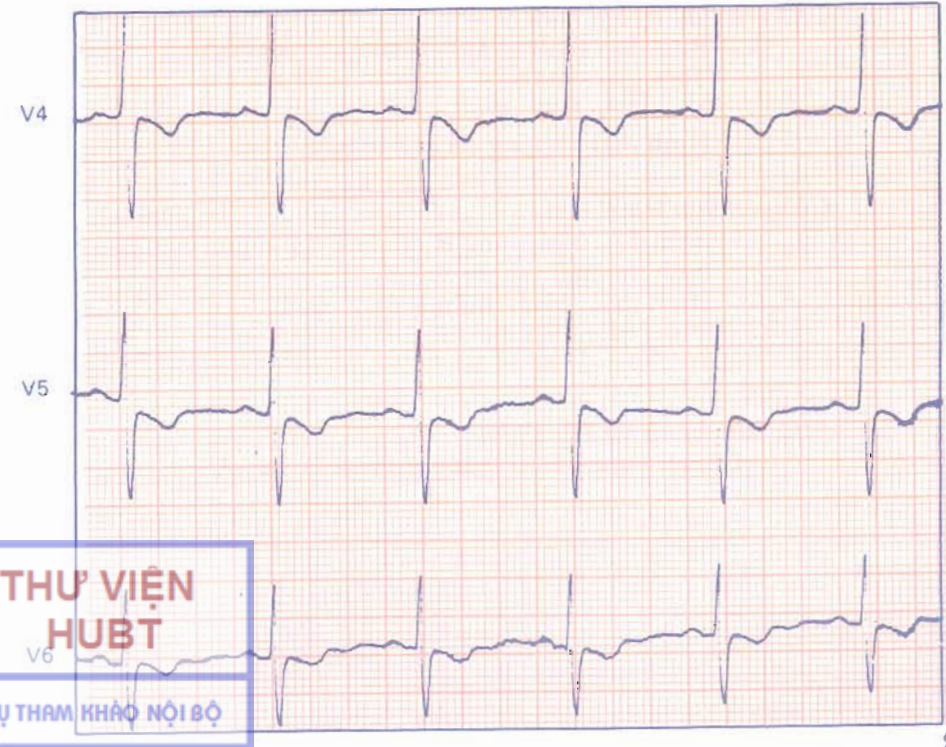
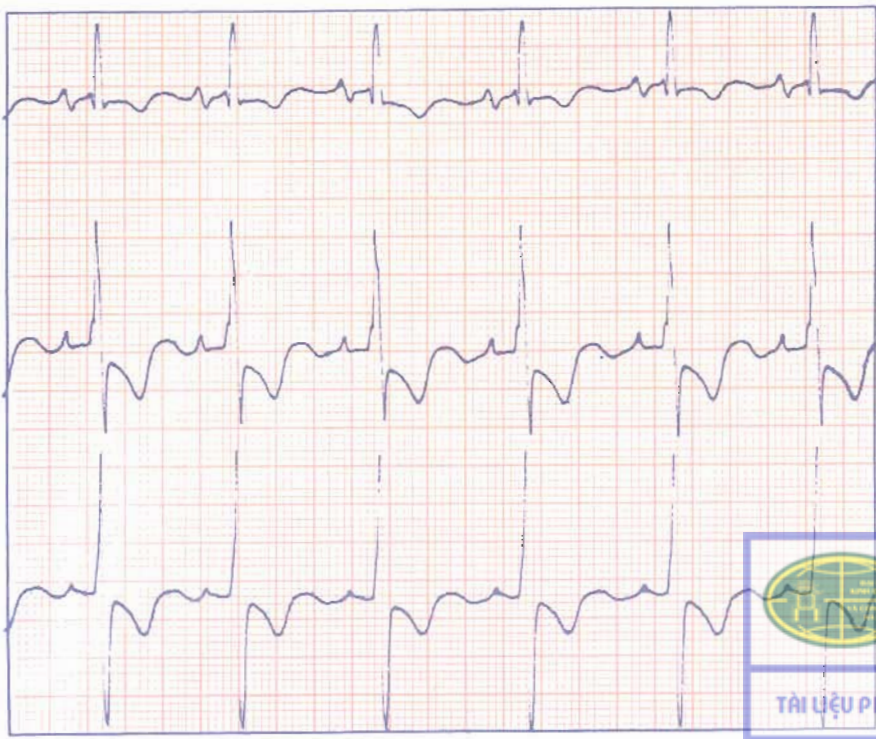
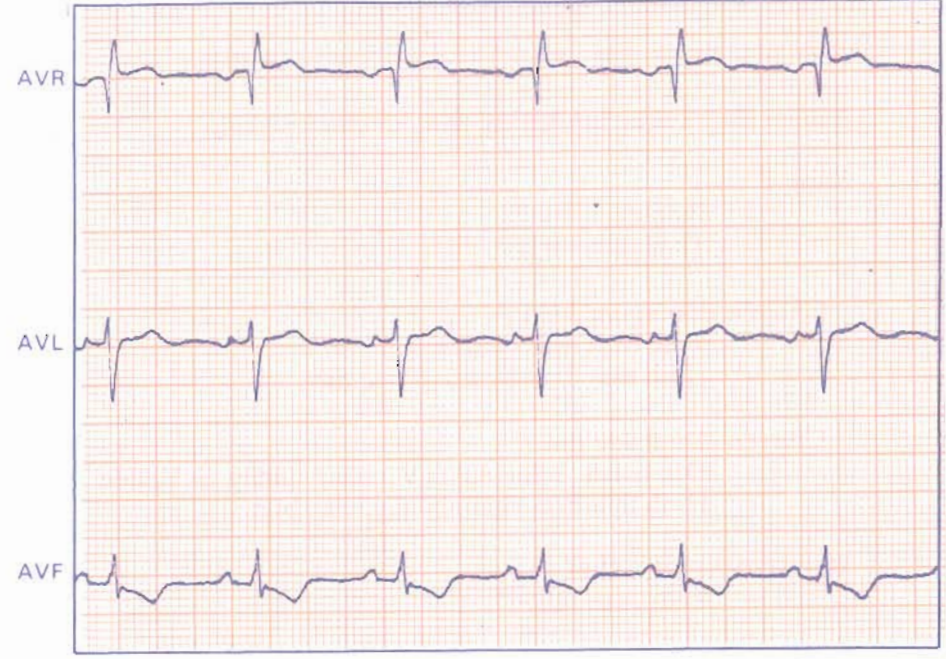
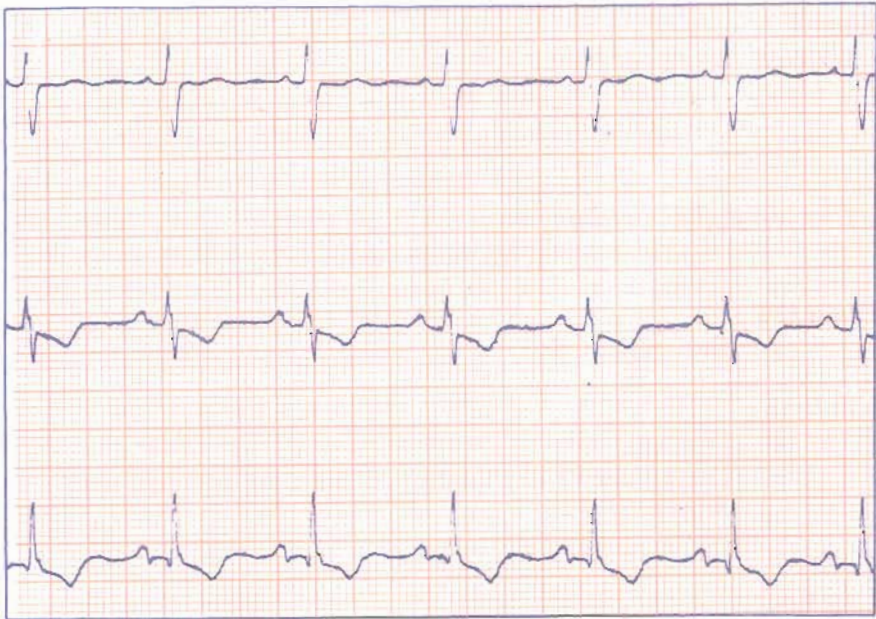
**Tình trạng lâm sàng :**

- Suy tim phải.
- Tiền sử có thuyên tắc động mạch phổi tái phát nhiều lần.
- Có hình ảnh lỗ hổng trên chụp nhấp nháy đồ phổi.



THƯ VIỆN  
HUBT

40 - P. Y. 76 tuổi.



 **THƯ VIỆN HUBT**  
V6  
TÀI LIỆU PHỤC VỤ THAM KHẢO NỘI BỘ

Điện tâm đồ số : 41.

Tuổi : 64 tuổi.

**Nhịp :** nhịp xoang hơi không đều, 75 chu kỳ/phút.

**Sóng P :**

- Biên độ : 1mm.
- Thời gian : 0,08".

**Chuyển đạo ngoại biên :**

- Trục điện học : giữa  $0^0$  và  $+30^0$ .
- Hình thái : không có gì đặc biệt.

**Chuyển đạo trước tim :**

- Đặc điểm : sóng âm ở  $V_1$ ; sóng dương từ  $V_2$  đến  $V_6$ .
- Hình thái học : không có gì đặc biệt.

**Dẫn truyền nhĩ - thất :**

- Thời gian : 0,14".

**Phức bộ QRS :**

**Chuyển đạo ngoại biên :**

- Biên độ : bình thường (cao giới hạn ở aVL).
- Thời gian : 0,08".
- Trục điện học : khoảng  $0^0$ .
- Hình thái : không có gì đặc biệt.

**Chuyển đạo trước tim :**

- Biên độ : ở  $V_5$  sóng R có điện thế ở giới hạn cao của bình thường.
- Hình thái : bình thường.
- Vùng chuyển tiếp :  $V_4$ .

**Đoạn ST :**

**Mức độ chênh và đặc điểm :**

- Chênh xuống kiểu thẳng đuồn ở  $D_2$ ,  $V_5$ ,  $V_6$ .

**Sóng T :**

**Chuyển đạo ngoại biên :**

- Trục điện học : khoảng  $+30^0$ .
- Hình thái : sóng hơi nhọn và đối xứng ở  $D_2$ .

**Chuyển đạo trước tim :**

- Đặc điểm : sóng hơi nhọn và đối xứng ở  $V_5$ .

**Đoạn QT :**

- Thời gian : 0,36".

**Kết luận :**

- Trục trái.
- Thiếu máu và tổn thương cơ tim dưới nội tâm mạc vùng bên.
- Có thể có dây thất trái.

**Câu hỏi :**

- 1- Dựa vào đặc điểm gì để đưa ra giả thuyết là có thể có dây thất trái ?
- 2- Sóng T đẳng điện ở  $D_3$  nói lên điều gì ?
- 3- Sóng T âm ở  $V_1$  có phải là bệnh lý không ?

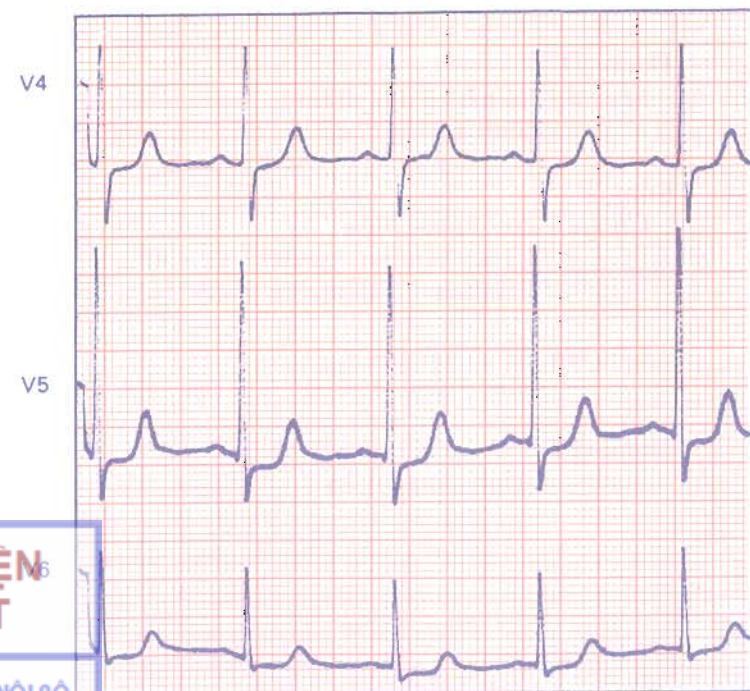
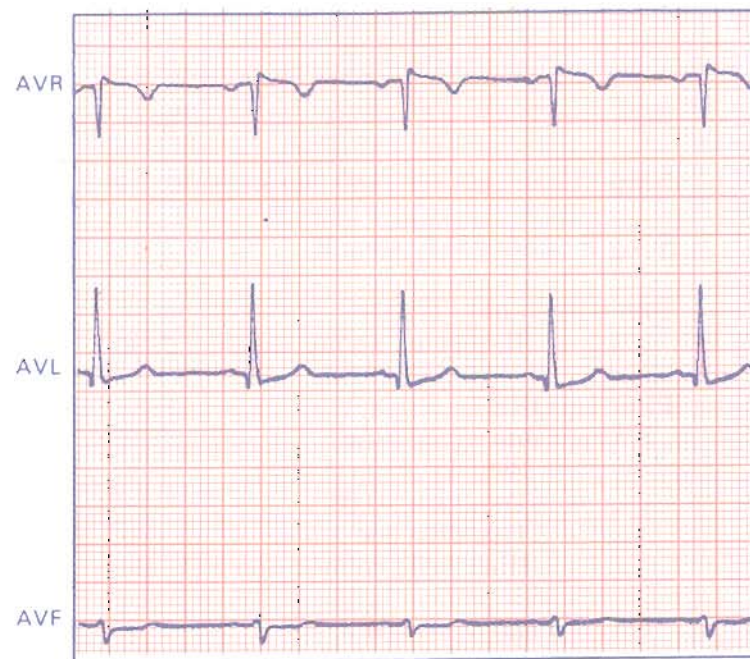
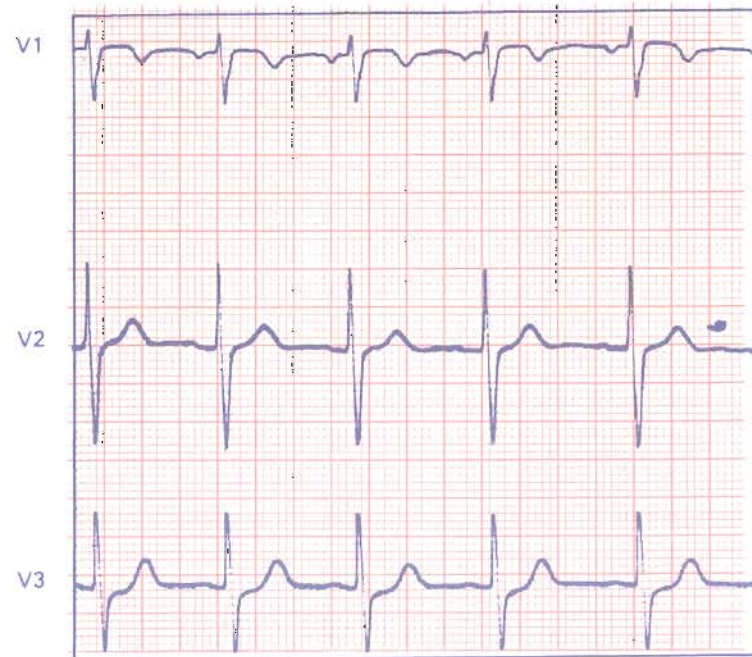
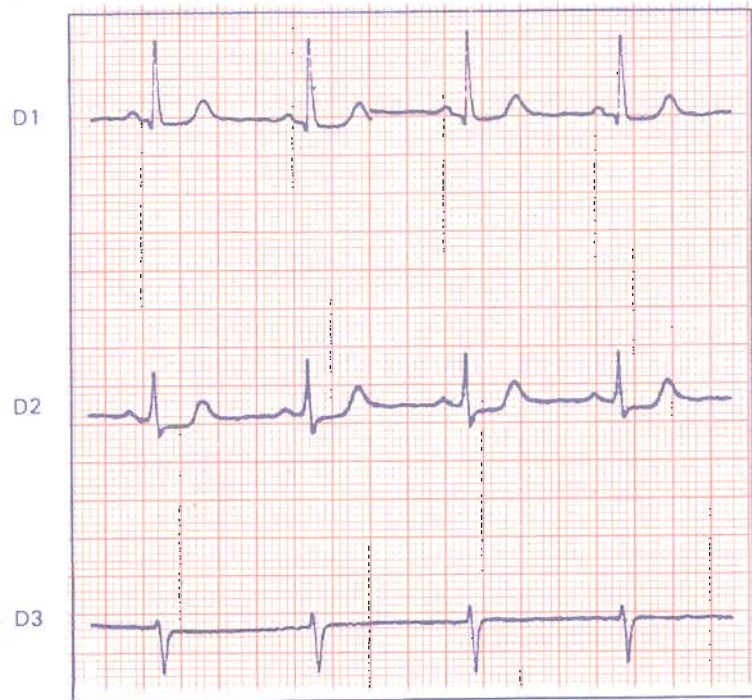
**Tình trạng lâm sàng :**

- Đau thắt ngực mạn tính khi gắng sức.
- Khám lâm sàng bình thường.



THƯ VIỆN  
HUBT

N° 41 - D. B. 64 tuổi.



THƯ VIỆN  
HUBT

TÀI LIỆU PHỤC VỤ THAM KHẢO NỘI BỘ



Điện tâm đồ số : 42.

Tuổi : 35 tuổi

**Nhịp** : tim nhanh đều, 180 chu kỳ/phút.

**Sóng P** : không thấy sóng P.

**Dẫn truyền nhĩ - thất** :

- Thời gian : không xác định được.

**Phức bộ QRS** :

**Chuyển đạo ngoài biên** :

- Biên độ : bình thường.
- Thời gian : 0,08".
- Trục điện học : giữa  $+60^\circ$  và  $+90^\circ$ .
- Hình thái : có móc nhỏ ở  $D_2, D_3$ .

**Chuyển đạo trước tim** :

- Biên độ : bình thường.
- Hình thái : không có gì đặc biệt.
- Vùng chuyển tiếp :  $V_3 - V_4$ .

**Đoạn ST** :

**Mức độ chênh và đặc điểm** :

- Chênh xuống nhẹ kiểu dốc lên từ  $V_3$  đến  $V_5$ .

**Sóng T** :

**Chuyển đạo ngoài biên** :

- Trục điện học : giữa  $0^\circ$  và  $+30^\circ$ .
- Hình thái : không có gì đặc biệt.

**Chuyển đạo trước tim** :

- Đặc điểm : không có gì đặc biệt.

**Đoạn QT** :

- Thời gian : 0,26".

**Kết luận** :

- Tim nhanh kịch phát trên thất.
- Có biến đổi nhẹ tái khử cực.

**Câu hỏi** :

- 1- Tại sao chúng ta có thể khẳng định đây không phải là cơn tim nhanh thất ?
- 2- Đoạn ST chênh xuống ở  $V_5$  nói lên điều gì ?
- 3- Tại sao nói thay đổi nhẹ quá trình tái khử cực ?

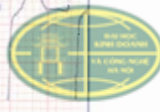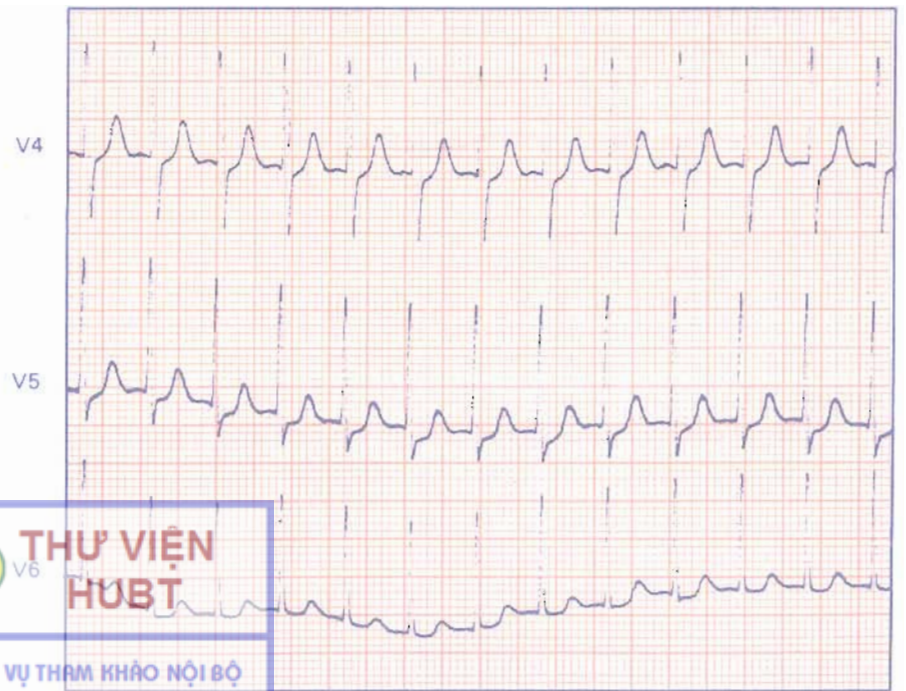
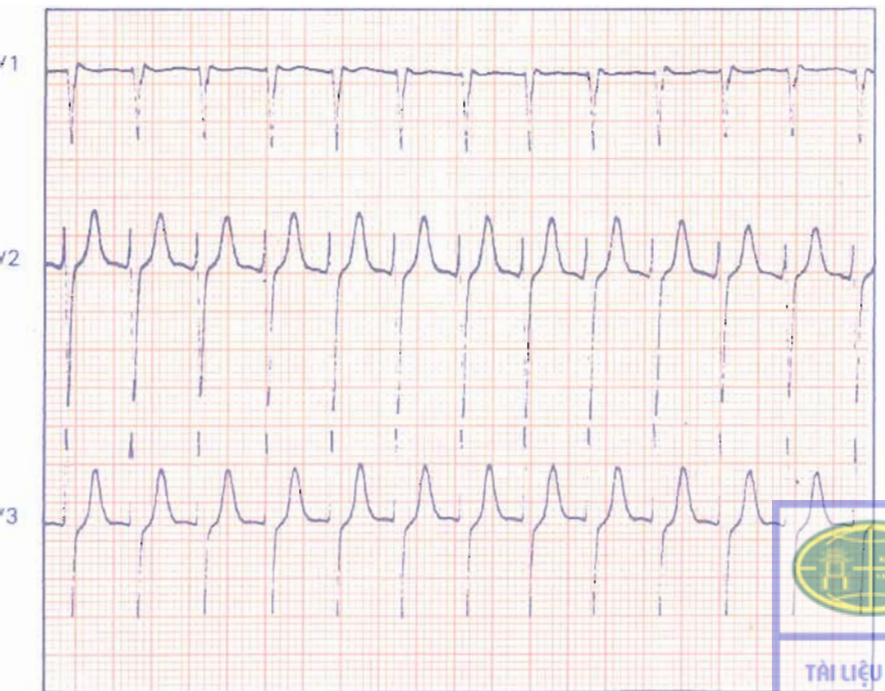
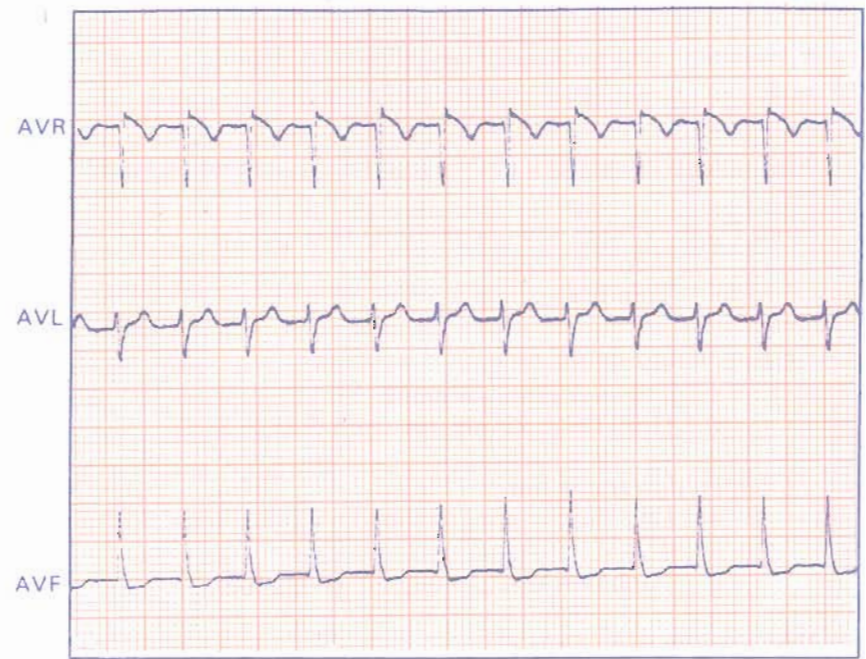
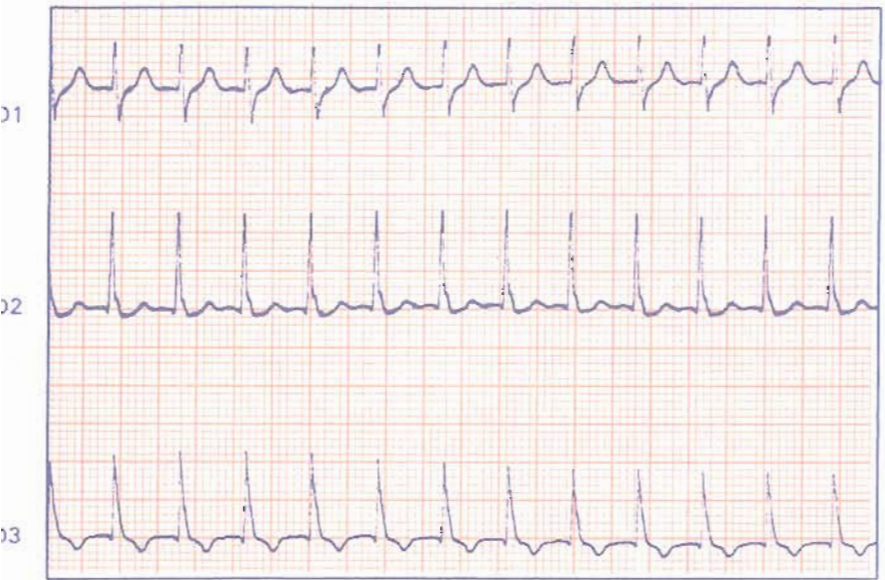
**Tình trạng lâm sàng** :

- Có những cơn hồi hộp đánh trống ngực kịch phát.
- Khám lâm sàng bình thường.



THƯ VIỆN  
HUBT

N° 42 - K. S. 35 tuổi.



THƯ VIỆN  
HUBT

TÀI LIỆU PHỤC VỤ THAM KHẢO NỘI BỘ

Điện tâm đồ số : 43

Tuổi : 42 tuổi.

**Nhịp :** nhịp bộ nối đều (“nhịp nút dưới”), 47 chu kỳ/phút.

**Sóng P<sub>y</sub> :** thấy ngay sau các phức bộ thất.

- Biên độ : 2mm.
- Thời gian : 0,08”.

**Chuyển đạo ngoại biên :**

- Trục điện học : khoảng  $-90^{\circ}$ .
- Hình thái : không xác định được.

**Chuyển đạo trước tim :**

- Đặc điểm : sóng dương ở V<sub>1</sub>, V<sub>2</sub>; sóng 2 pha từ V<sub>3</sub> đến V<sub>6</sub>.
- Hình thái học : không có gì đặc biệt.

**Dẫn truyền nhĩ - thất :**

- Thời gian : khoảng 0,10” (dẫn truyền ngược).

**Phức bộ QRS :**

**Chuyển đạo ngoại biên :**

- Biên độ : bình thường.
- Thời gian : 0,08”.
- Trục điện học : khoảng  $0^{\circ}$ .
- Hình thái : sóng Q rộng ở mức giới hạn tại aVL.

**Chuyển đạo trước tim :**

- Biên độ : bình thường.
- Hình thái : không có gì đặc biệt.
- Vùng chuyển tiếp : V<sub>3</sub> - V<sub>4</sub>.

**Đoạn ST :**

**Mức độ chênh và đặc điểm :** chênh lên kiểu dốc lên ở V<sub>2</sub>.

**Sóng T :**

**Chuyển đạo ngoại biên :**

- Trục điện học : khoảng  $+30^{\circ}$ .
- Hình thái : không có gì đặc biệt.

**Chuyển đạo trước tim :**

- Đặc điểm : không có gì đặc biệt (sóng âm ở V<sub>1</sub>).

**Đoạn QT :**

- Thời gian : 0,48”.

**Kết luận :**

- Nhịp thoát bộ nối (“nhịp nút dưới”)
- Những phần khác của điện tâm đồ bình thường.

**Câu hỏi :**

- 1- Tại sao chúng ta có thể khẳng định có nhịp bộ nối ? Tại sao lại là nhịp bộ nối dưới ?
- 2- Tại sao gọi là nhịp thoát ?
- 3- Đoạn ST chênh lên ở V<sub>2</sub> là hình ảnh bệnh lý ?

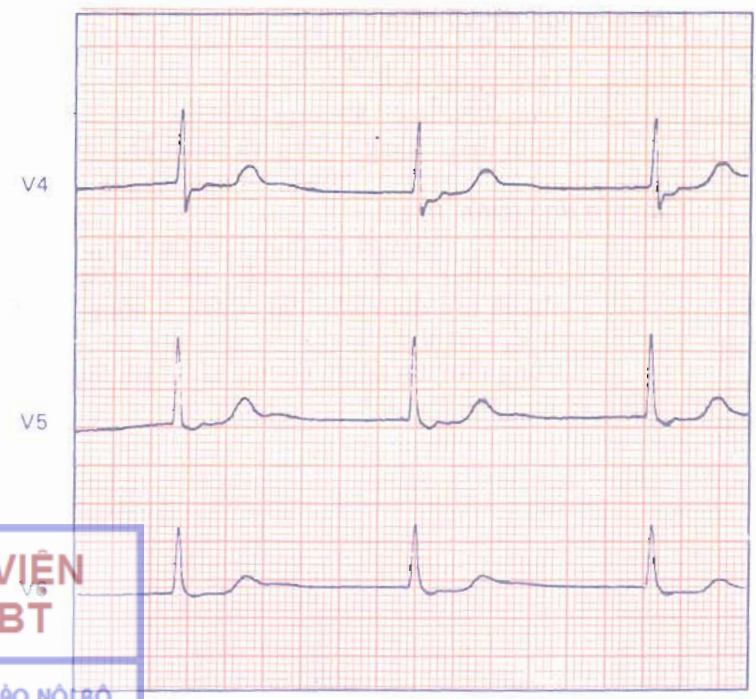
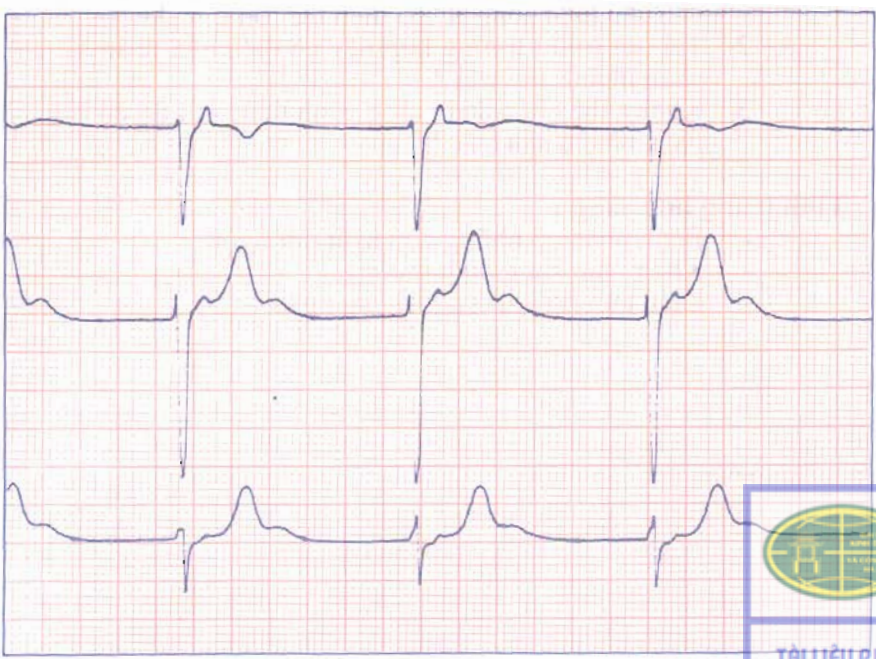
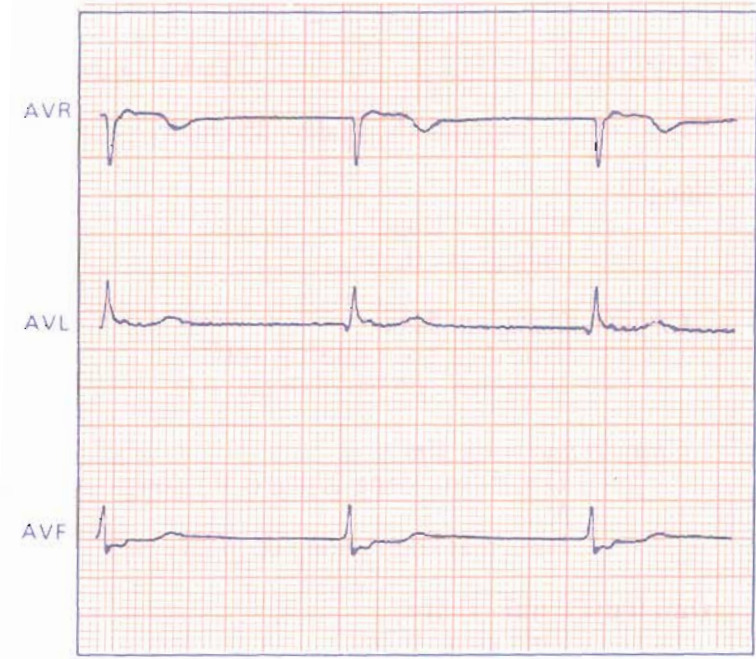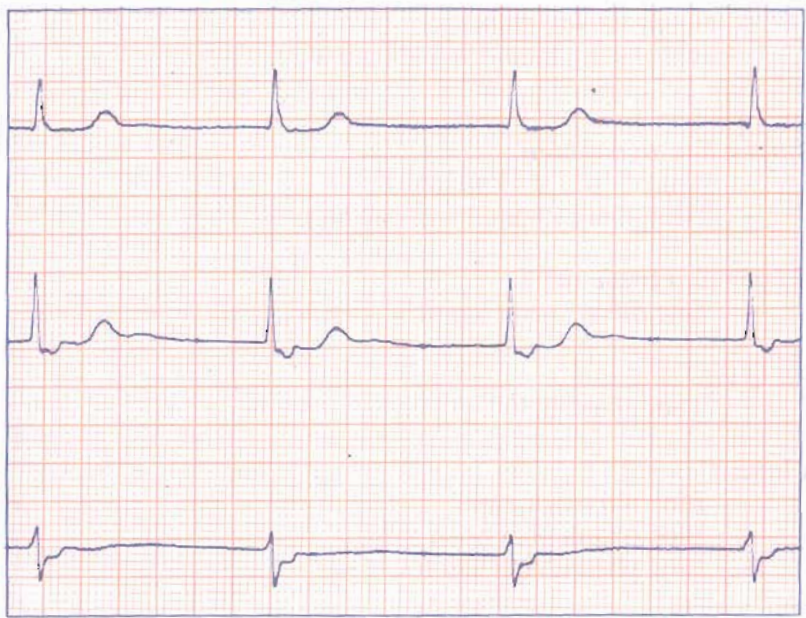
**Tình trạng lâm sàng :**

- Bệnh nhân có chứng thần kinh nhạy cảm.
- Khám lâm sàng bình thường.



THƯ VIỆN  
HUBT

43 - M. P. 42 tuổi.



 **THƯ VIỆN HUBT**  
TÀI LIỆU PHỤC VỤ THAM KHẢO NỘI BỘ

Điện tâm đồ số : 44.

Tuổi : 64 tuổi.

Nhịp : nhịp xoang hơi không đều, 85 chu kỳ/phút.

**Sóng P :**

- Biên độ : 1mm.
- Thời gian : 0,10".

**Chuyển đạo ngoại biên :**

- Trục điện học : khoảng  $+60^{\circ}$ .
- Hình thái : có hai đỉnh nhỏ ở  $D_2$ .

**Chuyển đạo trước tim :**

- Đặc điểm : dạng 2 pha ở  $V_1$ ; sóng dương từ  $V_2$  đến  $V_5$ .
- Hình thái học : không có gì đặc biệt.

**Dẫn truyền nhĩ - thất :**

- Thời gian : 0,26".

**Phức bộ QRS :**

**Chuyển đạo ngoại biên :**

- Biên độ : bình thường.
- Thời gian : 0,14".
- Trục điện học : khoảng  $+120^{\circ}$ .
- Hình thái : sóng S rộng và sâu ở  $D_1$ .

**Chuyển đạo trước tim :**

- Biên độ : sóng R có điện thế lớn ở  $V_1$ .
- Hình thái : có dạng rSR' từ  $V_1$  đến  $V_3$  thời gian nhánh nội điện kéo dài (0,09"); sóng S rộng và sâu từ  $V_4$  đến  $V_6$ .
- Vùng chuyển tiếp : không xác định được.

**Đoạn ST :**

**Mức độ chênh và đặc điểm :**

- Chênh xuống kiểu dốc xuống ở  $V_1$ .

**Sóng T :**

**Chuyển đạo ngoại biên :**

- Trục điện học : khoảng  $0^{\circ}$ .
- Hình thái : không có gì đặc biệt.

**Chuyển đạo trước tim :**

- Đặc điểm : sóng âm từ  $V_1$  đến  $V_3$ .

**Đoạn QT :**

- Thời gian : 0,36".

**Kết luận :**

- Bloc nhĩ - thất cấp I.
- Bloc nhánh phải hoàn toàn.
- Bloc phân nhánh sau trái.

**Câu hỏi :**

- 1- Chúng ta có thể chẩn đoán tăng gánh thất phải dựa vào dấu hiệu sóng R' có điện thế lớn ở  $V_1$  không ?
- 2- Tại sao trong trường hợp này có thể chẩn đoán bloc phân nhánh sau trái ?
- 3- Không thể chẩn đoán tăng gánh thất phải do có bloc phân nhánh sau trái ?

**Tình trạng lâm sàng :**

- Bệnh nhân có những cơn ngất đột ngột.
- Khám lâm sàng bình thường.
- Điện tâm đồ ghi ở ngoài cơn ngất.

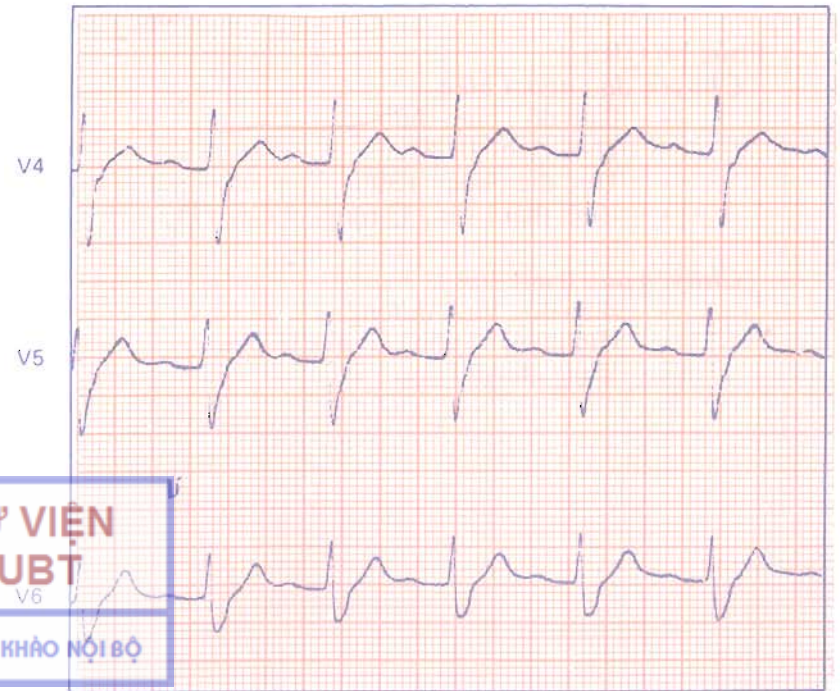
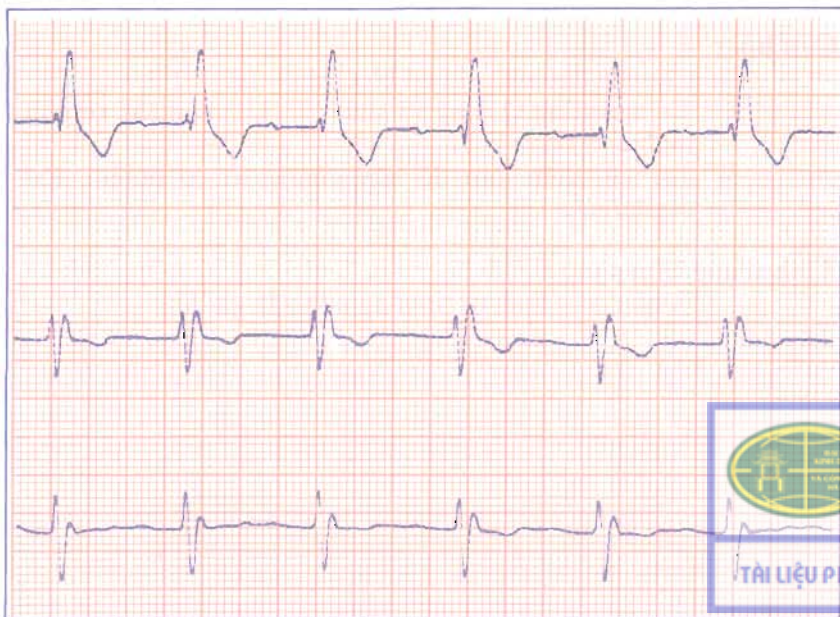
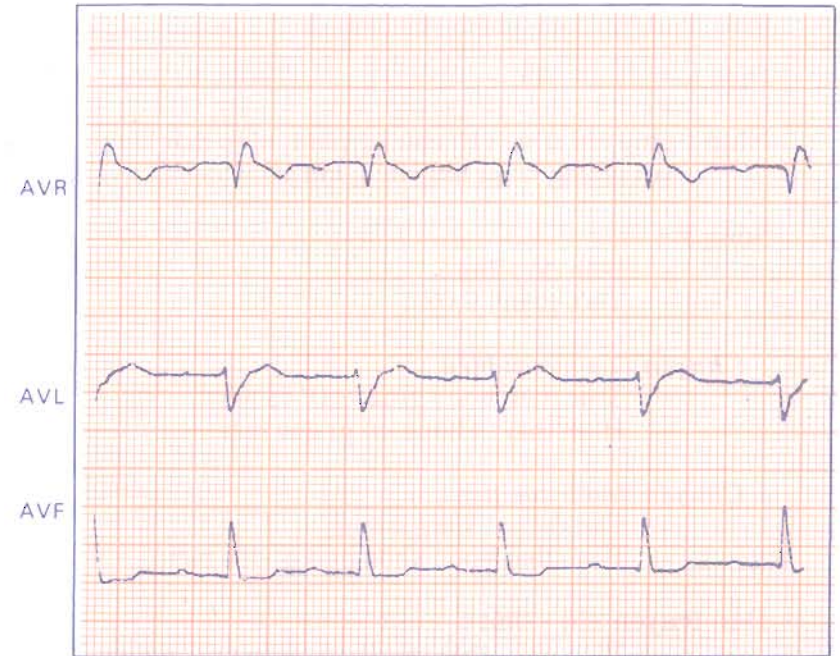
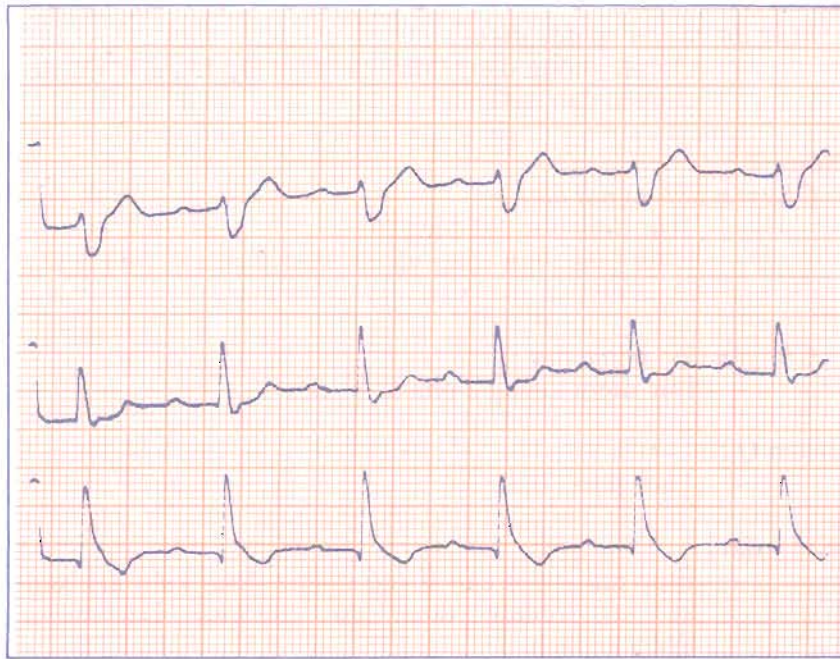


THƯ VIỆN  
HUBT

94

TÀI LIỆU PHỤC VỤ THAM KHẢO NỘI BỘ

N° 44 - B R. 64tuổi.



Điện tâm đồ số : 45.

Tuổi : 40 tuổi.

**Nhịp :** nhịp nhĩ đều, 110 chu kỳ/phút: nhịp thất không đều xen với những đoạn nhịp đều, tần số = 55 chu kỳ/phút.

**Sóng P :**

- Biên độ : 2mm.
- Thời gian : 0,08".

**Chuyển đạo ngoại biên :**

- Trục điện học : giữa  $+60^{\circ}$  và  $+90^{\circ}$ .
- Hình thái : không có gì đặc biệt.

**Chuyển đạo trước tim :**

- Đặc điểm : sóng dương.
- Hình thái học : không có gì đặc biệt.

**Dẫn truyền nhĩ - thất :**

- Bloc nhĩ - thất cấp II có những đoạn kiểu 2/1 và xen kẽ với những đoạn có chu kỳ Luciani - Wenckebach.

**Phức bộ QRS :**

**Chuyển đạo ngoại biên :**

- Biên độ : bình thường.
- Thời gian : 0,08".
- Trục điện học :  $+30^{\circ}$ .
- Hình thái : sóng Q rộng và sâu ở  $D_3$ .

**Chuyển đạo trước tim :**

- Biên độ : bình thường.
- Hình thái : không có gì đặc biệt.
- Vùng chuyển tiếp :  $V_2$ .

**Đoạn ST :**

**Mức độ chênh và đặc điểm :**

- Chênh xuống dạng "đáy chén" ở  $D_2$ ,  $D_3$ , aVF và các chuyển đạo trước tim.

**Sóng T :**

**Chuyển đạo ngoại biên :**

- Trục điện học : khoảng  $0^{\circ}$ .
- Hình thái : hơi rộng và có dạng 2 pha (- / +) ở  $D_2$ ,  $D_3$ , aVF.

**Chuyển đạo trước tim :**

- Đặc điểm : sóng 2 pha từ  $V_2$  đến  $V_6$ .

**Đoạn QT :**

- Thời gian : 0,32".

**Kết luận :**

- Bloc nhĩ - thất cấp II (có những đoạn kiểu 2/1 xen kẽ với những đoạn có chu kỳ Luciani - Wenckebach.
- Có dấu hiệu nhiễm digitalis.
- Điện tâm đồ chứng tỏ có nhiễm độc digitalis.

**Câu hỏi :**

- 1- Chuyển đạo nào chỉ có bloc nhĩ - thất 2/1 ?
- 2- Tại sao sóng Q rộng và sâu ở  $D_3$  không được xem là hình ảnh bệnh lý ?
- 3- Tại sao điện tâm đồ này chứng tỏ có nhiễm độc digitalis?

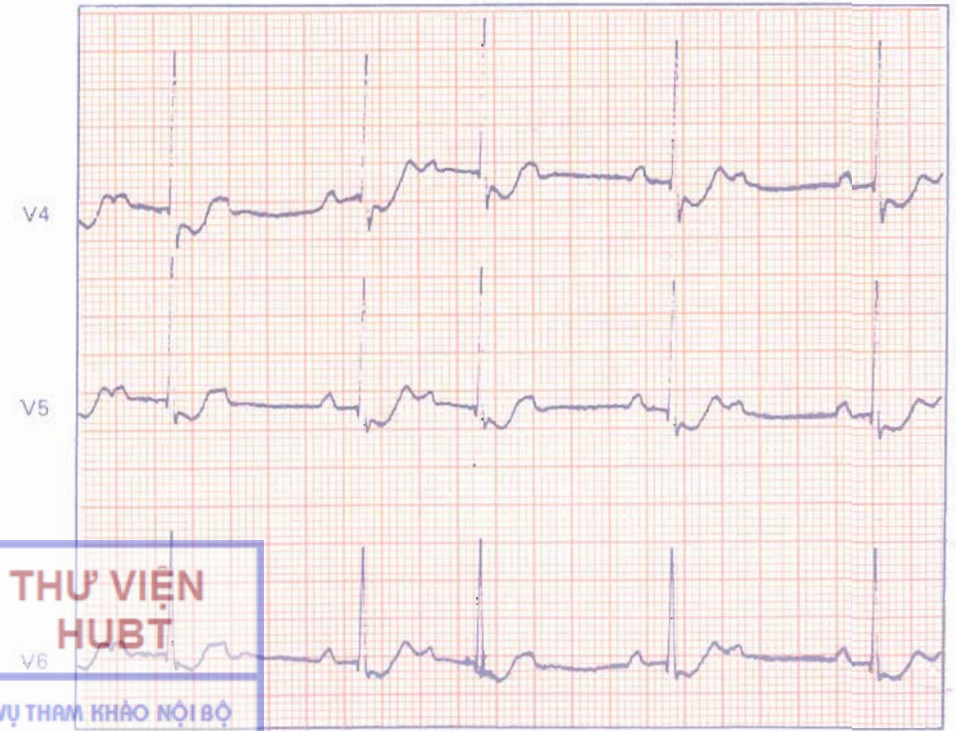
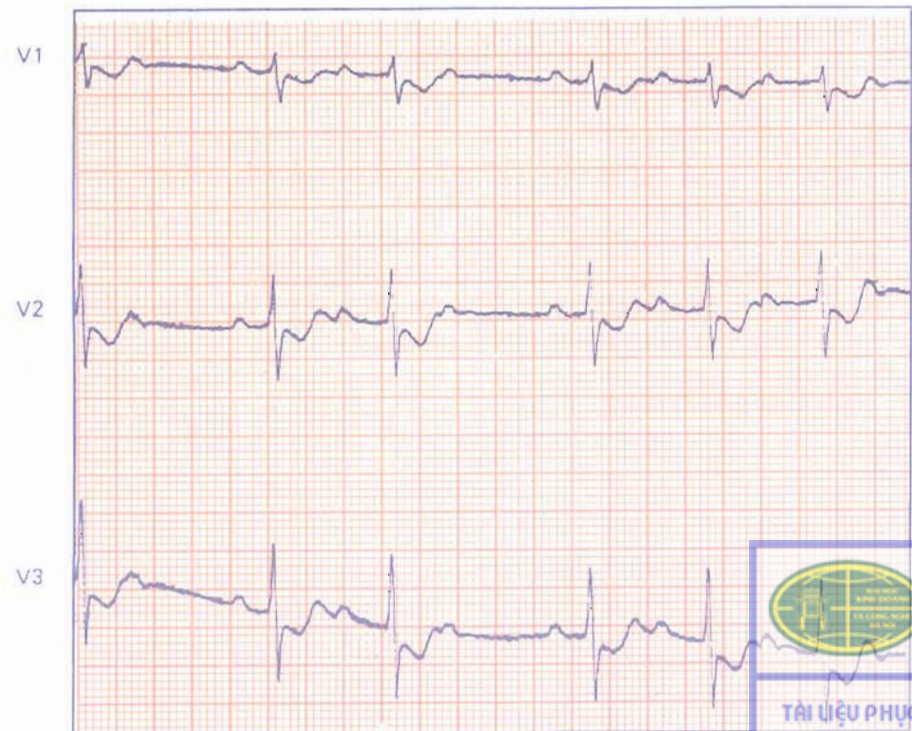
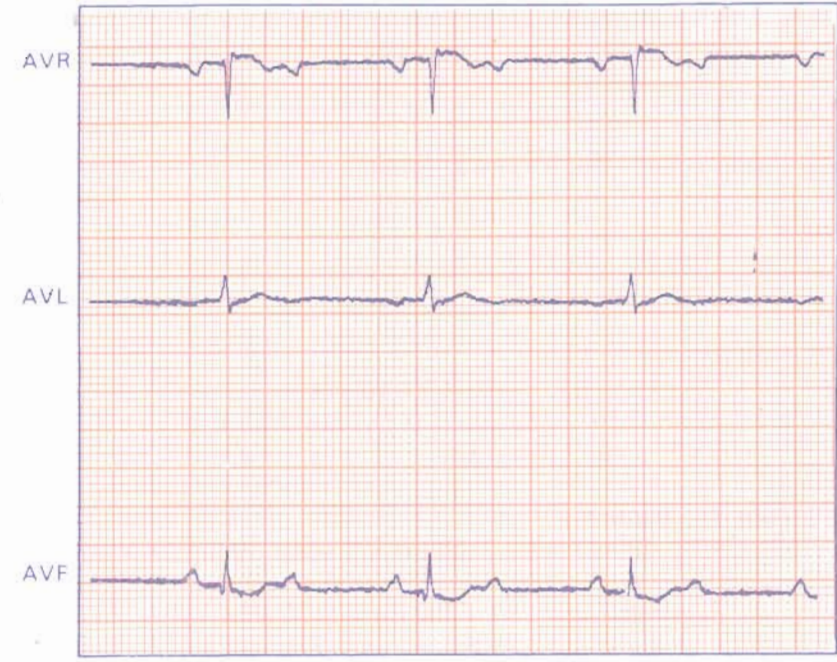
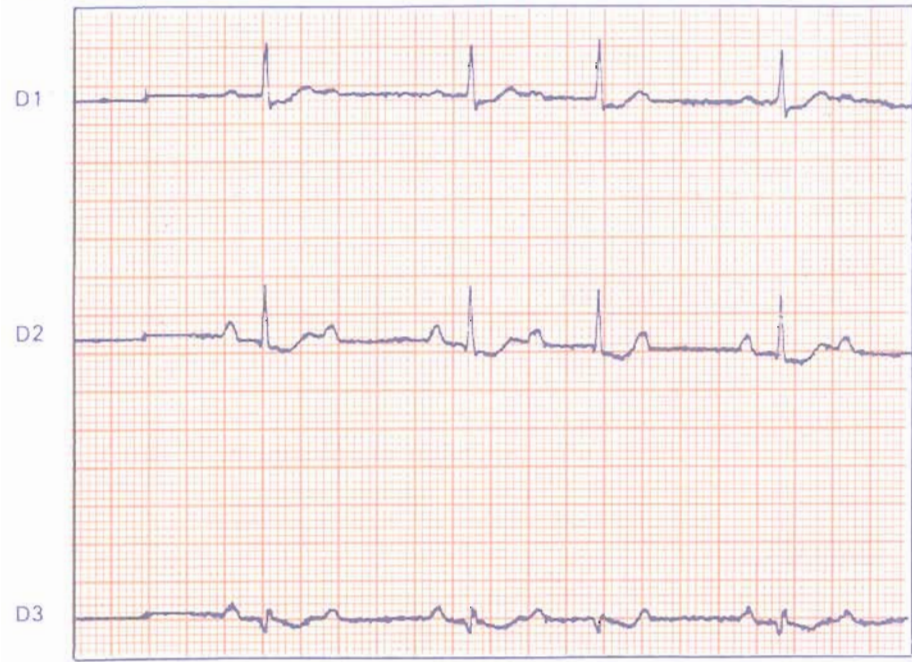
**Tình trạng lâm sàng :**

- Bệnh nhân định tự tử bằng uống Digitalis.



THƯ VIỆN  
HUBT

N<sup>o</sup> 45 - B D. 40 tuổi.



 **THƯ VIỆN HUBT**  
TÀI LIỆU PHỤC VỤ THAM KHẢO NỘI BỘ



Điện tâm đồ số : 46

Tuổi : 51 tuổi.

**Nhịp :** nhịp xoang đều, 65 chu kỳ/phút.

**Sóng P :**

- Biên độ : 1mm.
- Thời gian : 0,10".

**Chuyển đạo ngoại biên :**

- Trục điện học : giữa  $+30^\circ$  và  $+60^\circ$ .
- Hình thái : sóng nhọn ở  $D_1$ ; hai đỉnh ở  $D_2$ , aVR và aVF; sóng 2 pha ở  $D_3$ .

**Chuyển đạo trước tim :**

- Đặc điểm : sóng 2 pha ở  $V_1$ ; sóng dương từ  $V_2$  đến  $V_6$ .
- Hình thái học : sóng hai đỉnh từ  $V_2$  đến  $V_6$ .

**Dẫn truyền nhĩ - thất :**

- Thời gian : 0,16".

**Phức bộ QRS :**

**Chuyển đạo ngoại biên :**

- Biên độ : bình thường.
- Thời gian : 0,08".
- Trục điện học : khoảng  $+30^\circ$ .
- Hình thái : không có gì đặc biệt.

**Chuyển đạo trước tim :**

- Biên độ : bình thường.
- Hình thái : không có gì đặc biệt.
- Vùng chuyển tiếp :  $V_3$ .

**Đoạn ST :**

**Mức độ chênh và đặc điểm :**

- Chênh xuống nhẹ kiểu cong vòm lên trên từ  $V_1$  đến  $V_6$ .

**Sóng T :**

**Chuyển đạo ngoại biên :**

- Trục điện học : giữa  $-150^\circ$  và  $-180^\circ$ .
- Hình thái : sóng âm ở  $D_2$ ,  $D_3$ , aVF, aVL; sóng dương ở aVR.

**Chuyển đạo trước tim :**

- Đặc điểm : sóng âm, nhọn và đối xứng từ  $V_2$  đến  $V_6$ ; điện thế cao ở  $V_3$  và  $V_4$ .

**Đoạn QT :**

- Thời gian : 0,36".

**Kết luận :**

- Thiếu máu cơ tim dưới thượng tâm mạc vùng trước rộng.
- Có khả năng tổn thương cơ tim dưới thượng tâm mạc vùng trước-bên.

**Câu hỏi :**

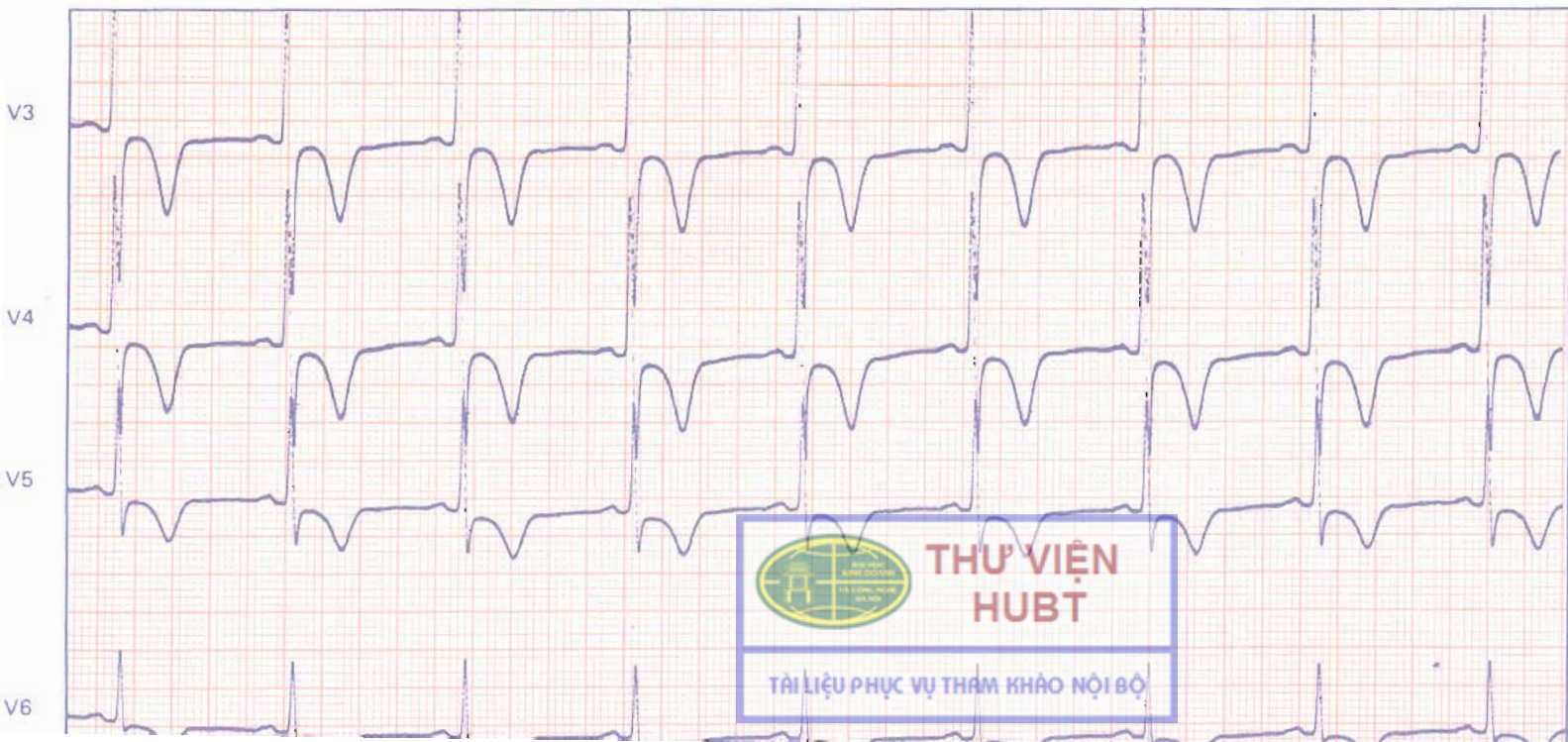
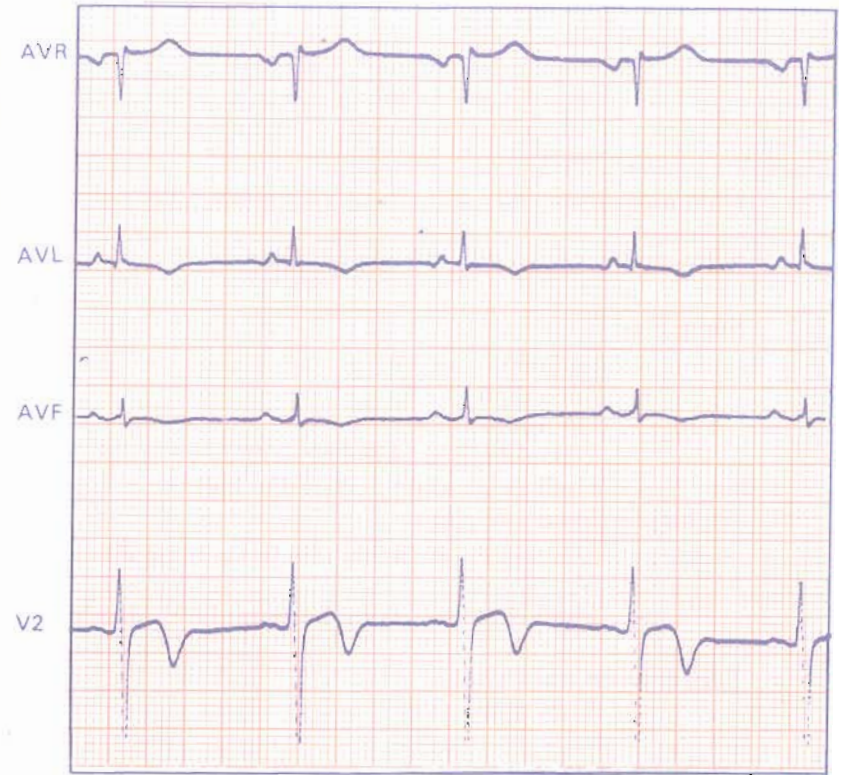
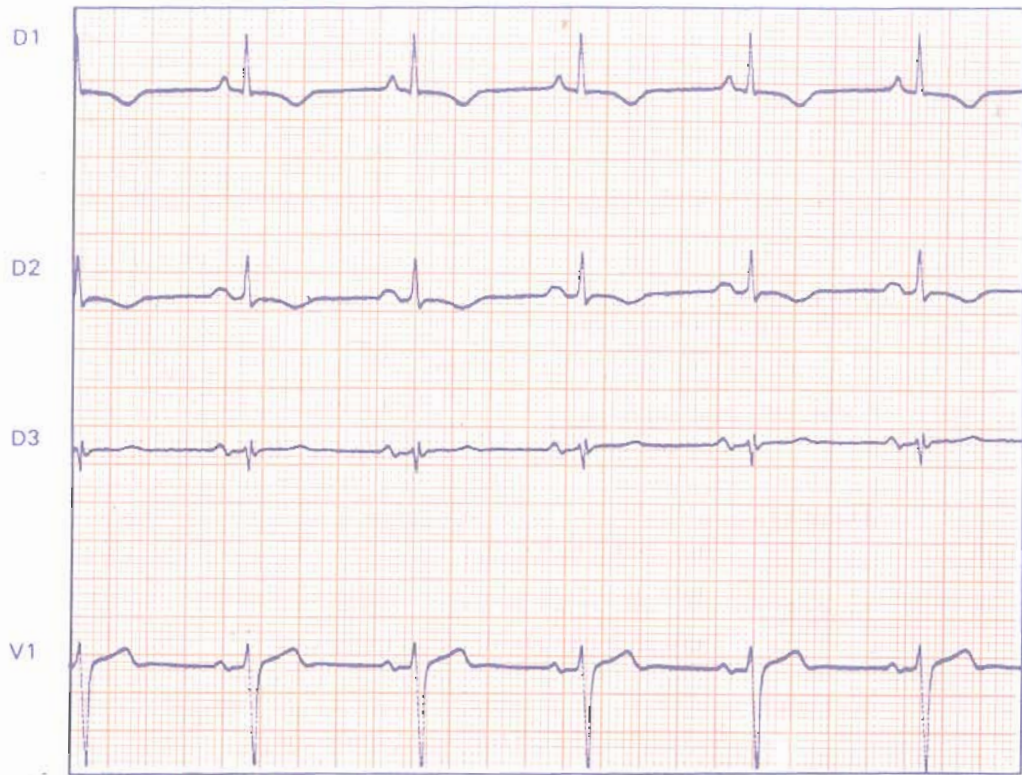
- 1- Làm thế nào để xác định được trục của sóng T nằm ở khoảng  $-150^\circ$  đến  $-180^\circ$  ?
- 2- Các dấu hiệu của điện tâm đồ này có phải là hình ảnh nhồi máu cơ tim dưới nội tâm mạc ?
- 3- Các dấu hiệu của điện tâm đồ này có thể là hình ảnh của viêm màng ngoài tim ?

**Tình trạng lâm sàng :**

- Đau ngực với nghi ngờ nhồi máu cơ tim sau giờ thứ 10.



THƯ VIỆN  
HUBT



N° 46

P. S. 51 tuổi.



Điện tâm đồ số : 47.

Tuổi : 52 tuổi.

**Nhịp :** nhịp xoang đều, 82 chu kỳ/phút.

**Sóng P :**

- Biên độ : 1,5mm.
- Thời gian : 0,08".

**Chuyển đạo ngoại biên :**

- Trục điện học : khoảng  $+60^{\circ}$ .
- Hình thái : không có gì đặc biệt.

**Chuyển đạo trước tim :**

- Đặc điểm : sóng hai pha ở  $V_1$ ; sóng dương từ  $V_2$  đến  $V_6$ .
- Hình thái học : sóng hai đỉnh từ  $V_2$  đến  $V_6$ .

**Dẫn truyền nhĩ - thất :**

- Thời gian : 0,14".

**Phức bộ QRS :**

**Chuyển đạo ngoại biên :**

- Biên độ : điện thế lớn (chỉ số Goldman dương ở aVL).
- Thời gian : 0,08".
- Trục điện học : giữa  $-30^{\circ}$  và  $-60^{\circ}$ .
- Hình thái : sóng Q sâu ở  $D_1$  và aVL; có móc ở  $D_3$  và aVF.

**Chuyển đạo trước tim :**

- Biên độ : sóng S có điện thế lớn ở  $V_2, V_3$ .
- Hình thái : sóng r giảm điện thế dần từ  $V_1$  đến  $V_4$ ; sóng Q rộng và sâu ở  $V_5$ ; sóng Q sâu ở  $V_6$ .
- Vùng chuyển tiếp : giữa  $V_4 - V_5$ .

**Đoạn ST :**

**Mức độ chênh và đặc điểm :**

- Chênh xuống nhẹ ở  $D_2, D_3, aVF$ ;

- Chênh lên ở aVL; chênh lên kiểu dốc lên từ  $V_1$  đến  $V_4$ .

**Sóng T :**

**Chuyển đạo ngoại biên :**

- Trục điện học : khoảng  $+120^{\circ}$ .
- Hình thái : sóng âm và đối xứng ở  $D_1$  và aVL.

**Chuyển đạo trước tim :**

- Đặc điểm : sóng âm từ  $V_4$  đến  $V_6$ ; đối xứng ở  $V_5$ .

**Đoạn QT :**

- Thời gian : 0,36".

**Sóng U :**

- Thấy rõ ở các chuyển đạo trước tim.

**Kết luận :**

- Seo nhồi máu cơ tim vùng trước rộng.
- Tổn thương cơ tim dưới thượng tâm mạc vùng trước-vách và vùng trước (có thể có hình thành tim).
- Dây thất trái.
- Bloc phân nhánh trước trái.

**Câu hỏi :**

- 1- Dựa trên đặc điểm nào để chẩn đoán dây thất trái ?
- 2- Dựa vào dấu hiệu nào để chẩn đoán bloc phân nhánh trước trái ?
- 3- Hình ảnh sóng T ở  $V_5$  có ý nghĩa gì ?
- 4- Làm thế nào để có thể giải thích được hình ảnh sóng T ở  $V_6$  ?

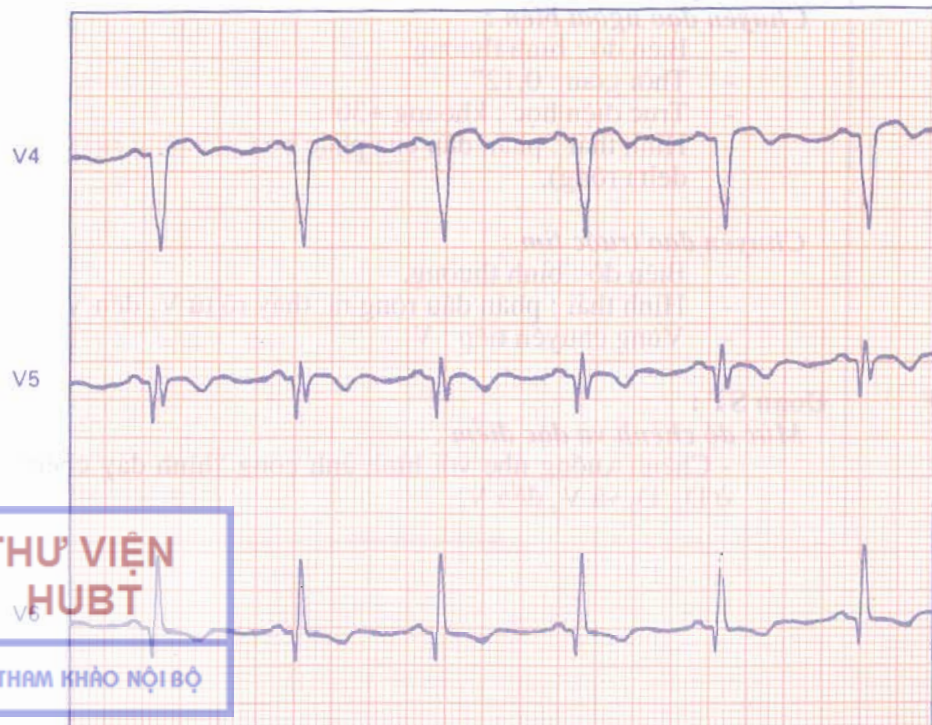
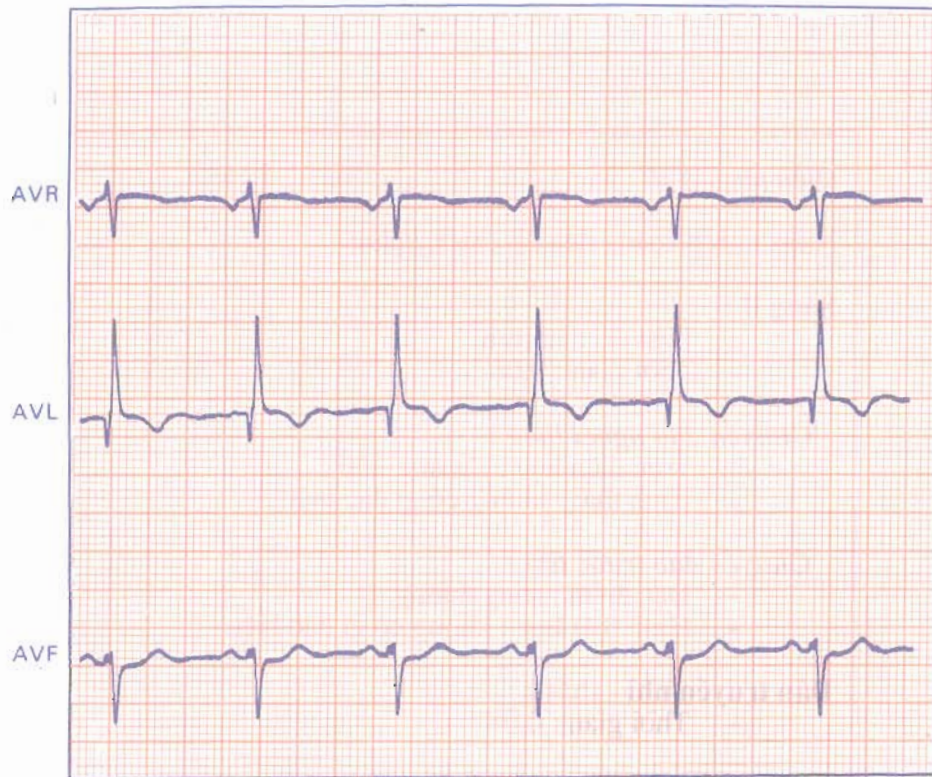
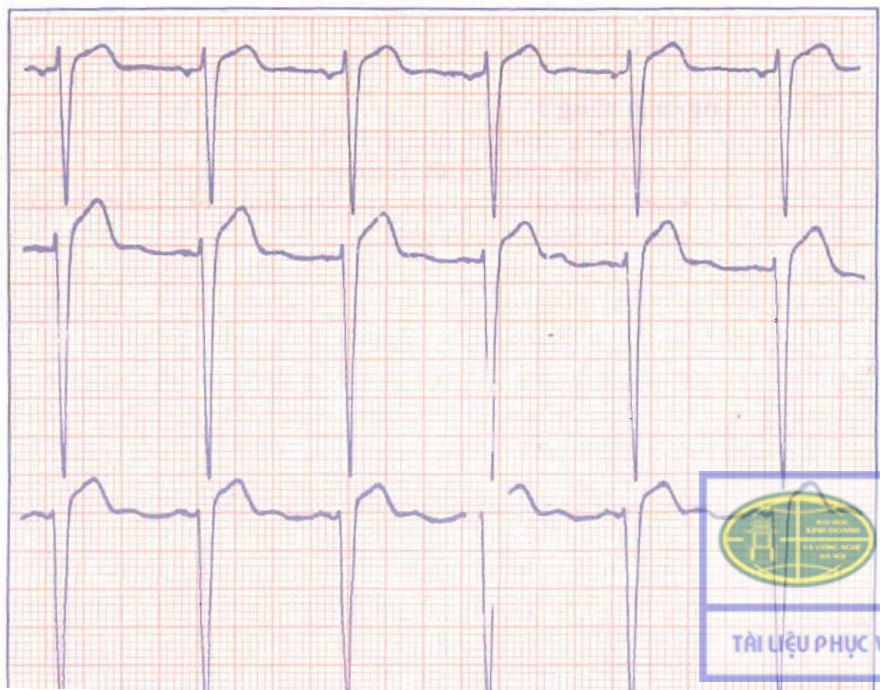
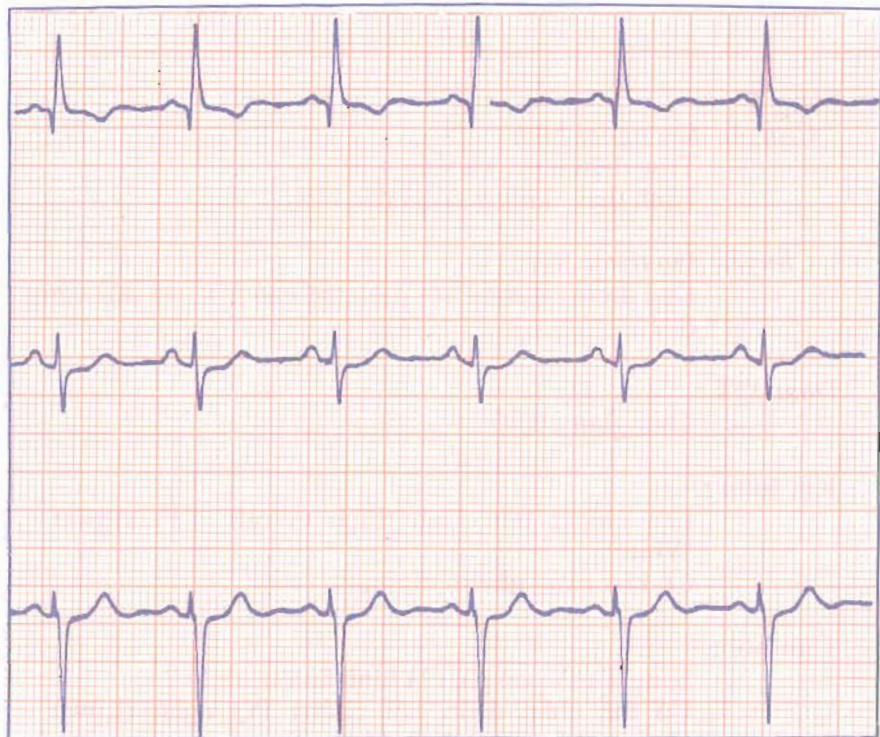
**Tình trạng lâm sàng :**

- Tiền sử bị nhồi máu cơ tim.
- Tăng huyết áp.
- Đau thắt ngực khi gắng sức.



THƯ VIỆN  
HUBT

Nº 47 - L. Y. 52 tuổi.



THƯ VIỆN  
HUBT

TÀI LIỆU PHỤC VỤ THAM KHẢO NỘI BỘ

Điện tâm đồ số : 48.

Tuổi : 28 tuổi.

**Nhịp :** nhịp xoang đều 68 chu kỳ/phút.

**Sóng P :**

- Biên độ : 1,5mm.
- Thời gian : 0,08".

**Chuyển đạo ngoài biên :**

- Trục điện học : khoảng  $+60^\circ$ .
- Hình thái : không có gì đặc biệt.

**Chuyển đạo trước tim :**

- Đặc điểm : sóng dương.
- Hình thái học : không có gì đặc biệt.

**Dẫn truyền nhĩ - thất :**

- Thời gian : 0,08".

**Phức bộ QRS :**

**Chuyển đạo ngoài biên :**

- Biên độ : bình thường.
- Thời gian : 0,12".
- Trục điện học : khoảng  $+30^\circ$ .
- Hình thái : phân đầu của phức bộ QRS rộng ra (sóng delta rộng).

**Chuyển đạo trước tim :**

- Biên độ : bình thường.
- Hình thái : phân đầu rộng ra, thấy rõ từ  $V_2$  đến  $V_6$ .
- Vùng chuyển tiếp :  $V_3$ .

**Đoạn ST :**

**Mức độ chênh và đặc điểm :**

- Chênh xuống nhẹ với hình ảnh cong "hình đáy chén" ở  $D_1$ ,  $D_2$  và  $V_4$  đến  $V_6$ .

**Sóng T :**

**Chuyển đạo ngoài biên :**

- Trục điện học : khoảng  $+30^\circ$ .
- Hình thái : không có gì đặc biệt.

**Chuyển đạo trước tim :**

- Đặc điểm : dương với điện thế cao ở  $V_2$  và đối xứng ở  $V_3$ .

**Đoạn QT :**

- Thời gian : 0,40".

**Kết luận :**

- Hội chứng tiền kích thích (Wolff - Parkinson - White).
- Có khả năng nhiễm digitalis.

**Câu hỏi :**

- 1- Sóng T ở  $V_3$  có phải là hình ảnh bệnh lý ?
- 2- Có thể chẩn đoán hội chứng PQ ngắn (Lown - Ganong - Levine) được không ?
- 3- Làm thế nào để xác định được trục điện học của phức bộ QRS khoảng  $+30^\circ$  ?

**Tình trạng lâm sàng :**

- Có những cơn tim nhanh kịch phát.
- Khám lâm sàng bình thường.
- Điện tâm đồ được ghi sau khi dùng Digitalis do có cơn tim nhanh kịch phát.

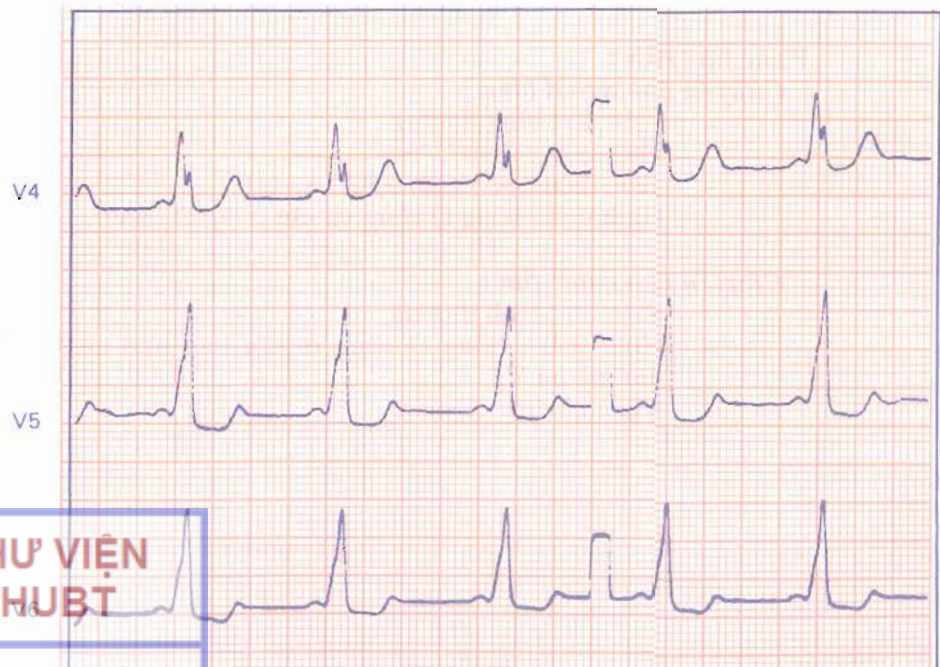
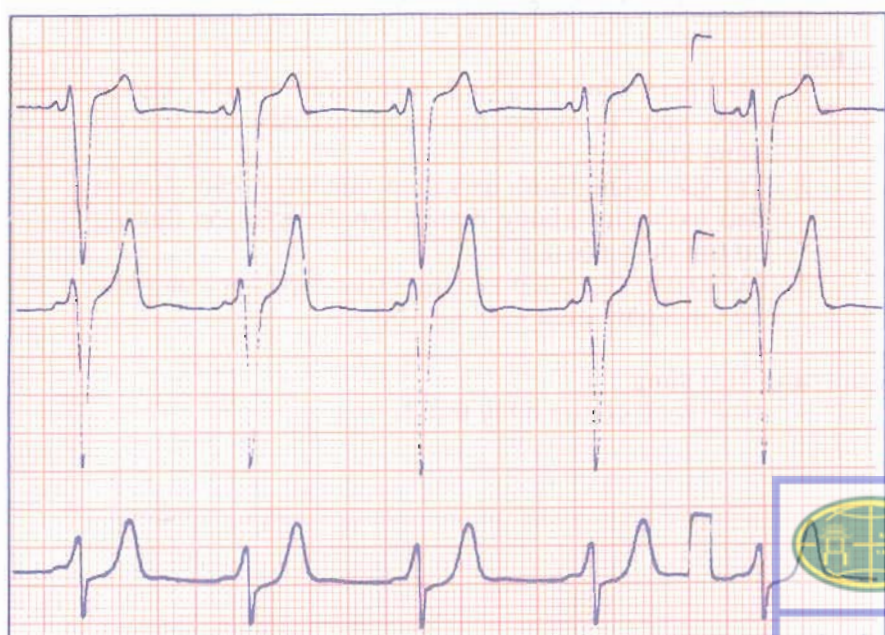
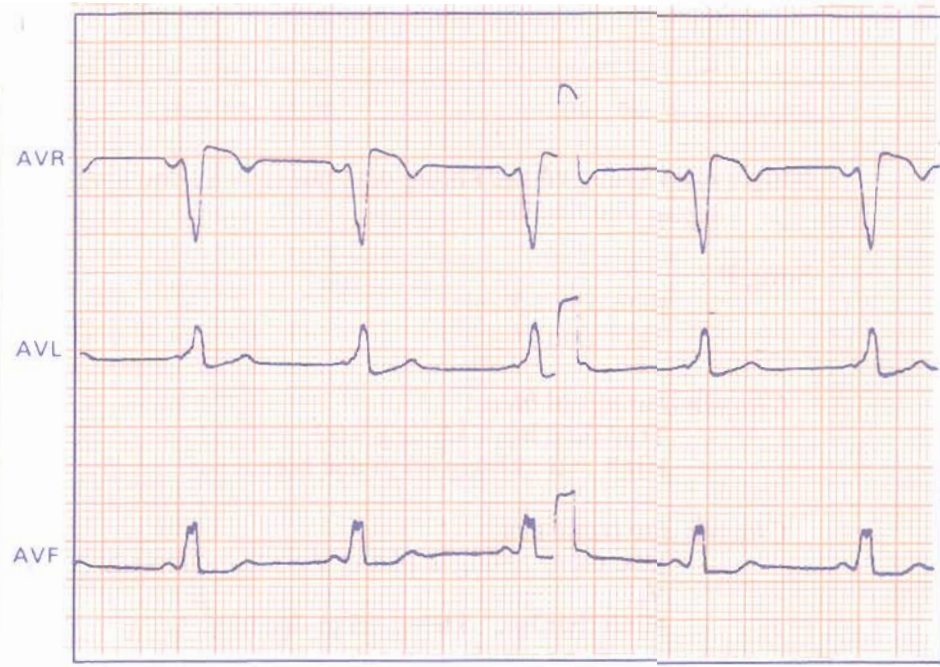
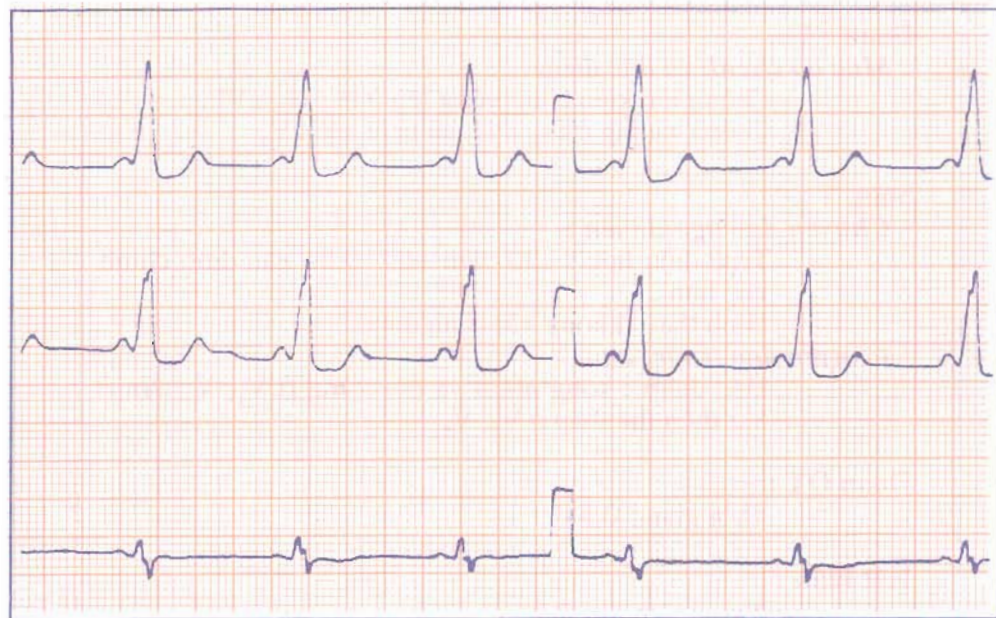


THƯ VIỆN  
HUBT

102

TÀI LIỆU PHỤC VỤ THAM KHẢO NỘI BỘ

18 - D. C. 28 tuổi.



 **THƯ VIỆN HUBT**  
TÀI LIỆU PHỤC VỤ THAM KHẢO NỘI BỘ

Điện tâm đồ số : 49

Tuổi : 68 tuổi.

**Nhịp** : nhịp xoang có lúc không đều, tần số = 80 chu kỳ/phút, ngoại tâm thu thất.

**Sóng P :**

- Biên độ : 1,5 mm.
- Thời gian : 0,10".

**Chuyển đạo ngoại biên :**

- Trục điện học : khoảng  $+60^\circ$ .
- Hình thái : không có gì đặc biệt.

**Chuyển đạo trước tim :**

- Đặc điểm : sóng 2 pha ở  $V_1$ ; sóng dương từ  $V_2$  đến  $V_6$ .
- Hình thái học : không có gì đặc biệt.

**Dẫn truyền nhĩ - thất :**

- Thời gian : 0,18".

**Phức bộ QRS :**

**Chuyển đạo ngoại biên :**

- Biên độ : bình thường.
- Thời gian : 0,10".
- Trục điện học : giữa  $+30^\circ$  và  $+60^\circ$ .
- Hình thái : sóng Q rộng và sâu ở  $D_2, D_3, aVF$ .

**Chuyển đạo trước tim :**

- Biên độ : bình thường.
- Hình thái : Sóng Q rộng ở giới hạn trên của bình thường tại  $V_6$ .
- Vùng chuyển tiếp :  $V_3$ .

**Đoạn ST :**

**Mức độ chênh và đặc điểm :**

- Chênh lên kiểu cong vồng lên ở  $D_2, D_3, aVF$ .
- Chênh xuống ở  $D_1, aVL$  và từ  $V_1$  đến  $V_4$ .

**Sóng T :**

**Chuyển đạo ngoại biên :**

- Trục điện học :  $+30^\circ$  đến  $+60^\circ$  (khó xác định chính xác hơn).
- Hình thái : không xác định được.

**Chuyển đạo trước tim :**

- Đặc điểm : sóng nhọn và đối xứng ở  $V_2, V_3$ ; âm ở  $V_6$ ; điện thế thấp ở  $V_5, V_6$ .

**Đoạn QT :**

- Thời gian : 0,34".

**Kết luận :**

- Ngoại tâm thu thất
- Nhồi máu cơ tim cấp vùng thành dưới có xu hướng lan rộng sang vùng trước-bên.

**Câu hỏi :**

- 1- Thời gian sóng P và hình thái của nó trên  $V_1$  không được xem là những dấu hiệu của dây nhĩ trái có đúng không ?
- 2- Tại sao những hình ảnh điện tâm đồ ở các chuyển đạo trước tim không được chẩn đoán là tổn thương cơ tim dưới nội tâm mạc ?
- 3- Cơ sở nào cho phép xác định trục điện học của phức bộ QRS nằm giữa  $+30^\circ$  và  $+60^\circ$  ?

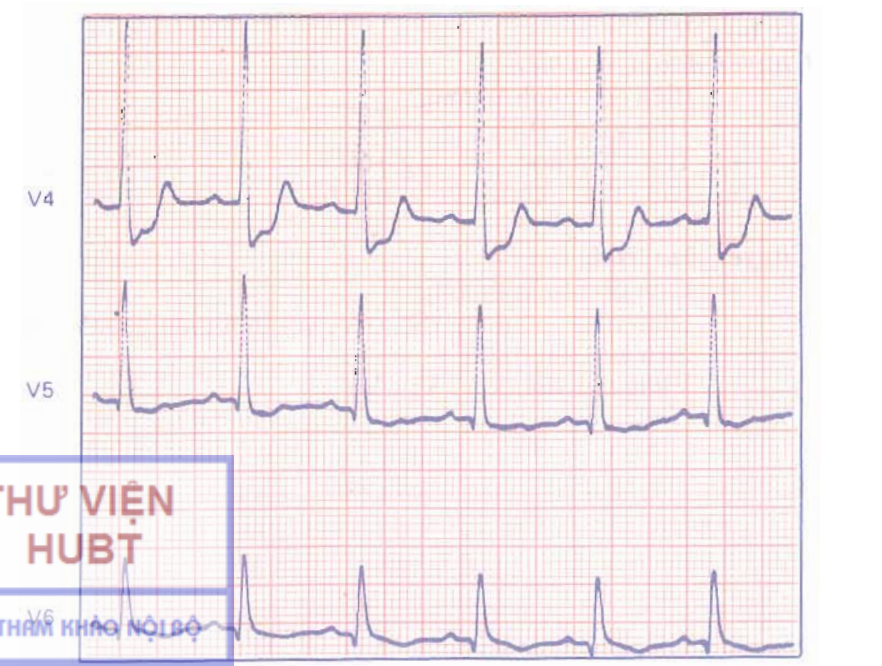
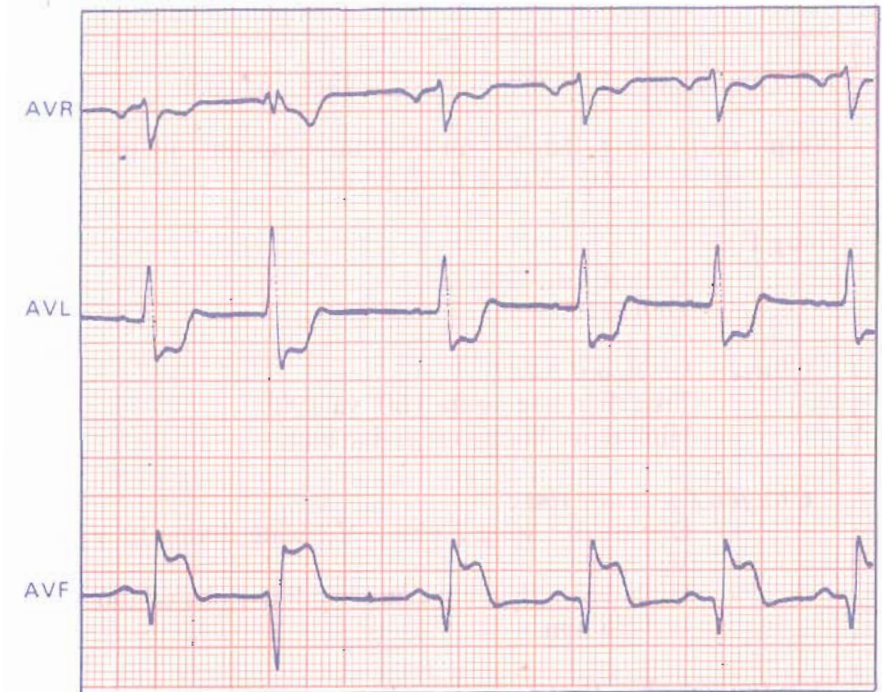
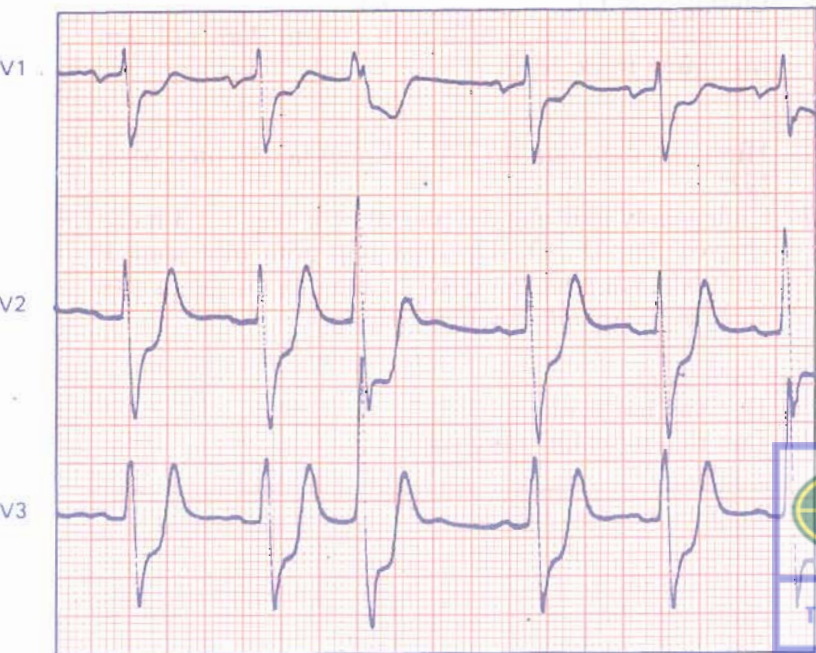
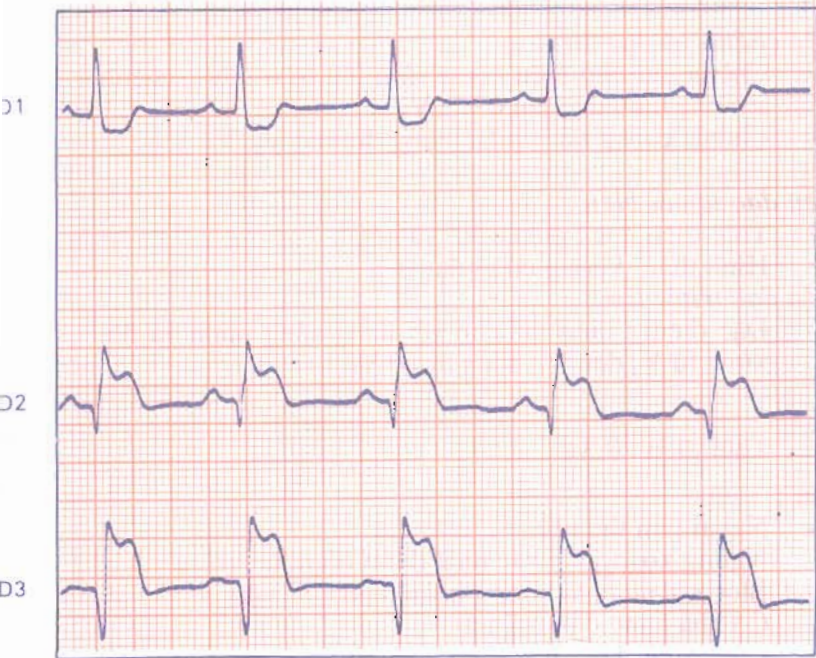
**Tình trạng lâm sàng :**

- Nhồi máu cơ tim ngày thứ 2.



THƯ VIỆN  
HUBT

№ 49 - V. G. 68 tuổi.



 **THƯ VIỆN HUBT**  
TÀI LIỆU PHỤC VỤ THAM KHẢO NỘI BỘ



Điện tâm đồ số : 50.

Tuổi : 61 tuổi.

**Nhịp :** nhịp xoang đều, 78 chu kỳ/phút; ngoại tâm thu nhĩ; ngừng xoang và nhịp thoát bộ nối.

**Sóng P :**

- Biên độ : 2,5mm.
- Thời gian : 0,12".

**Chuyển đạo ngoại biên :**

- Trục điện học : giữa  $+60^{\circ}$  và  $+90^{\circ}$ .
- Hình thái : không có gì đặc biệt.

**Chuyển đạo trước tim :**

- Đặc điểm : sóng 2 pha ở  $V_1$ ; sóng dương từ  $V_2$  đến  $V_6$ .
- Hình thái : phần âm của sóng P hai pha có thời gian kéo dài hơn.

**Dẫn truyền nhĩ - thất :**

- Thời gian : 0,16".

**Phức bộ QRS :**

**Chuyển đạo ngoại biên :**

- Biên độ : bình thường.
- Thời gian : 0,10".
- Trục điện học : khoảng  $+60^{\circ}$ .
- Hình thái : không có gì đặc biệt.

**Chuyển đạo trước tim :-**

- Biên độ : bình thường.
- Hình thái : có dạng  $rSr'$  ở  $V_1$  với thời gian nhánh nội điện kéo dài (0,06").
- Vùng chuyển tiếp :  $V_4 - V_5$ .

**Đoạn ST :**

**Mức độ chênh và đặc điểm :**

- Chênh lên nhẹ kiểu cong vòm lên trên ở  $V_1$ ; chênh lên nhẹ kiểu dốc lên ở  $V_2, V_3$ ;
- Chênh xuống rất ít kiểu thẳng đuồn ở  $V_5, V_6$ .

**Sóng T :**

**Chuyển đạo ngoại biên :**

- Trục điện học : giữa  $+30^{\circ}$  và  $+60^{\circ}$ .
- Hình thái : không có gì đặc biệt.

**Chuyển đạo trước tim :**

- Đặc điểm : điện thế cao với dạng sóng nhọn và đối xứng từ  $V_3$  đến  $V_5$ ; sóng âm ở  $V_1$ .

**Đoạn QT :**

- Thời gian : 0,34".

**Kết luận :**

- Ngoại tâm thu nhĩ.
- Ngừng xoang với các nhát thoát bộ nối.
- Bloc nhánh phải không hoàn toàn.
- Có khả năng dây nhĩ trái.
- Có nhiều khả năng có tổn thương cơ tim dưới thượng tâm mạc vùng trước vách.
- Có nhiều khả năng thiếu máu cơ tim dưới nội tâm mạc vùng trước bên.

**Câu hỏi :**

- 1- Hình ảnh điện tâm đồ ở  $V_3$  có phải là dấu hiệu bệnh lý?
- 2- Chúng ta lý giải như thế nào về nhát bóp thứ 3 ở các chuyển đạo  $D_1, D_2, D_3$ ; nhát bóp gồm một sóng P dính liền với phức bộ QRS ? Liệu đây có thể là một phức bộ có nguồn gốc từ bộ nối ?

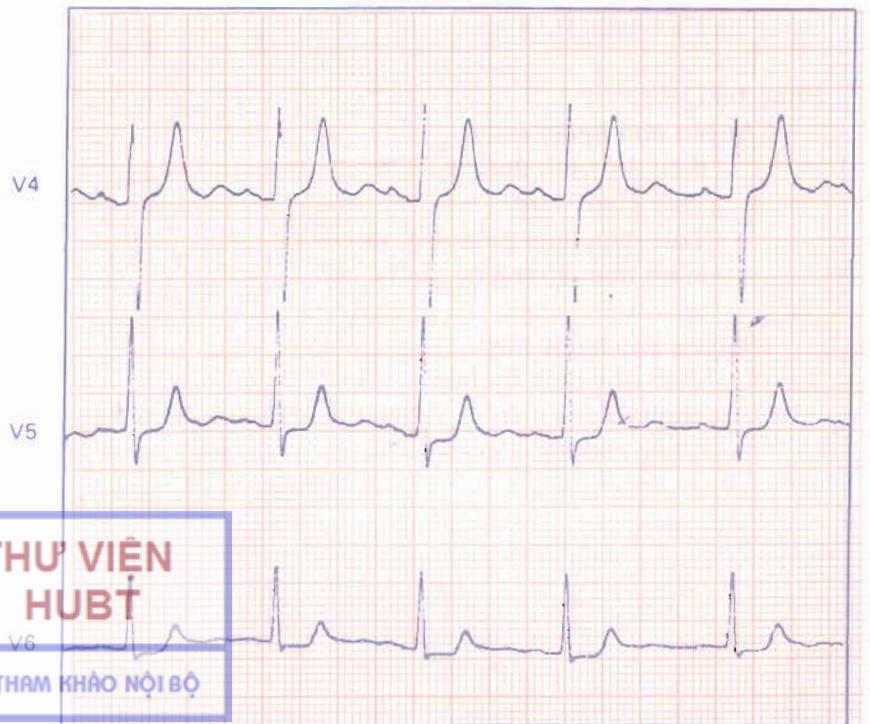
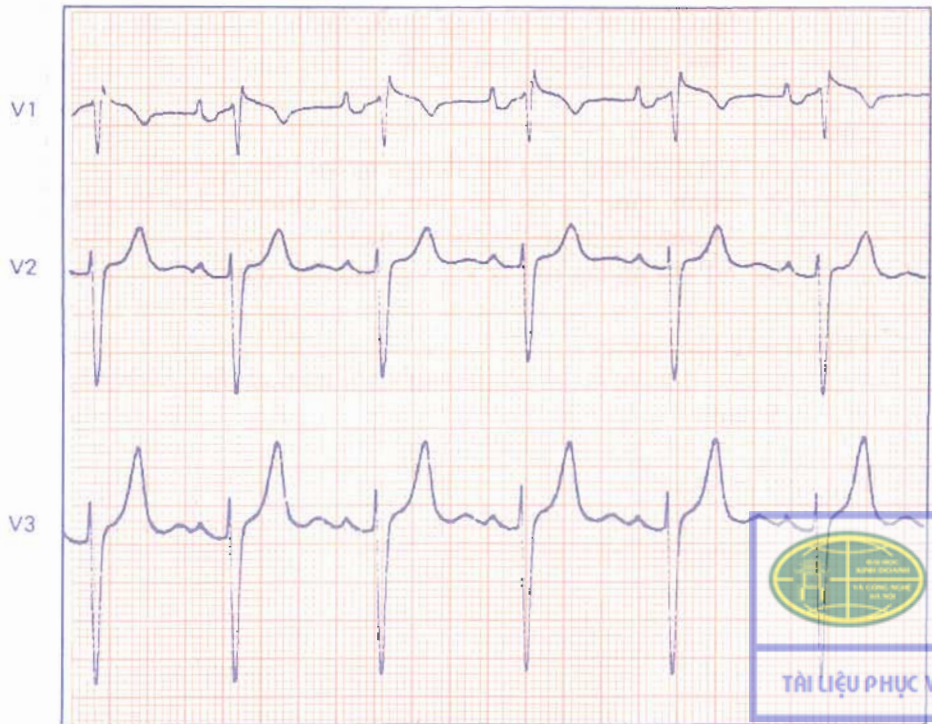
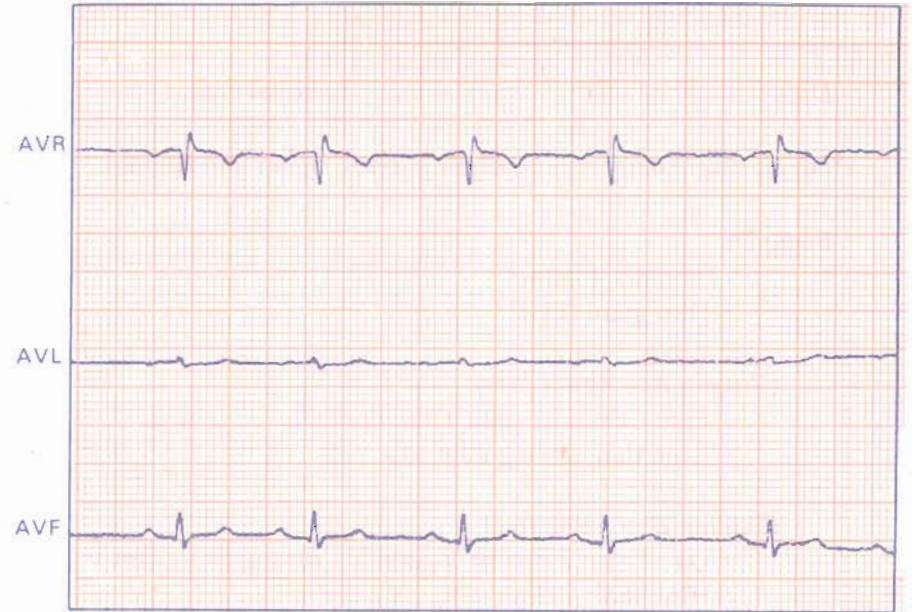
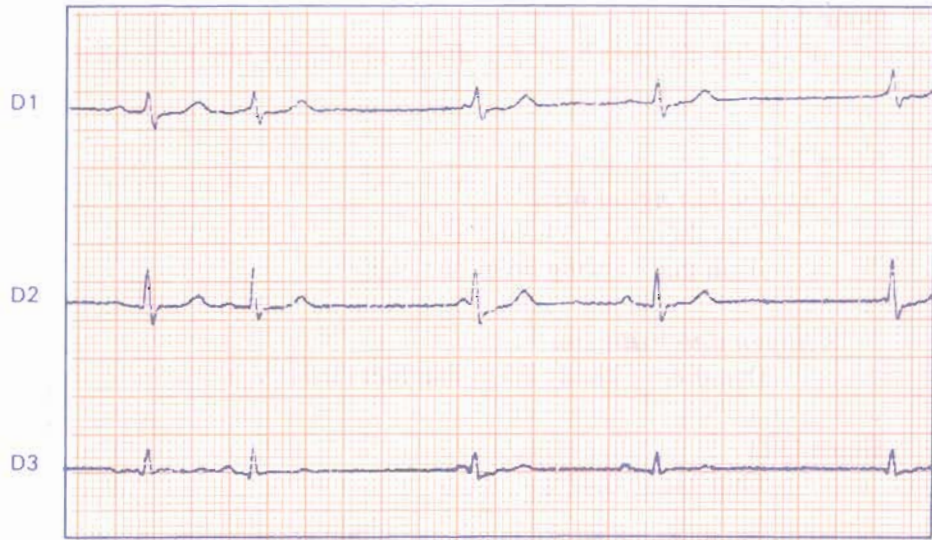
**Tình trạng lâm sàng :**

- Hẹp van hai lá nhẹ.
- Đau thắt ngực khi gắng sức.



THƯ VIỆN  
HUBT

Nº 50 - F. E. 61 tuổi.



THƯ VIỆN  
HUBT

TÀI LIỆU PHỤC VỤ THAM KHẢO NỘI BỘ

Điện tâm đồ số : 51

Tuổi: 64 tuổi.

**Nhịp:** nhịp xoang đều 60 chu kỳ/ phút, ngoại tâm thu nhĩ.

**Sóng P:**

- Biên độ: 1 mm.
- Thời gian: 0,10".

**Chuyển đạo ngoại biên:**

- Trục điện học: giữa  $+60^\circ$  và  $+90^\circ$ .
- Hình thái: không có gì đặc biệt .

**Chuyển đạo trước tim:**

- Đặc điểm: 2 pha từ  $V_1$  đến  $V_3$ , dương từ  $V_4$  đến  $V_6$ .
- Hình thái: 2 đỉnh ở  $V_4$ ,  $V_5$ .

**Dẫn truyền nhĩ - thất:**

- Thời gian: 0,14".

**Phức bộ QRS:**

**Chuyển đạo ngoại biên:**

- Biên độ: bình thường.
- Thời gian: 0,08".
- Trục điện học: giữa  $-60^\circ$  và  $-90^\circ$ .
- Hình thái: không có gì đặc biệt.

**Chuyển đạo trước tim:**

- Biên độ : bình thường.
- Hình thái : Qs ở  $V_1$ ; r điện thế thấp từ  $V_2$  đến  $V_4$ .
- Vùng chuyển tiếp :  $V_4$  -  $V_5$ .

**Đoạn ST :**

- **Mức độ chênh và đặc điểm:** chênh lên nhẹ từ  $V_1$  đến  $V_3$ .

**Sóng T :**

**Chuyển đạo ngoại biên:**

- Trục điện học : khoảng  $+60^\circ$ .
- Hình thái : không có gì đặc biệt.

**Chuyển đạo trước tim:**

- Đặc điểm : không có gì đặc biệt (âm ở  $V_1$ ).

**Đoạn QT:**

- Thời gian : 0,42".

**Kết luận:**

- Ngoại tâm thu nhĩ.
- Sẹo hoại tử cơ tim vùng trước vách.
- Bloc phân nhánh trái trước.

**Câu hỏi :**

1. Có dấu hiệu điện thế thấp ở ngoại biên không?
2. Hình dạng ngoại tâm thu ở các chuyển đạo  $V_1$ ,  $V_2$ ,  $V_3$  được giải thích như thế nào ?
3. ST chênh lên nhẹ ở  $V_1$ ,  $V_2$ ,  $V_3$  có ý nghĩa gì?

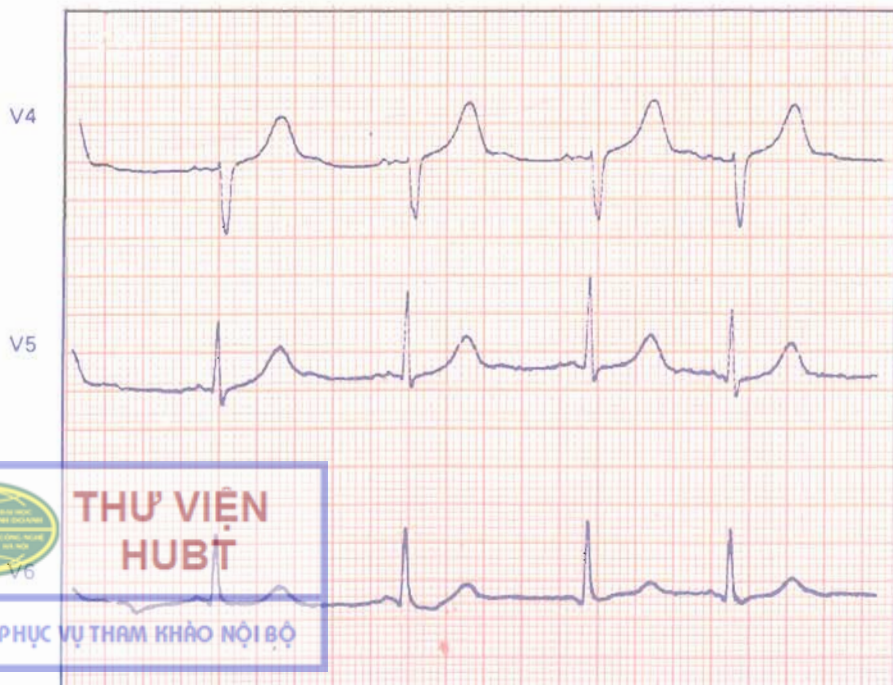
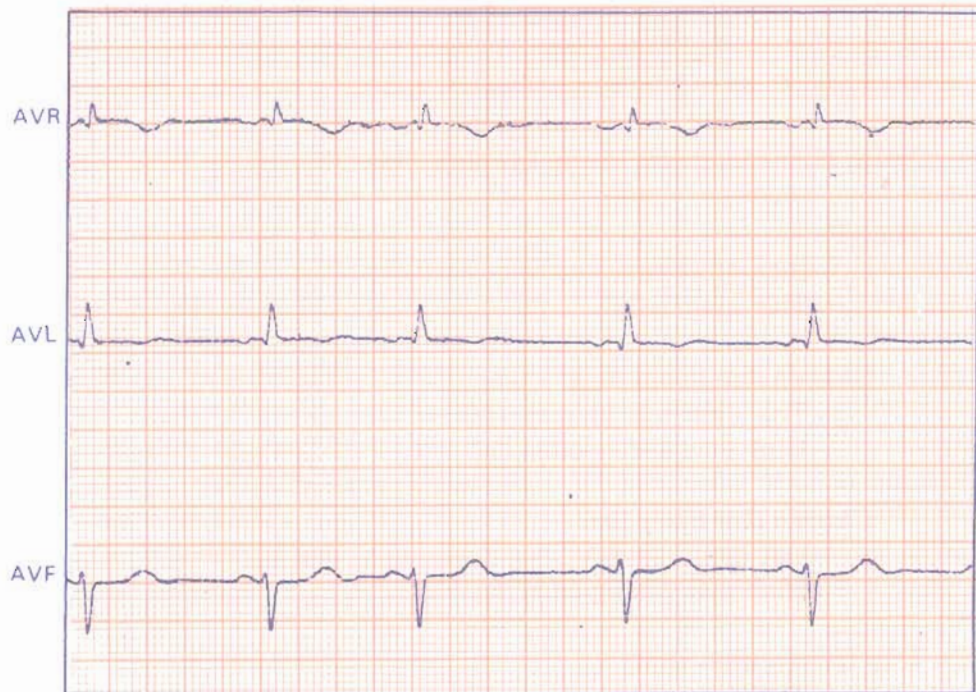
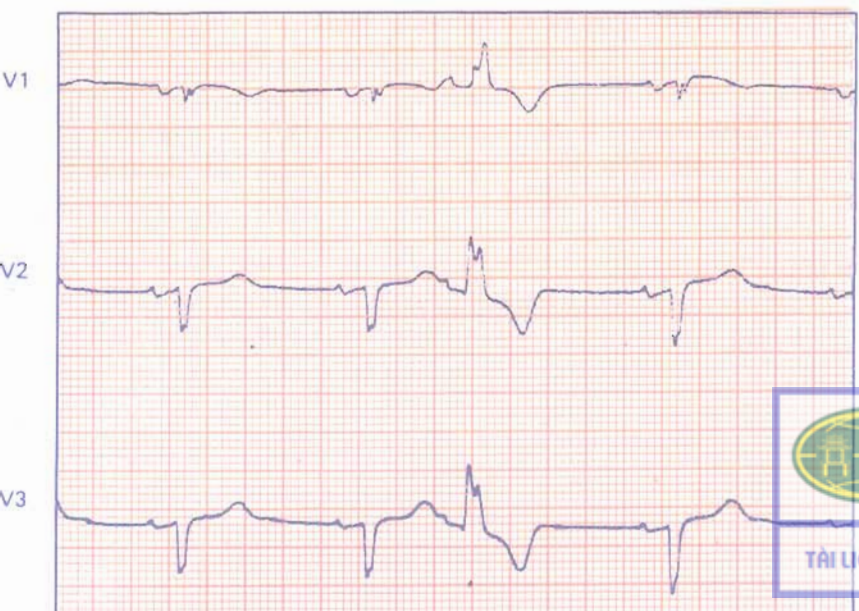
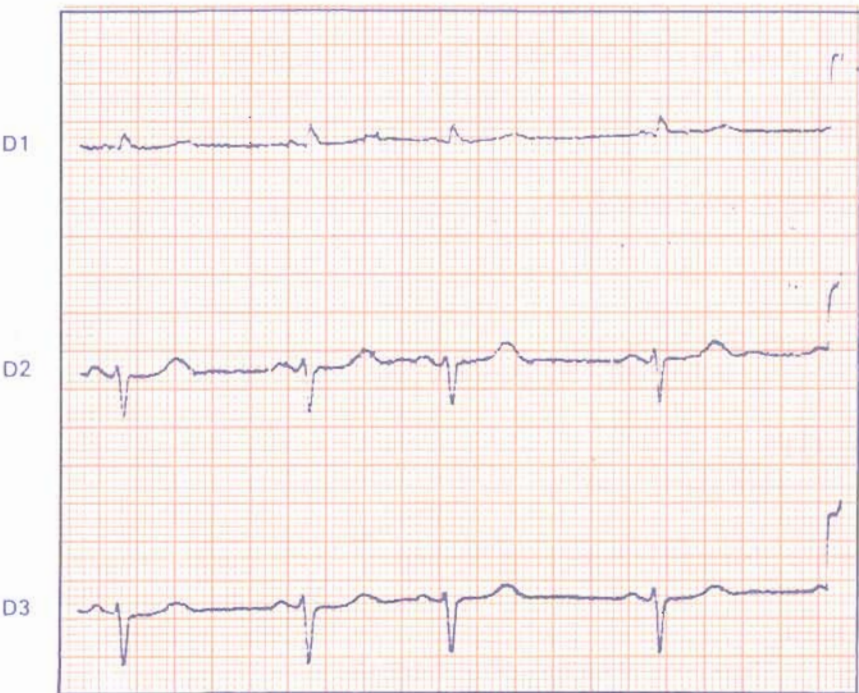
**Tình trạng lâm sàng:**

- Đau thắt ngực và có tiền sử nhồi máu cơ tim cách đây 5 năm.



THƯ VIỆN  
HUBT

N° 51 - G. T. 64 tuổi.



THƯ VIỆN  
HUBT

TÀI LIỆU PHỤC VỤ THAM KHẢO NỘI BỘ

Điện tâm đồ số : 52                      Tuổi: 71 tuổi.

**Nhịp:** nhịp xoang đều 75 chu kỳ/ phút.

**Sóng P:**

- Biên độ: 1 mm.
- Thời gian: 0,06".

**Chuyển đạo ngoại biên:**

- Trục điện học: khoảng +60°.
- Hình thái: không có gì đặc biệt.

**Chuyển đạo trước tim:**

- Đặc điểm: âm ở V<sub>1</sub>, V<sub>2</sub>; dương từ V<sub>4</sub> đến V<sub>6</sub>.
- Hình thái: không có gì đặc biệt.

**Dẫn truyền nhĩ - thất:**

- Thời gian: 0,12".

**Phức bộ QRS:**

**Chuyển đạo ngoại biên:**

- Biên độ: bình thường.
- Thời gian: 0,08".
- Trục điện học: giữa 0° và - 30°.
- Hình thái: sóng Q rộng ở D<sub>2</sub>; QS ở D<sub>3</sub>, aVF.

**Chuyển đạo trước tim:**

- Biên độ : bình thường.
- Hình thái : không có gì đặc biệt.
- Vùng chuyển tiếp : V<sub>3</sub> đến V<sub>4</sub>.

**Đoạn ST :**

- **Mức độ chênh và đặc điểm:** không có gì đặc biệt.

**Sóng T :**

**Chuyển đạo ngoại biên:**

- Trục điện học : khoảng - 30°.
- Hình thái : đẳng điện ở D<sub>2</sub>; âm ở D<sub>3</sub>, aVF.

**Chuyển đạo trước tim:**

- Đặc điểm : điện thế thấp ở V<sub>6</sub>.

**Đoạn QT:**

- Thời gian : 0,36".

**Sóng U :** có sóng U nhưng biên độ thấp.

**Kết luận:**

- Sẹo hoại tử cơ tim vùng thành dưới.
- Biến đổi tái cực vùng dưới và vùng bên (chắc là do thiếu máu cục bộ cơ tim vùng bên).

**Câu hỏi :**

1. Trục sóng T bình thường hay bệnh lý?
2. Tại sao biến đổi tái cực vùng bên được giải thích là do thiếu máu cục bộ cơ tim?

**Tình trạng lâm sàng:**

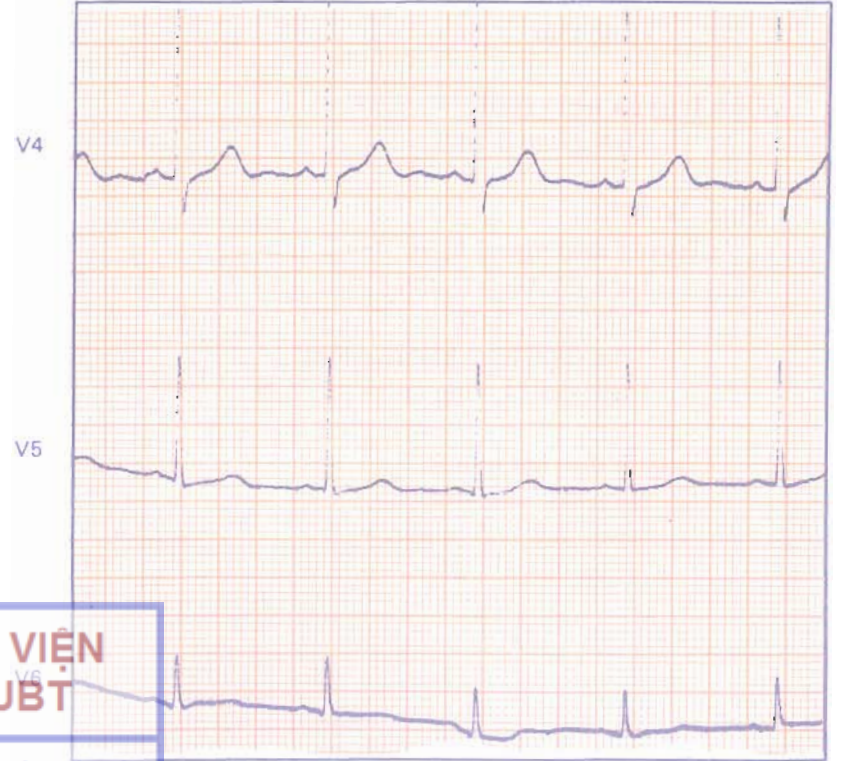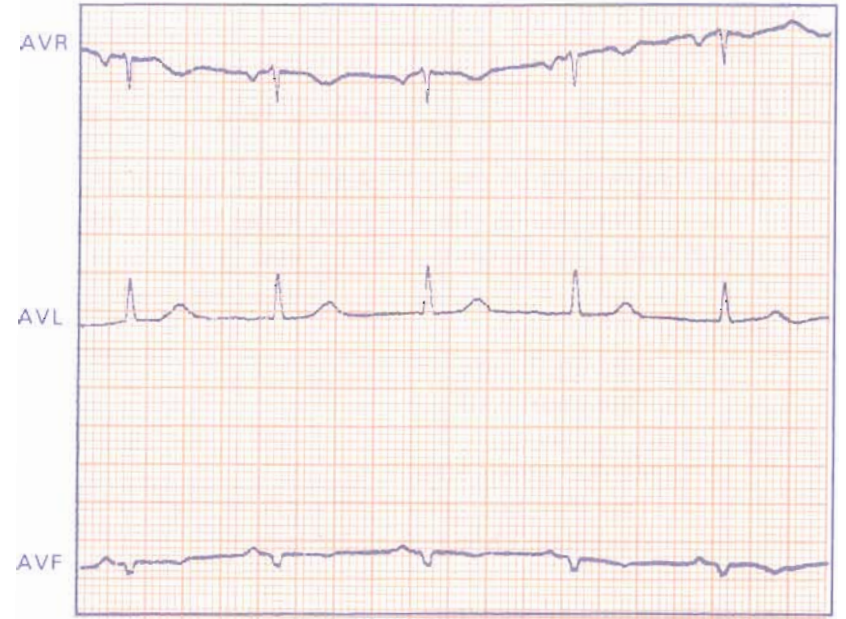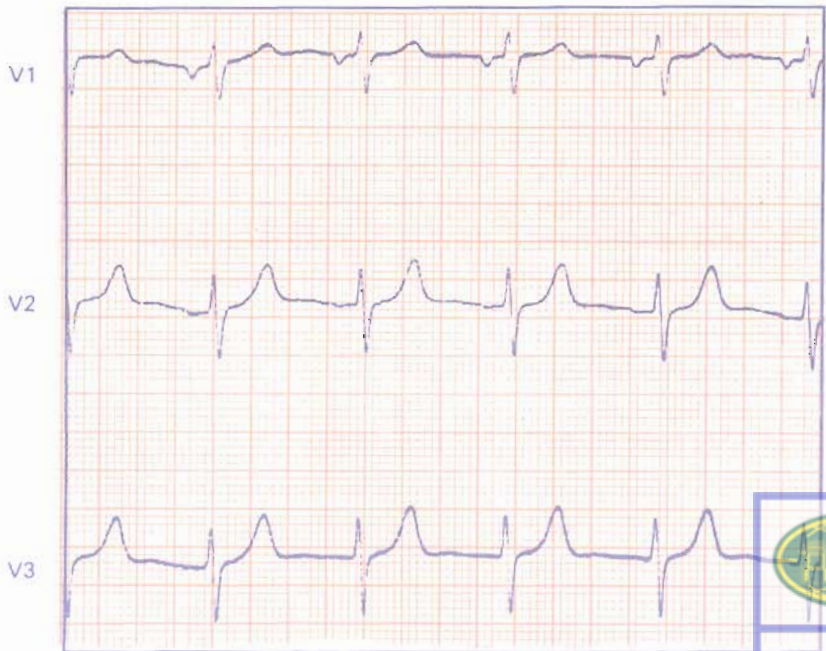
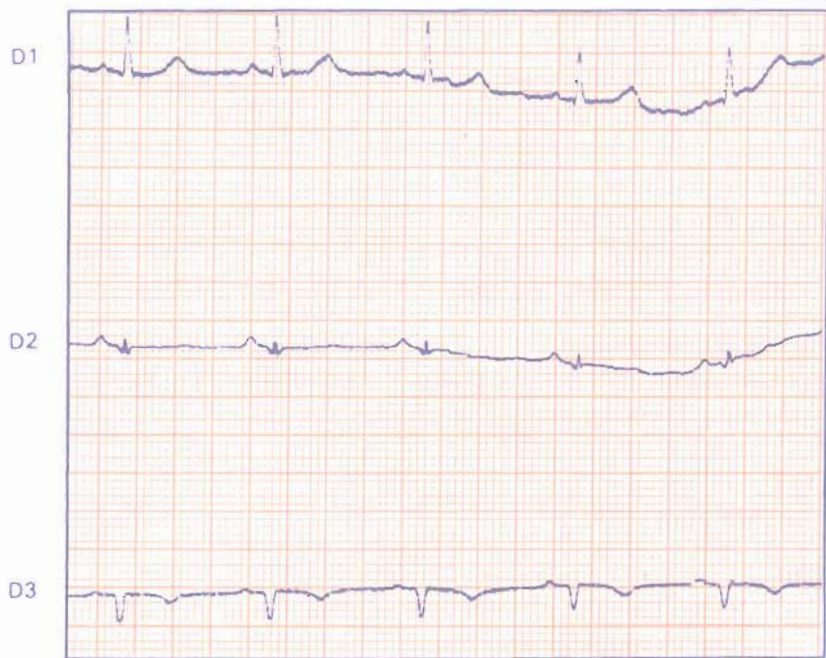- Đau thắt ngực và tiền sử bị nhồi máu cơ tim cách đây 1 năm.



THƯ VIỆN  
HUBT

TÀI LIỆU PHỤC VỤ THAM KHẢO NỘI BỘ

N° 52 - M. G. 71 tuổi.



 **THƯ VIỆN HUYẾT**  
TÀI LIỆU PHỤC VỤ THAM KHẢO NỘI BỘ

Điện tâm đồ số: 53

Tuổi: 53 tuổi.

**Nhịp:** nhịp xoang 75 chu kỳ/ phút, ngoại tâm thu nhĩ, có đoạn nhịp chậm đều 48 chu kỳ/ phút, ngoại tâm thu nhĩ nhịp đôi với sóng P của ngoại tâm thu bị bloc.

**Sóng P:**

- Biên độ: 1 mm.
- Thời gian: 0,10".

**Chuyển đạo ngoại biên:**

- Trục điện học: giữa  $0^{\circ}$  và  $+30^{\circ}$ .
- Hình thái: không có gì đặc biệt.

**Chuyển đạo trước tim:**

- Đặc điểm: 2 pha ở  $V_1, V_2$ ; dương từ  $V_3$  đến  $V_6$ .
- Hình thái: 2 đỉnh ở  $V_3$ .

**Dẫn truyền nhĩ - thất:**

- Thời gian: 0,14".

**Phức bộ QRS:**

**Chuyển đạo ngoại biên:**

- Biên độ: bình thường.
- Thời gian: 0,09".
- Trục điện học: khoảng  $+30^{\circ}$ .
- Hình thái: không có gì đặc biệt.

**Chuyển đạo trước tim:**

- Biên độ: bình thường.
- Hình thái: có móc ở  $V_1$ .
- Vùng chuyển tiếp:  $V_3$

**Đoạn ST:**

- **Mức độ chênh và đặc điểm:** chênh xuống nhẹ từ  $V_3$  đến  $V_6$ ; chênh xuống kiểu đi ngang từ  $V_4$  đến  $V_6$ .

**Sóng T:**

**Chuyển đạo ngoại biên:**

- Trục điện học: khoảng  $0^{\circ}$ .
- Hình thái: chông lên sóng P ở aVR, aVL, aVF.

**Chuyển đạo trước tim:**

- Đặc điểm: âm ở  $V_1$ , 2 pha ở  $V_3$ , khó thấy ở  $V_4, V_5, V_6$  (bị sóng P chông lên).

**Đoạn QT:**

- Thời gian: 0,38".

**Kết luận:**

- Ngoại tâm thu nhĩ với một số nhất ngoại tâm thu bị bloc và nhịp đôi từng lúc.
- Rối loạn tái cực vùng trước bên kiểu tổn thương cơ tim dưới nội tâm mạc.

**Câu hỏi:**

1. Mặc dù hình dạng khác nhau nhưng tại sao các ngoại tâm thu thấy ở  $D_1, D_2, D_3$  và ở aVR, aVL, aVF đều là ngoại tâm thu nhĩ?
2. Dựa trên cơ sở nào mà cho rằng các đoạn nhịp chậm ở đây là ngoại tâm thu nhĩ nhịp đôi bị bloc?

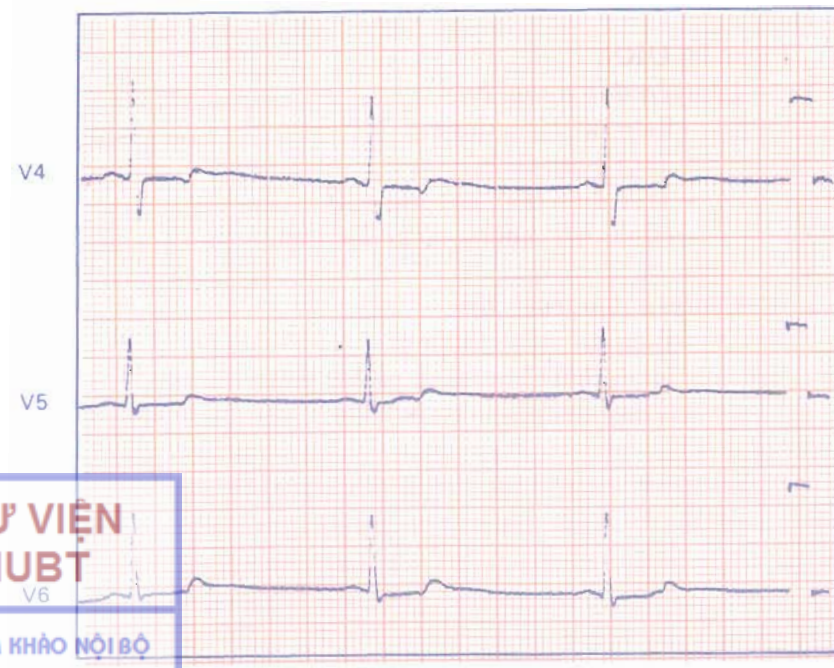
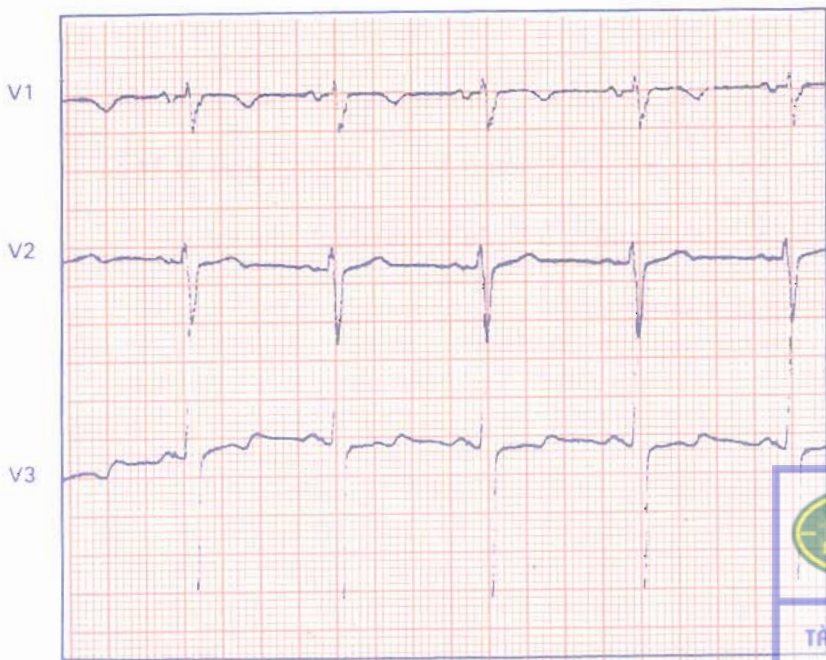
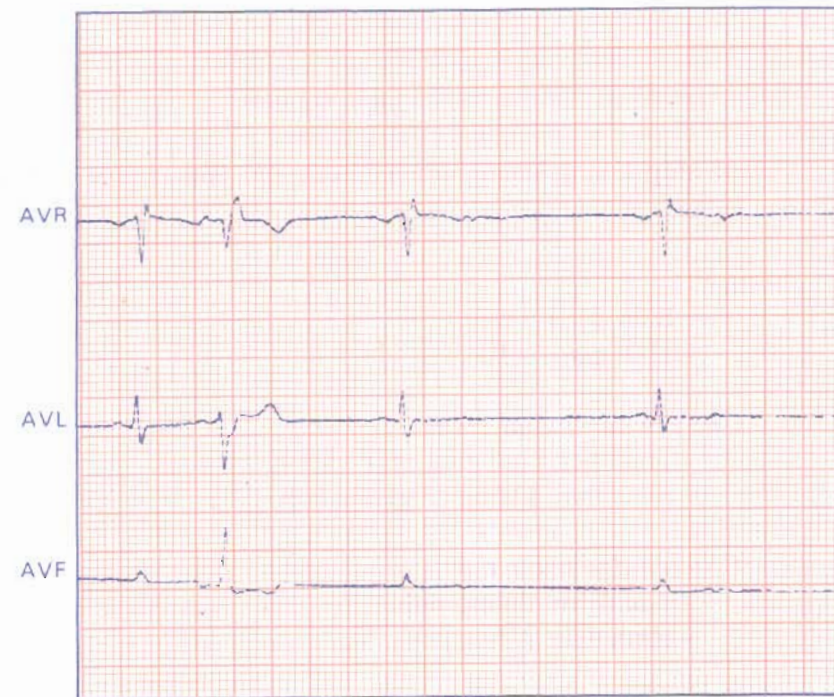
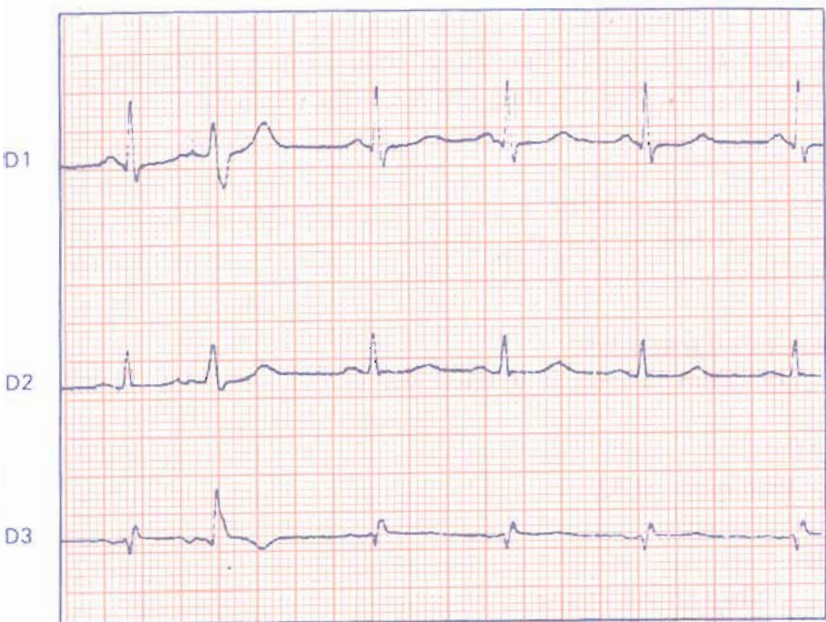
**Tình trạng lâm sàng:**

- Con đau thắt ngực gắng sức.
- Trống ngực.
- Con rung nhĩ kịch phát nhiều lần.



THƯ VIỆN  
HUBT

N° 53 - B. S. 53 tuổi.



THƯ VIỆN  
HUBT

V6

TÀI LIỆU PHỤC VỤ THAM KHẢO NỘI BỘ



Điện tâm đồ số : 54

Tuổi: 67 tuổi

**Nhịp:** nhịp xoang không đều 100 chu kỳ/ phút, ngoại tâm thu thất.

**Sóng P:**

- Biên độ: 1,5 mm.
- Thời gian: 0,10".

**Chuyển đạo ngoại biên:**

- Trục điện học: giữa  $+60^\circ$  và  $+90^\circ$ .
- Hình thái: không có gì đặc biệt.

**Chuyển đạo trước tim:**

- Đặc điểm: dương tính.
- Hình thái: 2 đỉnh ở  $V_2, V_4$ .

**Dẫn truyền nhĩ - thất:**

- Thời gian: 0,14".

**Phức bộ QRS:**

**Chuyển đạo ngoại biên:**

- Biên độ: bình thường.
- Thời gian: 0,08".
- Trục điện học: khoảng  $+30^\circ$ .
- Hình thái: không có gì đặc biệt.

**Chuyển đạo trước tim:**

- Biên độ : bình thường.
- Hình thái : không có gì đặc biệt.
- Vùng chuyển tiếp :  $V_3$  đến  $V_4$ .

**Đoạn ST :**

- **Mức độ chênh và đặc điểm:** chênh lên nhẹ kiểu dốc lên ở  $V_2, V_3$ ; chênh xuống nhẹ kiểu dốc lên ở  $V_5$ .

**Sóng T :**

**Chuyển đạo ngoại biên:**

- Trục điện học : khoảng  $+30^\circ$ .
- Hình thái : không có gì đặc biệt.

**Chuyển đạo trước tim:**

- Đặc điểm : không có gì đặc biệt.

**Đoạn QT:**

- Thời gian : 0,32".

**Kết luận:**

- Nhịp nhanh xoang.
- Ngoại tâm thu thất.
- Ngoài ra, điện tâm đồ bình thường.

**Câu hỏi :**

1. Làm thế nào để xác định trục sóng P nằm giữa  $+60^\circ$  và  $+90^\circ$ ?
2. Tại sao ST chênh lên ở  $V_2, V_3$  không phải là bệnh lý?
3. ST chênh xuống ở  $V_5$  được giải thích như thế nào ?

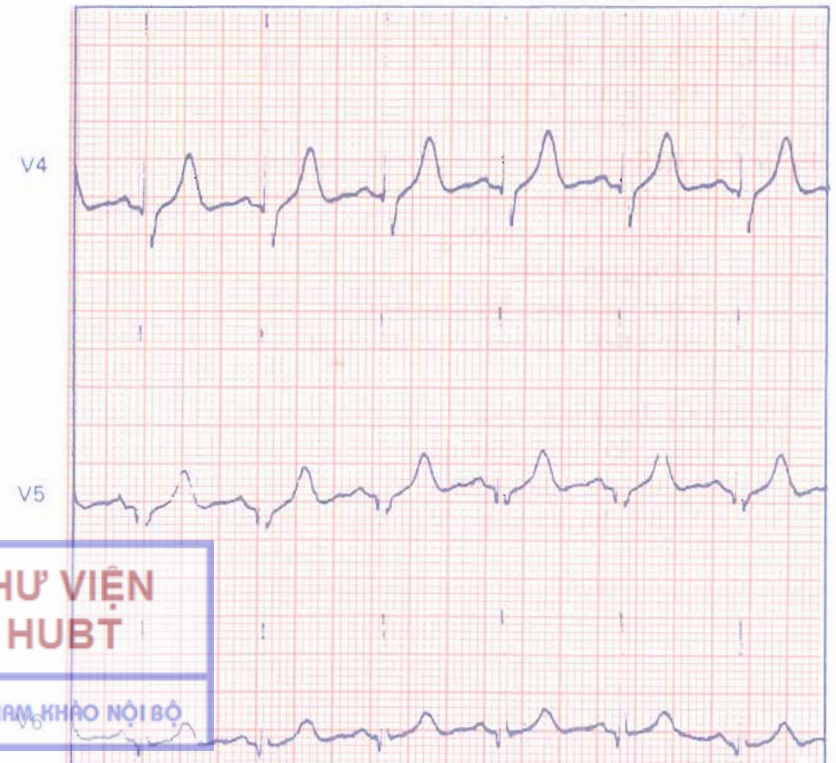
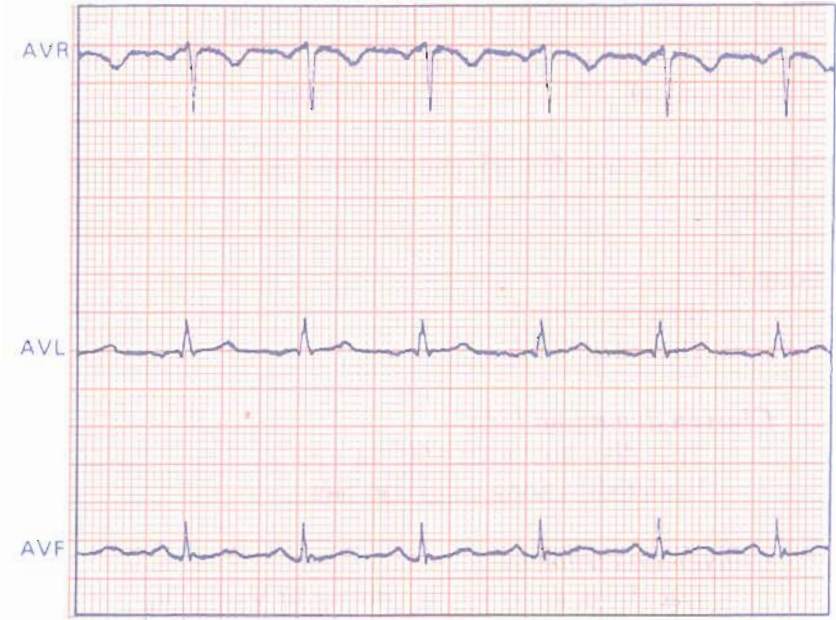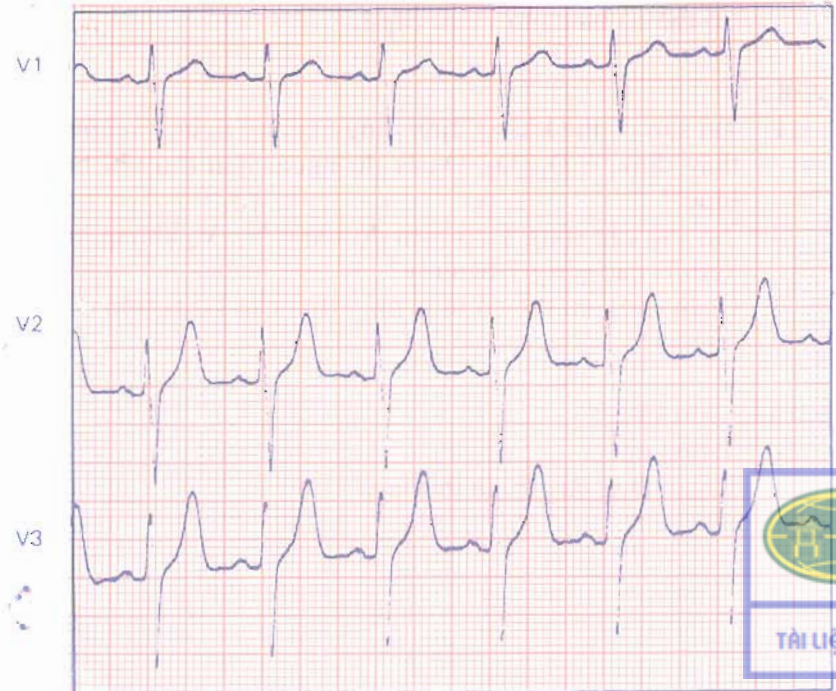
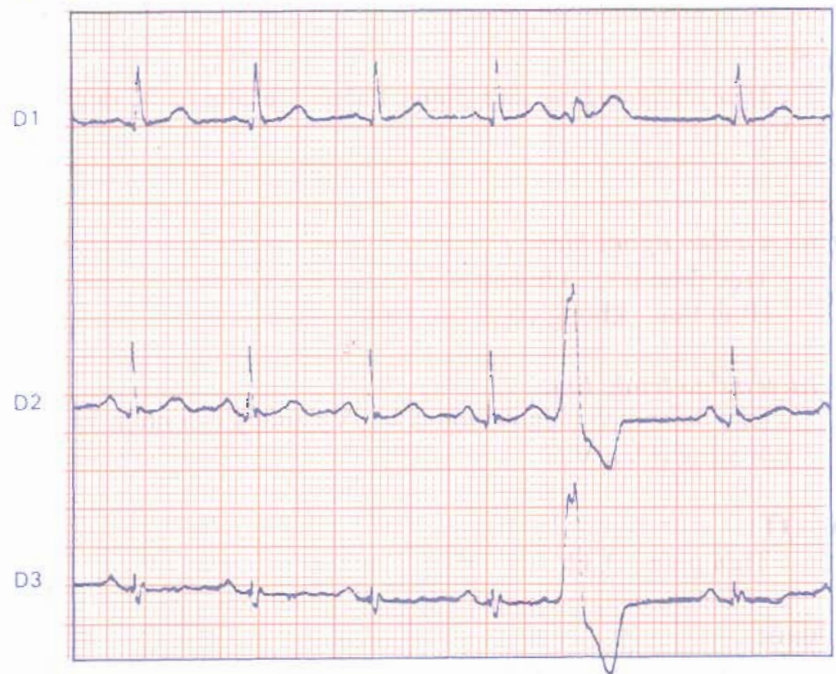
**Tình trạng lâm sàng:**

- Cường giáp mức độ vừa.



THƯ VIỆN  
HUBT

N<sup>o</sup> 54 - S. J. 67 tuổi.



 **THƯ VIỆN HUBT**  
TÀI LIỆU PHỤC VỤ THAM KHẢO NỘI BỘ

Điện tâm đồ số : 55

Tuổi: 65 tuổi.

**Nhịp:** nhịp xoang đều 85 chu kỳ/phút, ngoại tâm thu nhĩ bị bloc.

**Sóng P:**

- Biên độ: 2 mm.
- Thời gian: 0,08".

**Chuyển đạo ngoại biên:**

- Trục điện học: giữa  $+60^{\circ}$  và  $+90^{\circ}$ .
- Hình thái: không có gì đặc biệt.

**Chuyển đạo trước tim:**

- Đặc điểm: âm ở  $V_1, V_2$ ; dương từ  $V_3$  đến  $V_6$ .
- Hình thái: không có gì đặc biệt.

**Dẫn truyền nhĩ - thất:**

- Thời gian: 0,20".

**Phức bộ QRS:**

**Chuyển đạo ngoại biên:**

- Biên độ: bình thường.
- Thời gian: 0,08".
- Trục điện học: khoảng  $+60^{\circ}$ .
- Hình thái: không có gì đặc biệt.

**Chuyển đạo trước tim:**

- Biên độ : bình thường.
- Hình thái : dạng  $rS'$  ở  $V_1$ .
- Vùng chuyển tiếp :  $V_3 - V_4$ .

**Đoạn ST :**

- **Mức độ chênh và đặc điểm:** chênh lên nhẹ từ  $V_1$  đến  $V_3$ .

**Sóng T :**

**Chuyển đạo ngoại biên:**

- Trục điện học : khoảng  $+30^{\circ}$ .
- Hình thái : không có gì đặc biệt.

**Chuyển đạo trước tim:**

- Đặc điểm : có biên độ lớn ở  $V_3, V_4$ ; tương đối nhọn và đối xứng ở  $V_5, V_6$ .

**Đoạn QT:**

- Thời gian : 0,32".

**Kết luận:**

- Ngoại tâm thu nhĩ.
- Có thể có bloc nhĩ - thất cấp I.

**Câu hỏi :**

1. Tại sao có thể khẳng định rằng khoảng ngừng xoang thấy được ở  $D_1, D_2, D_3$ , là do ngoại tâm thu nhĩ bị bloc ?
2. Tại sao các sóng T có biên độ lớn ở  $V_3, V_4$  không bị xem là các sóng T bệnh lý?
3. Chẩn đoán có thể có bloc nhĩ - thất cấp I dựa trên cơ sở nào?

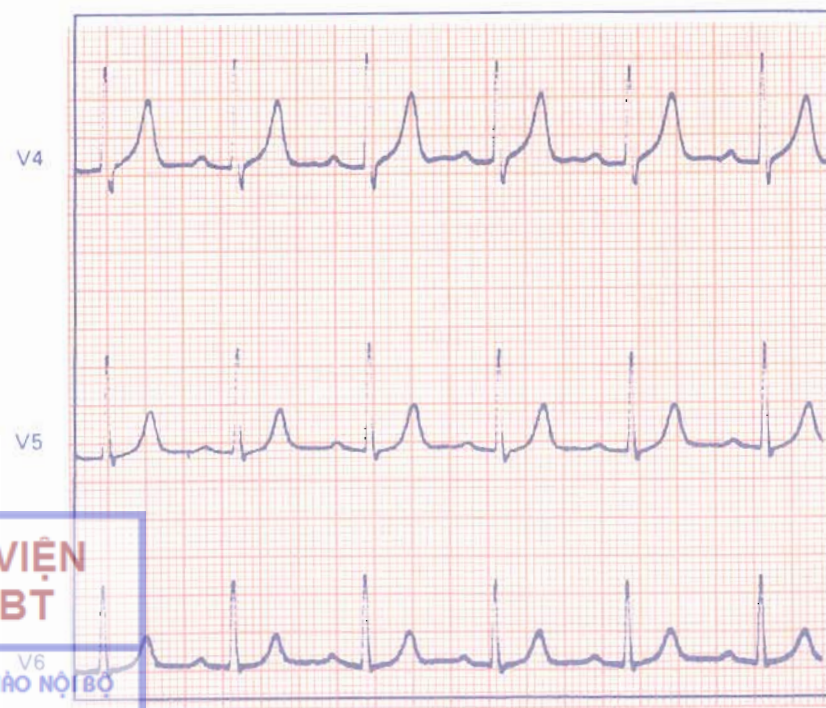
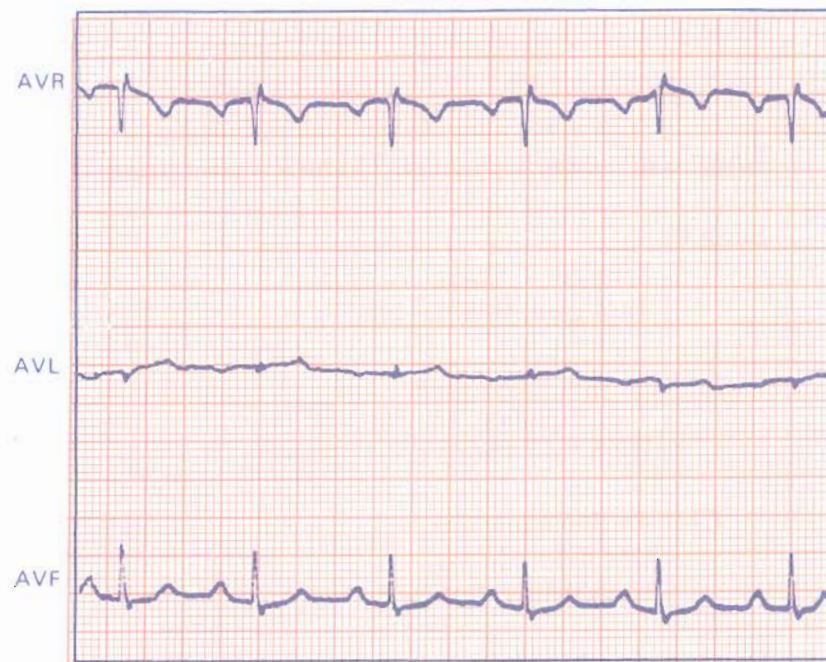
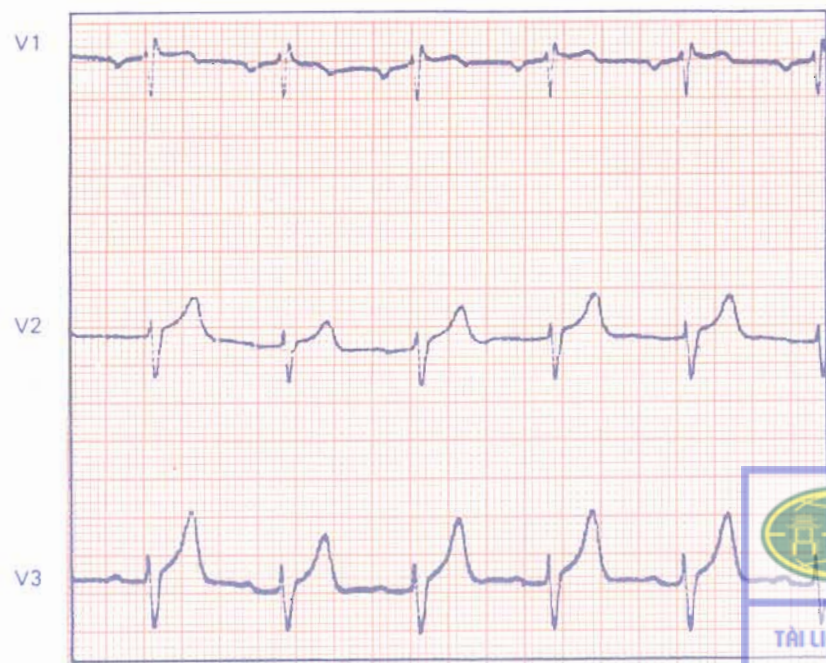
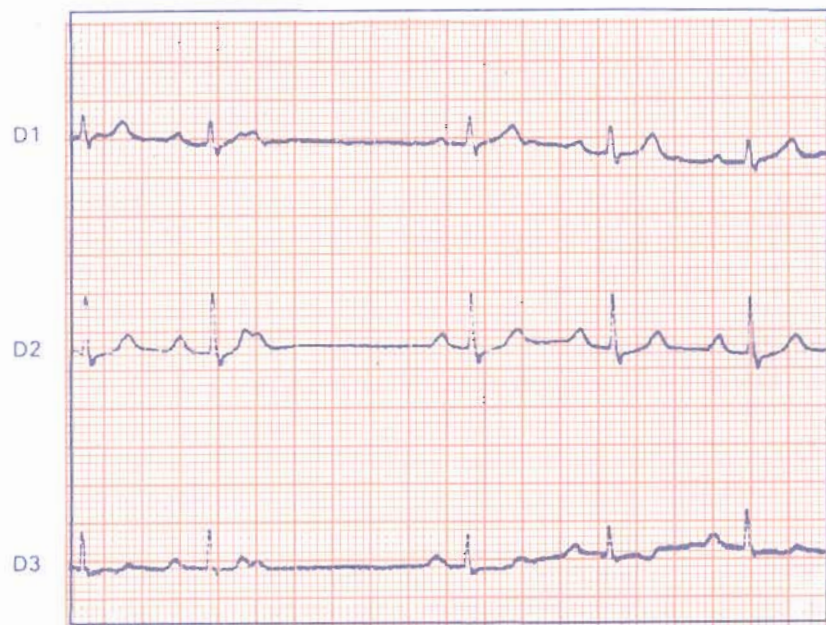
**Tình trạng lâm sàng:**

- Trống ngực.
- Khám lâm sàng bình thường.



THƯ VIỆN  
HUBT

N° 55 - M. P. 65tuổi.



THƯ VIỆN  
HUBT

TÀI LIỆU PHỤC VỤ THAM KHẢO NỘI BỘ

Điện tâm đồ số : 56

Tuổi: 21 tuổi.

**Nhịp:** nhịp xoang không đều 75 chu kỳ/ phút (trung bình).

**Sóng P:**

- Biên độ: 1,5 mm.
- Thời gian: 0,08".

**Chuyển đạo ngoại biên:**

- Trục điện học: khoảng  $+60^\circ$ .
- Hình thái: không có gì đặc biệt.

**Chuyển đạo trước tim:**

- Đặc điểm: dương.
- Hình thái: 2 đỉnh ở  $V_2$ .

**Dẫn truyền nhĩ - thất:**

- Thời gian: 0,14".

**Phức bộ QRS:**

**Chuyển đạo ngoại biên:**

- Biên độ: bình thường.
- Thời gian: 0,08".
- Trục điện học: giữa  $+60^\circ$  và  $+90^\circ$ .
- Hình thái: không có gì đặc biệt.

**Chuyển đạo trước tim:**

- Biên độ : bình thường.
- Hình thái : không có gì đặc biệt.
- Vùng chuyển tiếp :  $V_2 - V_3$ .

**Đoạn ST :**

- **Mức độ chênh và đặc điểm:** chênh lên nhẹ kiểu dốc lên từ  $V_1$  đến  $V_3$ .

**Sóng T :**

**Chuyển đạo ngoại biên:**

- Trục điện học : khoảng  $+60^\circ$ .
- Hình thái : không có gì đặc biệt.

**Chuyển đạo trước tim:**

- Đặc điểm : không có gì đặc biệt (2 pha ở  $V_1$ ).

**Đoạn QT:**

- Thời gian : 0,34".

**Kết luận:**

- Loạn nhịp xoang do hô hấp.

**Câu hỏi :**

1. Tại sao gọi là loạn nhịp xoang?
2. Tại sao sóng T âm ở aVL không phải là sóng T bệnh lý?

**Tình trạng lâm sàng:**

- Bình thường.

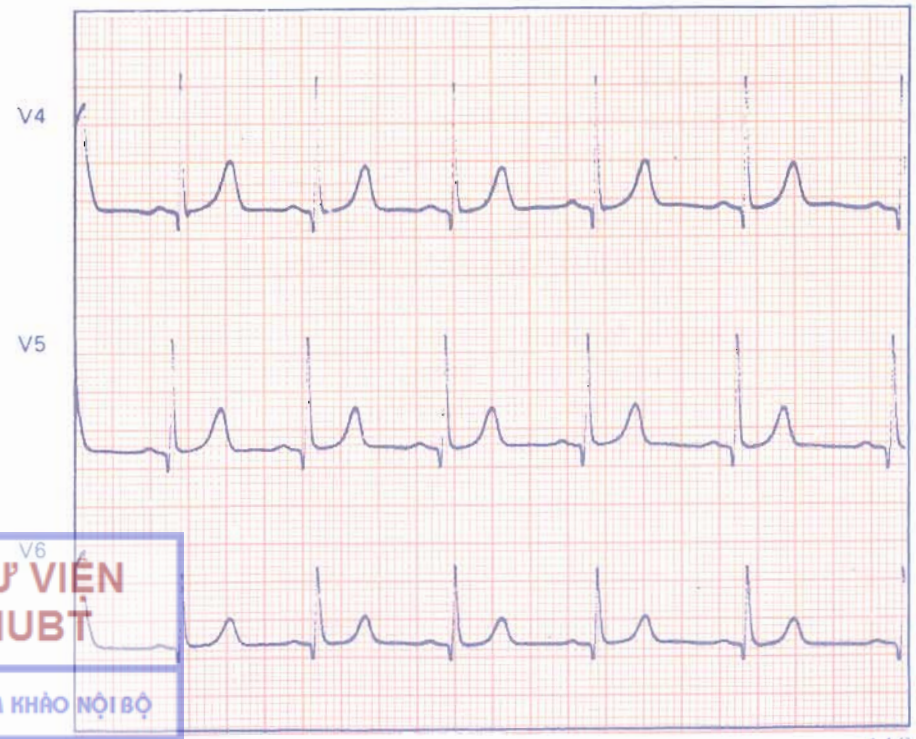
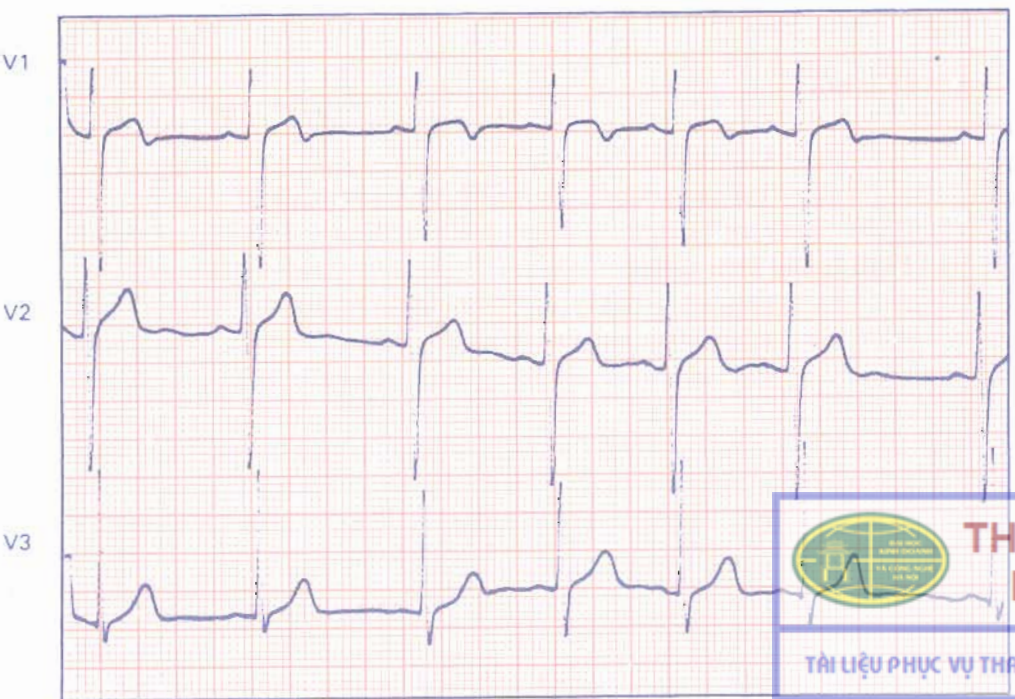
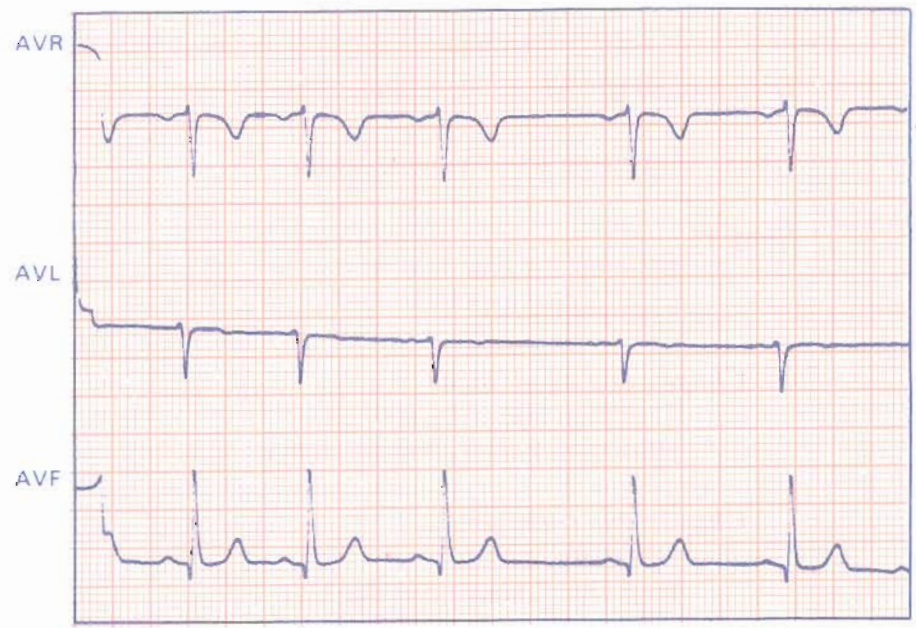
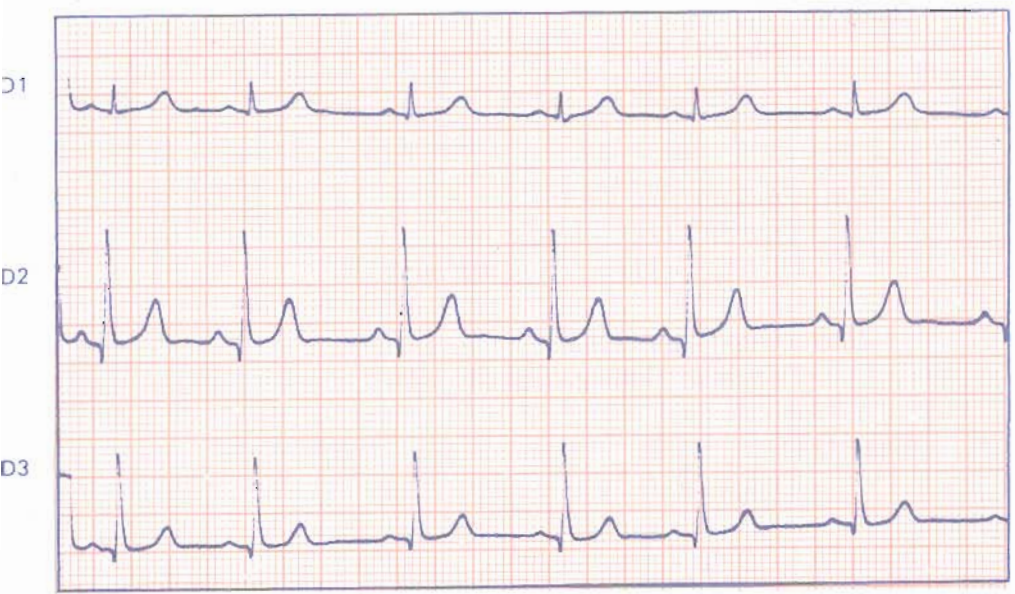



THƯ VIỆN  
HUBT

118

TÀI LIỆU PHỤC VỤ THAM KHẢO NỘI BỘ

Nº 56 - F. D. 21 tuổi.



 **THƯ VIỆN HUBT**  
TÀI LIỆU PHỤC VỤ THAM KHẢO NỘI BỘ

Điện tâm đồ số : 57

Tuổi: 38 tuổi.

**Nhịp:** nhịp xoang 85 - 95 chu kỳ/phút.

**Sóng P:**

- Biên độ: 1,5 mm.
- Thời gian: 0,10".

**Chuyển đạo ngoại biên:**

- Trục điện học: giữa  $+60^\circ$  và  $+90^\circ$ .
- Hình thái: không có gì đặc biệt.

**Chuyển đạo trước tim:**

- Đặc điểm: dương.
- Hình thái: không có gì đặc biệt.

**Dẫn truyền nhĩ - thất:**

- Thời gian: 0,18".

**Phức bộ QRS:**

**Chuyển đạo ngoại biên:**

- Biên độ: bình thường.
- Thời gian: 0,09".
- Trục điện học: giữa  $+60^\circ$  và  $+90^\circ$ .
- Hình thái: không có gì đặc biệt.

**Chuyển đạo trước tim:**

- Biên độ : bình thường.
- Hình thái : có móc ở  $V_3$ .
- Vùng chuyển tiếp :  $V_3 - V_4$ .

**Đoạn ST :**

- **Mức độ chênh và đặc điểm:** chênh lên từ  $V_1$  đến  $V_3$ ; dạng chếch lên ở  $V_2, V_3$ .

**Sóng T :**

**Chuyển đạo ngoại biên:**

- Trục điện học : khoảng  $+60^\circ$ .
- Hình thái : không có gì đặc biệt.

**Chuyển đạo trước tim:**

- Đặc điểm : không có gì đặc biệt.

**Đoạn QT:**

- Thời gian : 0,32".

**Sóng U:** Có sóng U, biên độ thấp.

**Kết luận:**

- Điện tâm đồ bình thường.

**Câu hỏi :**

1. Sóng r ở  $V_3$  có biên độ thấp hơn sóng r ở  $V_2$ , tại sao không phải bệnh lý?
2. Tại sao sóng T âm ở aVL không bệnh lý ?

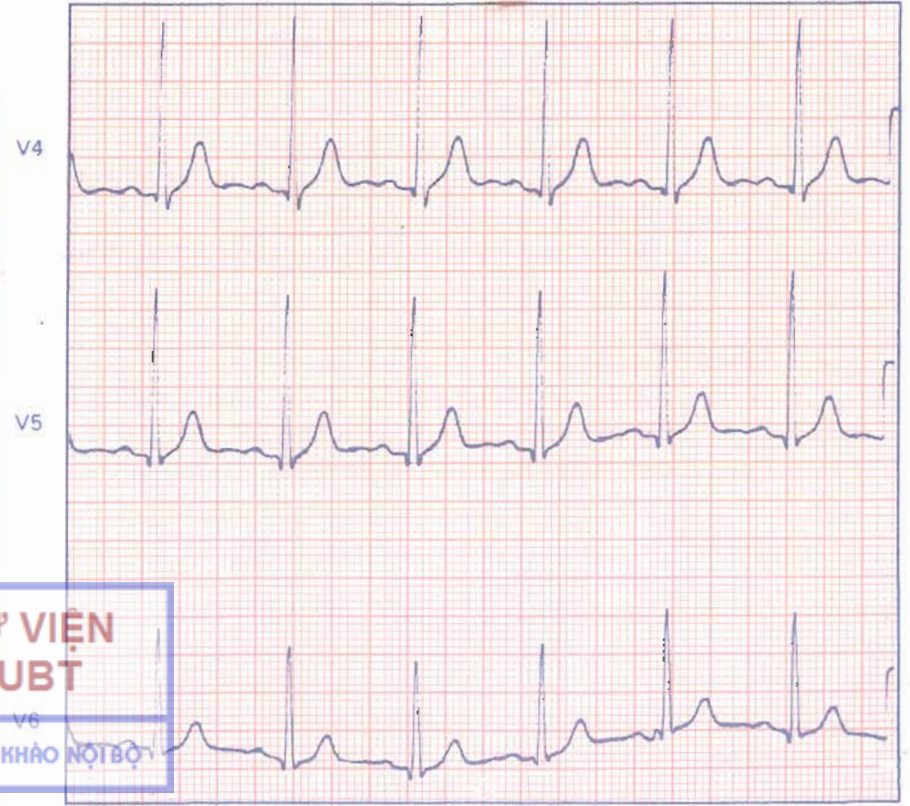
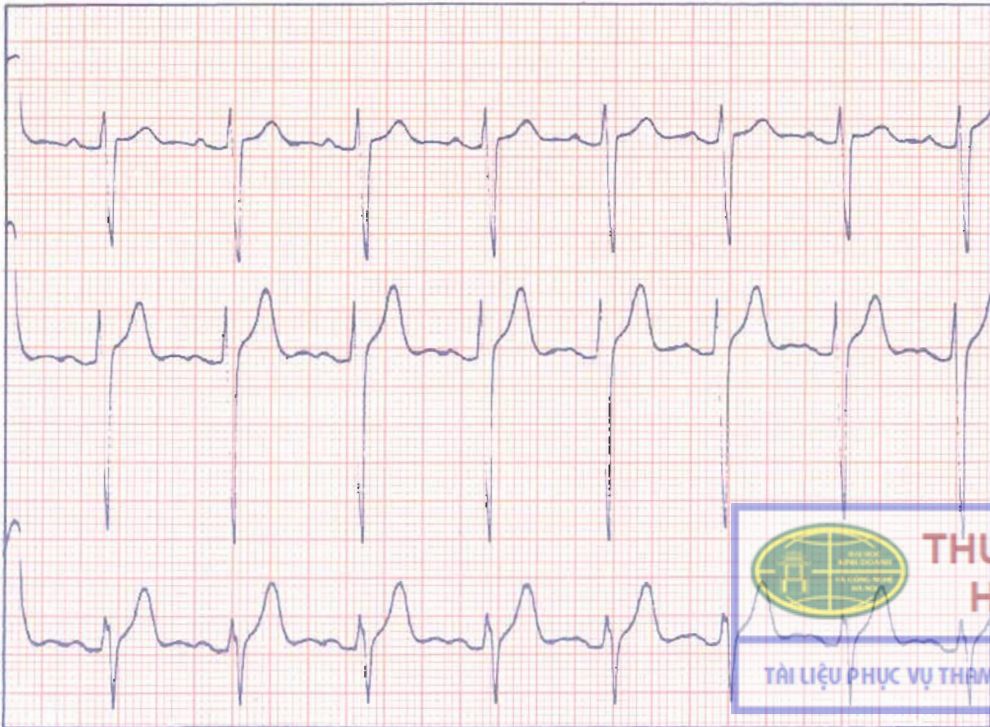
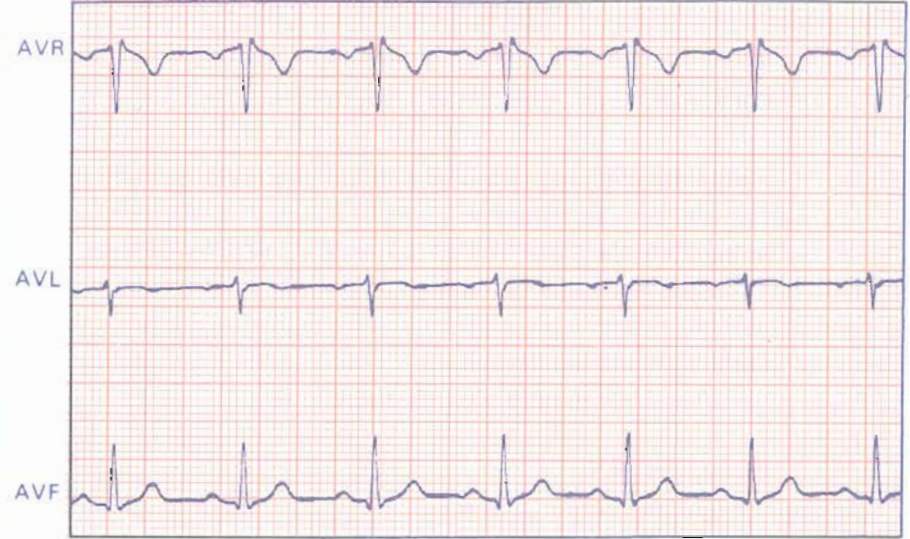
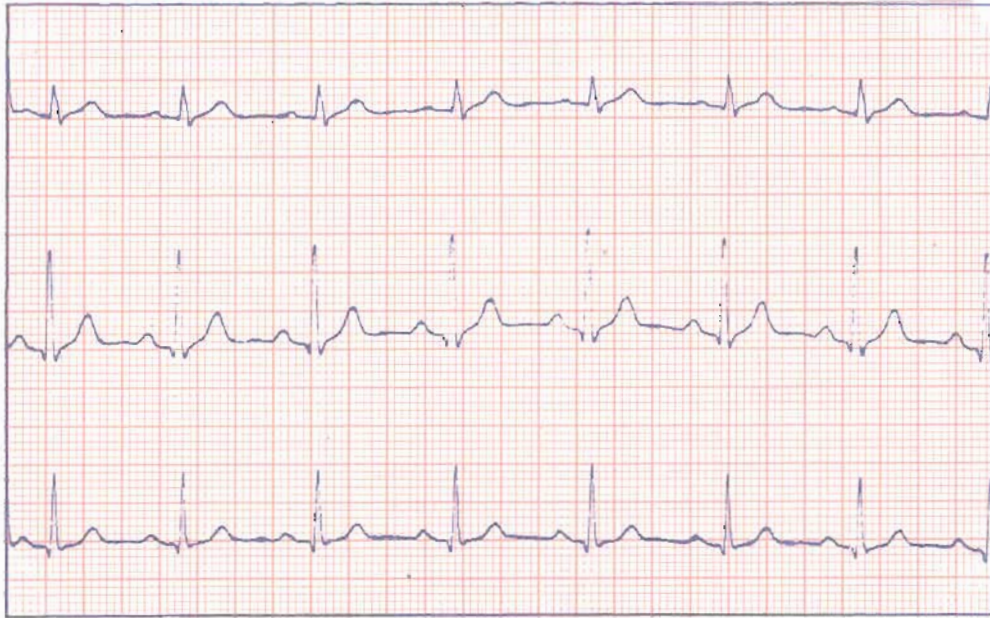
**Tình trạng lâm sàng:**


- Đau vùng trước tim không điển hình.
- Khám lâm sàng bình thường.



THƯ VIỆN  
HUBT

Nº 57 - V. X. 38 tuổi.



 **THƯ VIỆN  
HUBT**  
TÀI LIỆU PHỤC VỤ THAM KHẢO NỘI BỘ



Điện tâm đồ số: 58

Tuổi: 60 tuổi.

**Nhịp:** nhịp không đều 110 chu kỳ/ phút, không thấy sóng P.

**Sóng P:** không có. Thấy sóng f ở V<sub>1</sub> biểu hiện dưới dạng các dao động nhỏ của đường đẳng điện.

**Dẫn truyền nhĩ - thất:**

- Thời gian: không đo được.

**Phức bộ QRS:**

**Chuyển đạo ngoại biên:**

- Biên độ: bình thường.
- Thời gian: 0,14".
- Trục điện học: khoảng -30°.
- Hình thái: sóng S rộng ở D<sub>1</sub>, D<sub>2</sub>, aVL.

**Chuyển đạo trước tim:**

- Biên độ: R' biên độ lớn ở V<sub>1</sub>.
- Hình thái: dạng rsR' ở V<sub>1</sub> với nhánh nội điện muộn (0,08"); sóng S lớn từ V<sub>2</sub> đến V<sub>6</sub>.
- Vùng chuyển tiếp: khó xác định (chắc là giữa V<sub>1</sub> và V<sub>2</sub>).

**Đoạn ST:**

- **Mức độ chênh và đặc điểm:** chênh xuống nhẹ ở D<sub>1</sub>, aVL và từ V<sub>1</sub> đến V<sub>6</sub> (không chắc lắm ở V<sub>4</sub>, V<sub>5</sub>, V<sub>6</sub> do dao động của đường đẳng điện).

**Sóng T:**

**Chuyển đạo ngoại biên:**

- Trục điện học: giữa 0° và +30°.

- Hình thái: không có gì đặc biệt.

**Chuyển đạo trước tim:**

- Đặc điểm: không có gì đặc biệt (âm ở V<sub>1</sub>).

**Đoạn QT:**

- Thời gian: 0,32".

**Kết luận:**

- Rung nhĩ.
- Bloc nhánh phải hoàn toàn.
- Bloc phân nhánh trái trước.
- Tổn thương cơ tim dưới nội tâm mạc vùng trước hay dấu hiệu ngấm Digitalis.
- Vùng chuyển tiếp dịch sang phải.

**Câu hỏi:**

1. Làm thế nào có thể khẳng định được rằng vùng chuyển tiếp dịch sang phải dù không xác định được chính xác vùng chuyển tiếp?
2. Tại sao chẩn đoán tăng gánh thất phải không được đặt ra ở đây mặc dù có sóng R' biên độ lớn ở V<sub>1</sub>?

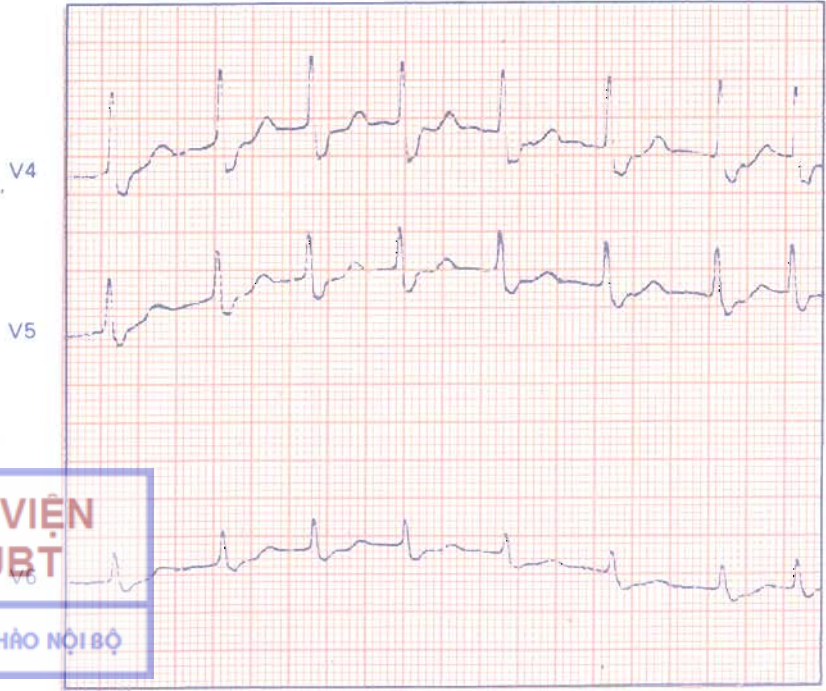
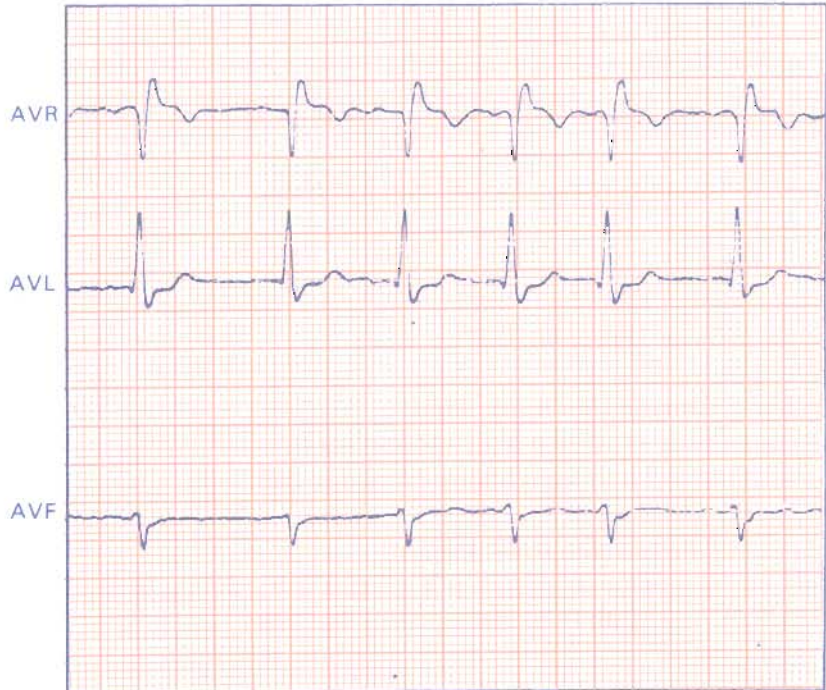
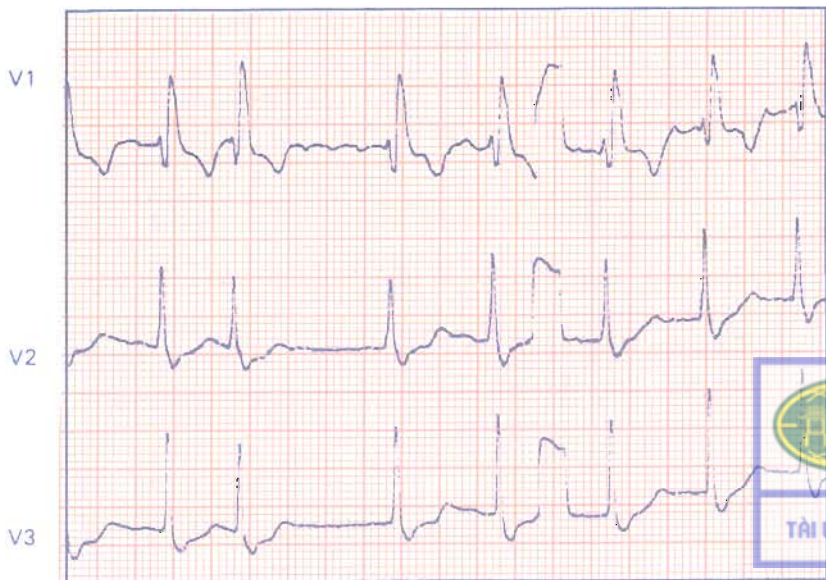
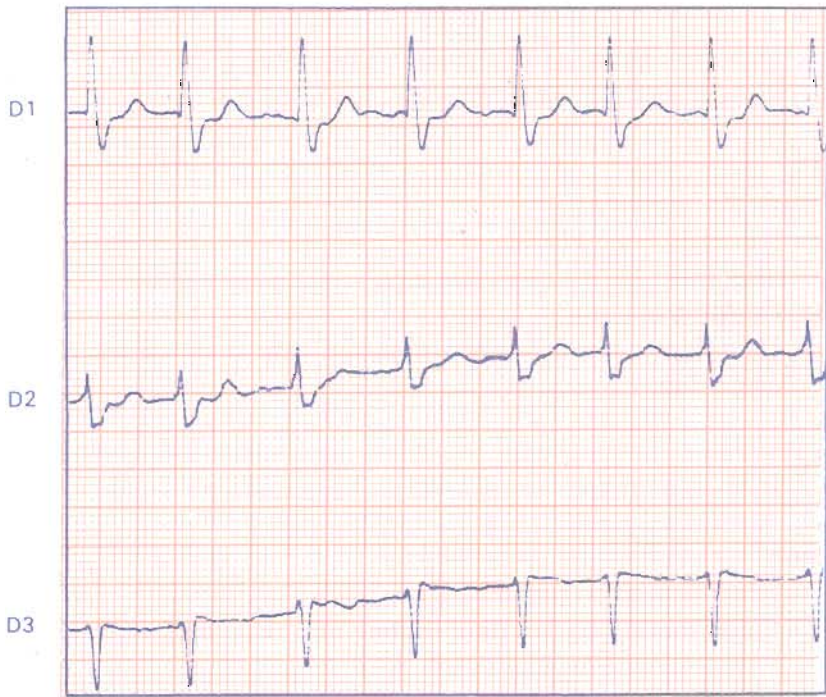
**Tình trạng lâm sàng:**

- Đau thất ngực khi gắng sức.
- Suy tim mạn tính đang điều trị Digitalis.



THƯ VIỆN  
HUBT

N° 58 - V. I. 60 tuổi.



 **THƯ VIỆN HUYẾT**  
TÀI LIỆU PHỤC VỤ THAM KHẢO NỘI BỘ

Điện tâm đồ số : 59

Tuổi: 68 tuổi.

Nhịp: nhịp xoang đều 80 chu kỳ/phút.

**Sóng P:**

- Biên độ: 1 mm.
- Thời gian: 0,10".

**Chuyển đạo ngoại biên:**

- Trục điện học: khoảng  $+60^\circ$ .
- Hình thái: không có gì đặc biệt.

**Chuyển đạo trước tim:**

- Đặc điểm: âm ở  $V_1$ , 2 pha ở  $V_2$ , dương từ  $V_3$  đến  $V_6$ .
- Hình thái: không có gì đặc biệt.

**Dẫn truyền nhĩ - thất:**

- Thời gian: 0,20".

**Phức bộ QRS:**

**Chuyển đạo ngoại biên:**

- Biên độ: bình thường.
- Thời gian: 0,09".
- Trục điện học: khoảng  $-30^\circ$ .
- Hình thái: không có gì đặc biệt.

**Chuyển đạo trước tim:**

- Biên độ : bình thường.
- Hình thái : sóng Q rộng và sâu ở  $V_1$  và  $V_2$ ; không có sóng q ở  $V_5$ ,  $V_6$ .
- Vùng chuyển tiếp :  $V_1$ .

**Đoạn ST :**

- **Mức độ chênh và đặc điểm:** chênh xuống dạng lõm đáy chén ở  $D_1$ ,  $D_2$ , từ  $V_1$  đến  $V_6$ ; chênh lên ở  $V_1$ .

**Sóng T :**

**Chuyển đạo ngoại biên:**

- Trục điện học : khoảng  $+60^\circ$ .
- Hình thái : không có gì đặc biệt.

**Chuyển đạo trước tim:**

- Đặc điểm : âm ở  $V_1$ ,  $V_2$ ; điện thế thấp ở tất cả các chuyển đạo.

**Đoạn QT:**

- Thời gian : 0,36".

**Kết luận:**

- Sẹo hoại tử cơ tim vùng trước vách.
- Tổn thương cơ tim dưới thượng tâm mạc vùng trước vách (có thể là phình vách tim).
- Có thể ngấm Digitalis.
- Khả năng có bloc nhĩ - thất cấp I.

**Câu hỏi :**

1. Chẩn đoán bloc nhĩ - thất cấp I dựa trên cơ sở nào?
2. Mất sóng q sinh lý ở các chuyển đạo trước tim trái có ý nghĩa gì?

**Tình trạng lâm sàng:**

- Đau thắt ngực, có tiền sử nhồi máu cơ tim cách đây 2 năm.
- X quang lồng ngực gợi ý có phình vách thất.
- Suy tim đang điều trị Digitalis.

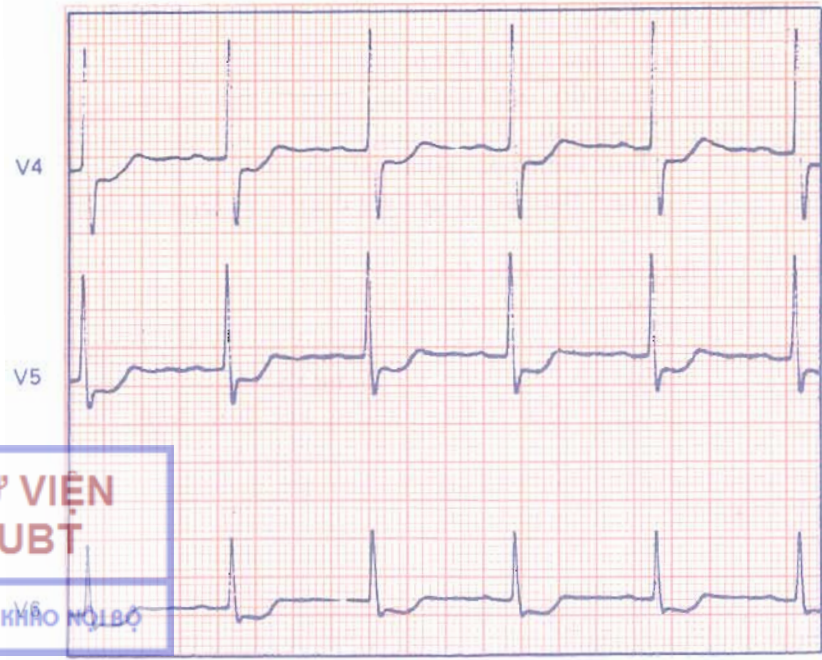
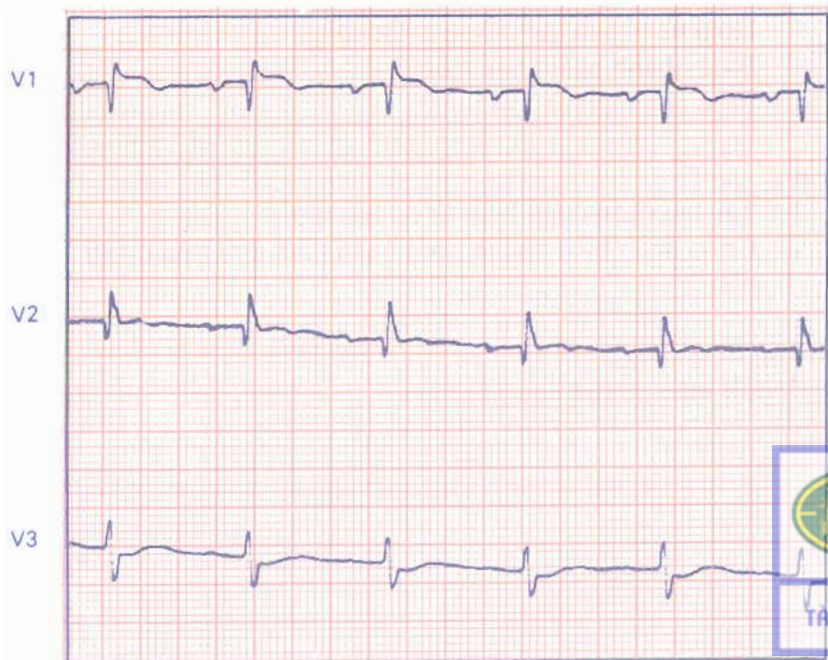
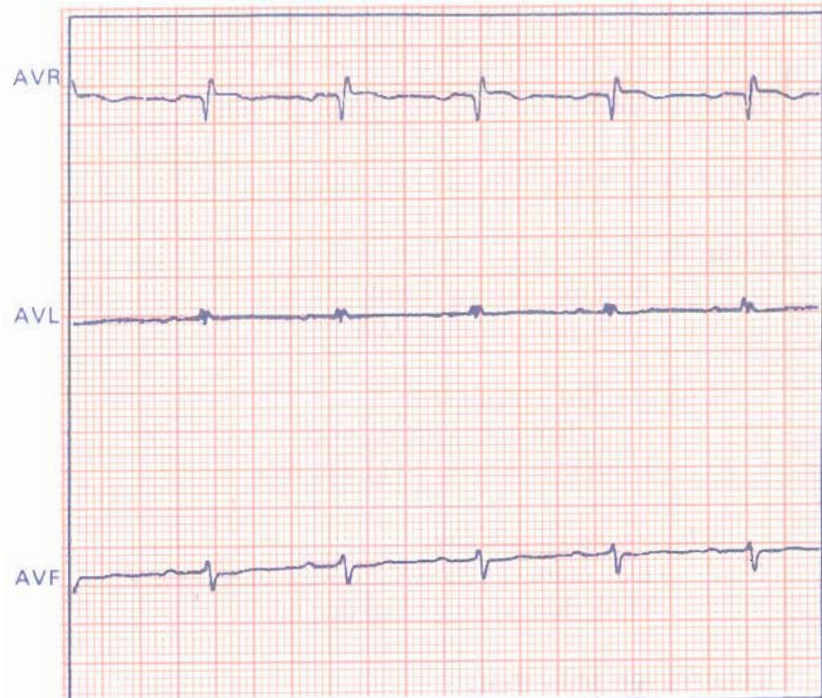
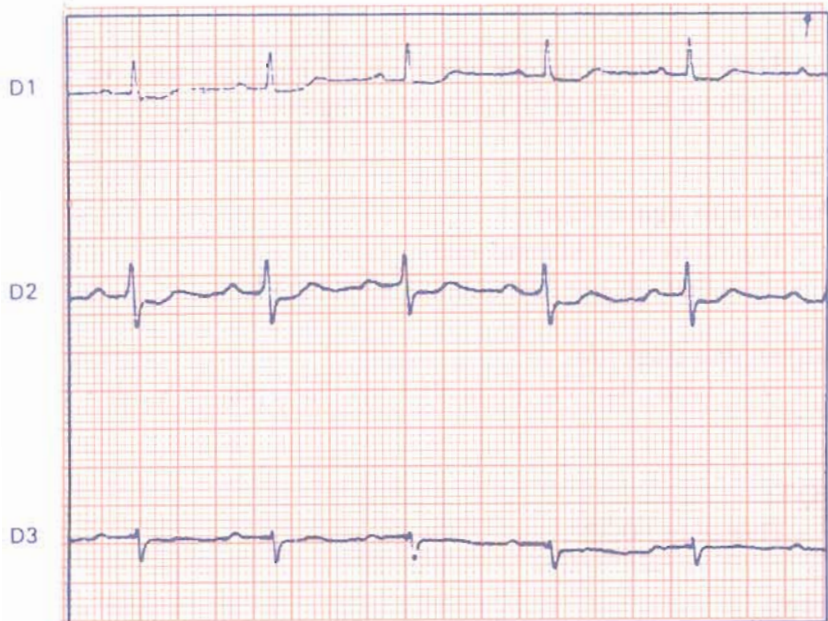


THƯ VIỆN  
HUBT

124

TÀI LIỆU PHỤC VỤ THAM KHẢO NỘI BỘ

Nº 59 - P. R. 68 tuổi.



THƯ VIỆN  
HUBT

TÀI LIỆU PHỤC VỤ THAM KHẢO NỘI BỘ

Điện tâm đồ số : 60

Tuổi: 57 tuổi.

**Nhịp:** nhịp xoang đều 120 chu kỳ/phút.

**Sóng P:** có

- Biên độ: khoảng 2 mm.
- Thời gian: khoảng 0,08".

**Chuyển đạo ngoại biên:**

- Trục điện học: khoảng  $+60^\circ$ .
- Hình thái: không có gì đặc biệt.

**Chuyển đạo trước tim:**

- Đặc điểm: 2 pha ở  $V_1$ , dương từ  $V_2$  đến  $V_6$ .
- Hình thái: không có gì đặc biệt.

**Dẫn truyền nhĩ - thất:**

- Thời gian: 0,20".

**Phức bộ QRS:**

**Chuyển đạo ngoại biên:**

- Biên độ: bình thường.
- Thời gian: 0,12".
- Trục điện học: giữa  $-60^\circ$  và  $-90^\circ$ .
- Hình thái: sóng Q rộng ở aVL và  $D_1$ .

**Chuyển đạo trước tim:**

- Biên độ : bình thường
- Hình thái : sóng Q rộng và sâu ở  $V_1$ ; dạng QR ở  $V_2$ ; sóng  $Q_s$  từ  $V_3$  đến  $V_5$ , dạng rS ở  $V_6$ .
- Vùng chuyển tiếp : không xác định được.

**Đoạn ST :**

- **Mức độ chênh và đặc điểm:** chênh lên ở  $D_1$ , aVL và  $V_6$ ; chênh lên rất rõ từ  $V_1$  đến  $V_5$  dạng cong vòm lên.

**Sóng T :**

**Chuyển đạo ngoại biên:**

- Trục điện học : khoảng  $+90^\circ$ .
- Hình thái : âm và gần như đối xứng ở aVL.

**Chuyển đạo trước tim:**

- Đặc điểm : lẫn vào đoạn ST (chắc là 2 pha từ  $V_2$  đến  $V_4$ ).

**Đoạn QT:**

- Thời gian : 0,32".

**Kết luận:**

- Nhịp nhanh xoang.
- Bloc nhĩ - thất cấp I.
- Hoại tử cơ tim mới vùng trước rộng.
- Bloc nhánh phải hoàn toàn.
- Bloc phân nhánh trái trước.

**Câu hỏi :**

1. Tại sao chẩn đoán hoại tử cơ tim mới ?
2. Chẩn đoán bloc nhánh phải hoàn toàn dựa trên cơ sở nào ?

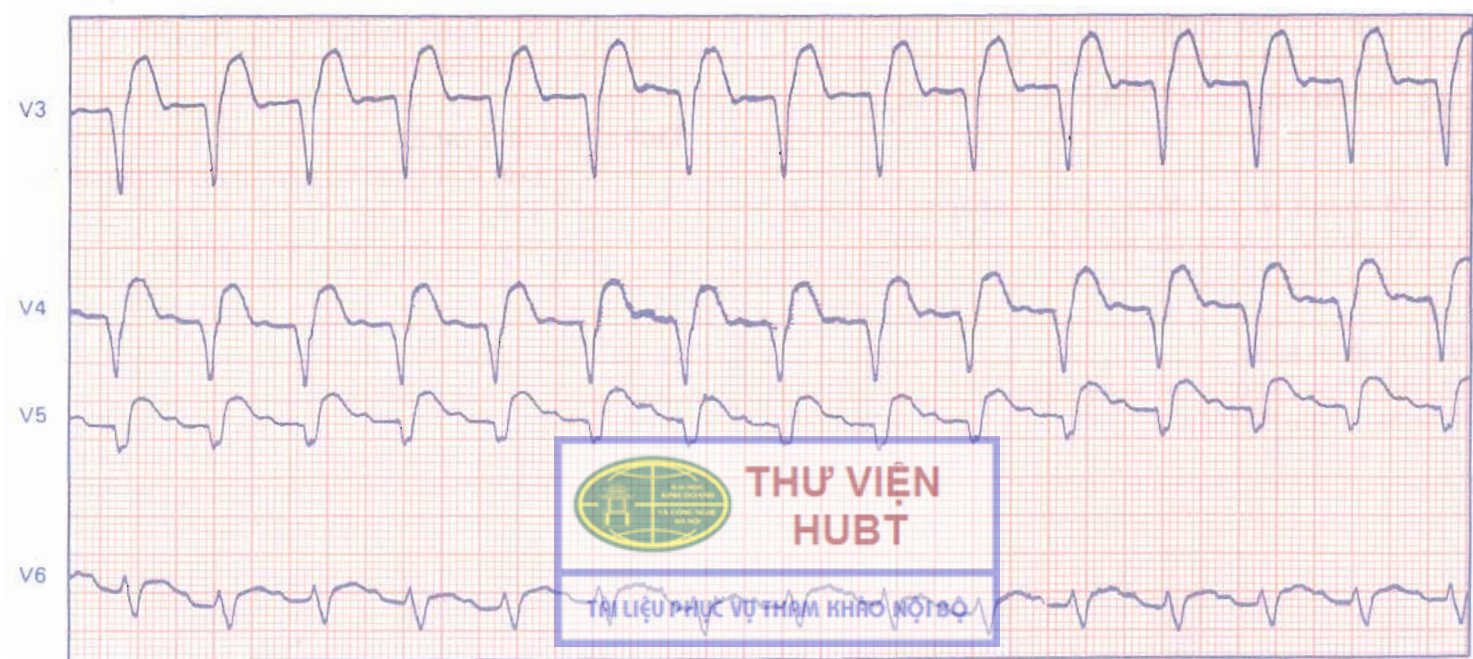
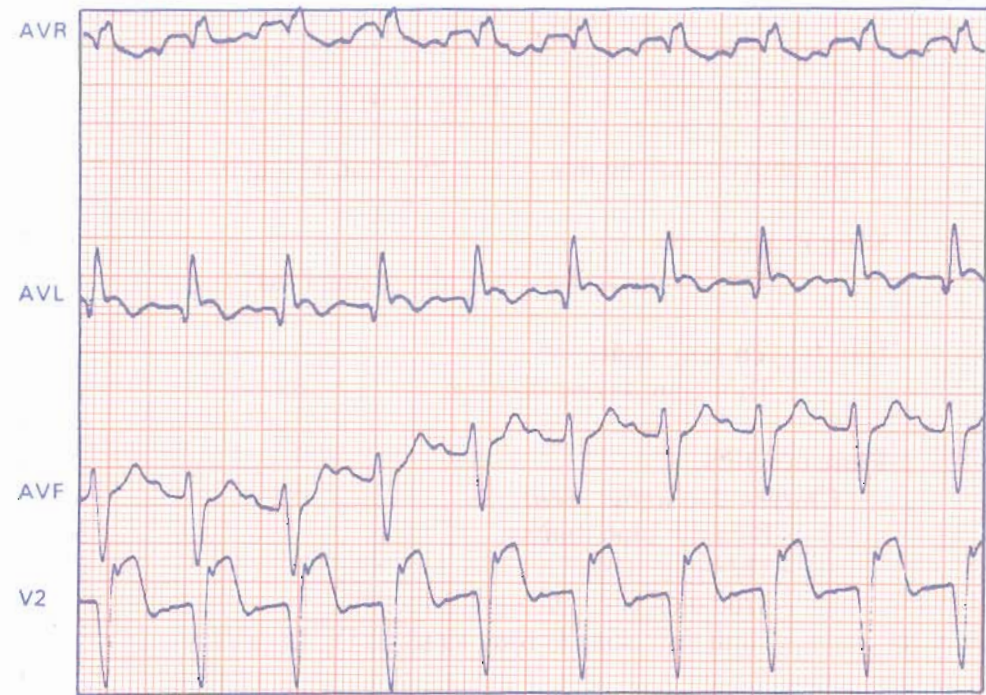
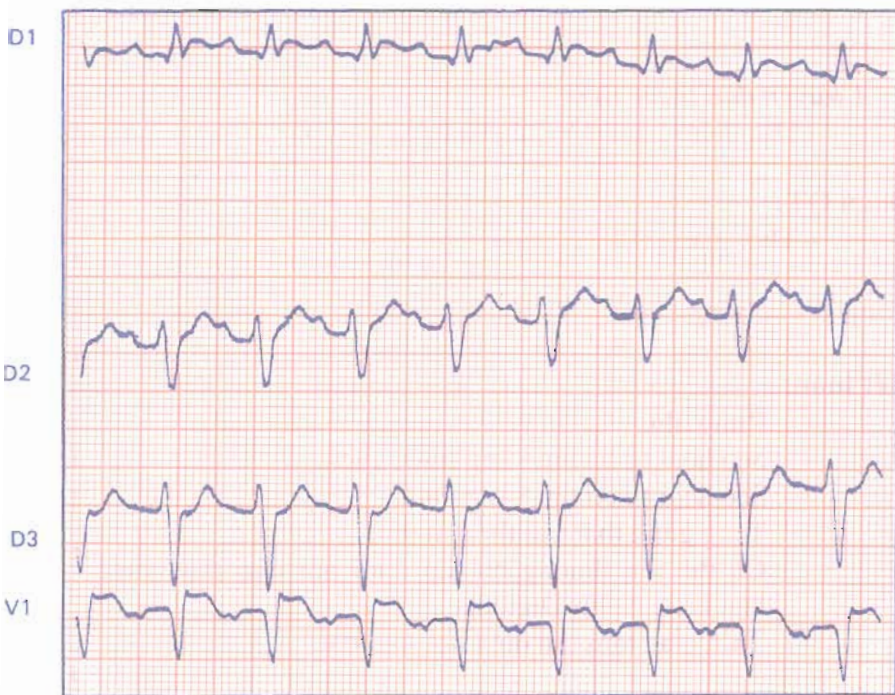
**Tình trạng lâm sàng:**


- Nhồi máu cơ tim ngày thứ 2.



THƯ VIỆN  
HUBT

N° 60 - C. P. 57 tuổi.



 **THƯ VIỆN HUBT**  
TÀI LIỆU PHỤC VỤ THAM KHẢO NỘI BỘ

Điện tâm đồ số: 61

Tuổi: 83 tuổi.

**Nhịp:** nhịp thất không đều 75 chu kỳ/ phút, không thấy sóng P.

**Sóng P:** không có.

(thay bằng các dao động nhỏ - sóng f thấy ở  $V_1$ ).

**Dẫn truyền nhĩ - thất:**

- Thời gian: không đo được.

**Phức bộ QRS:**

**Chuyển đạo ngoại biên:**

- Biên độ: bình thường.
- Thời gian: 0,08".
- Trục điện học: khoảng  $-30^\circ$ .
- Hình thái: sóng Q rộng và sâu ở  $D_2, D_3, aVF$ .

**Chuyển đạo trước tim:**

- Biên độ : sóng S biên độ lớn ở  $V_3$ ; biên độ R của  $V_5$  ở giới hạn cao của bình thường.
- Hình thái : QS ở  $V_1, V_2$ ; dạng qrS ở  $V_3$ .
- Vùng chuyển tiếp : giữa  $V_4$  và  $V_5$ .

**Đoạn ST :**

- **Mức độ chênh và đặc điểm:** chênh xuống và đi ngang ở  $D_1, aVL, V_5, V_6$ ; chênh lên nhẹ ở  $D_3$ , từ  $V_1$  đến  $V_4$ .

**Sóng T :**

**Chuyển đạo ngoại biên:**

- Trục điện học : không xác định được.
- Hình thái : biên độ thấp.

**Chuyển đạo trước tim:**

- Đặc điểm : âm ở  $V_5$ ; 2 pha ở  $V_6$ .

**Đoạn QT:**

- Thời gian : 0,44".

**Sóng U :** có sóng U ở  $V_2, V_3, V_4$ .

**Kết luận:**

- Rung nhĩ.
- Sẹo hoại tử cơ tim vùng trước vách.
- Sẹo hoại tử cơ tim vùng dưới.
- Tăng gánh thất trái thì tâm thu.
- Có thể tổn thương cơ tim dưới nội tâm mạc vùng bên hoặc ngấm Digitalis.
- Thời gian tâm thu điện học kéo dài.

**Câu hỏi :**

1. ST chênh lên ở  $V_1, V_2, V_3$  có ý nghĩa gì ?
2. ST chênh xuống ở  $V_5, V_6$  phải chăng chỉ do tăng gánh thất trái ?

**Tình trạng lâm sàng:**

- Đau thắt ngực có tiền sử nhồi máu cơ tim 2 lần.
- Tăng huyết áp.
- Suy tim đang điều trị Digitalis.

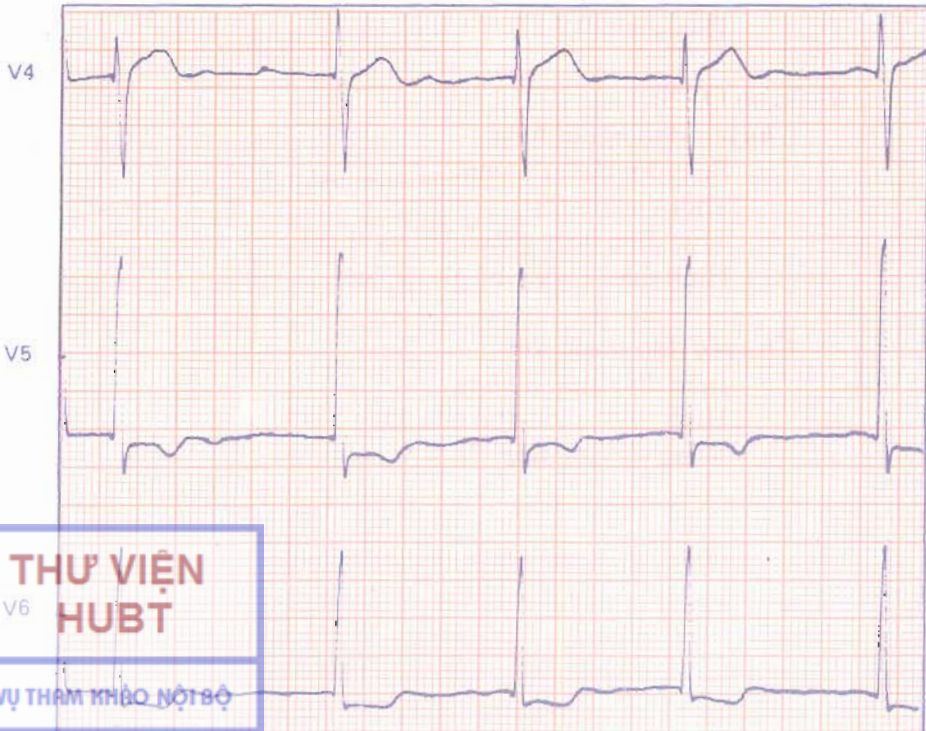
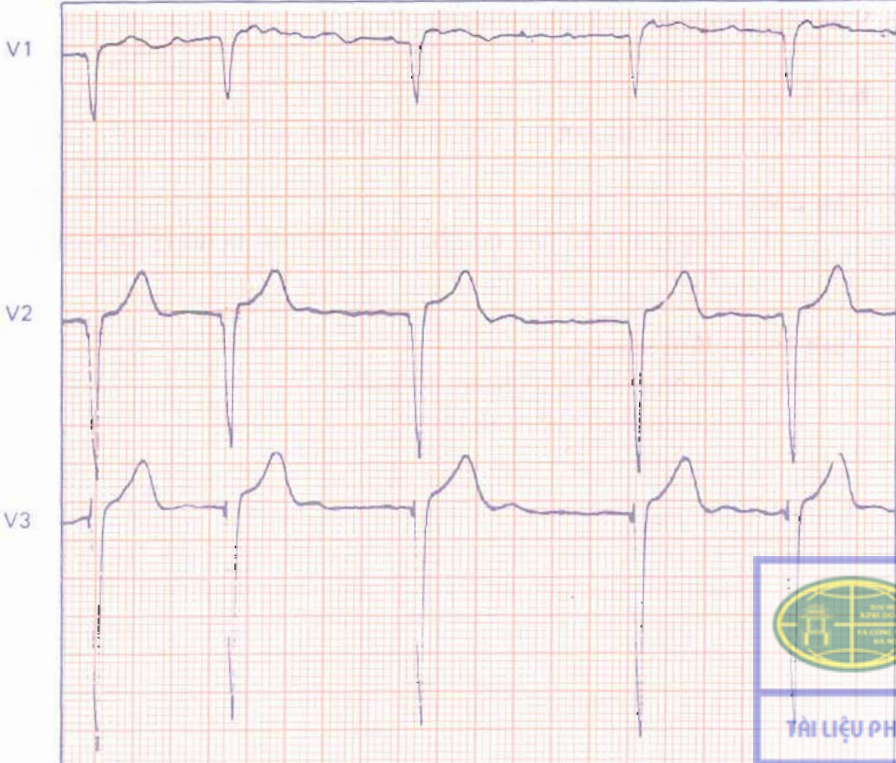
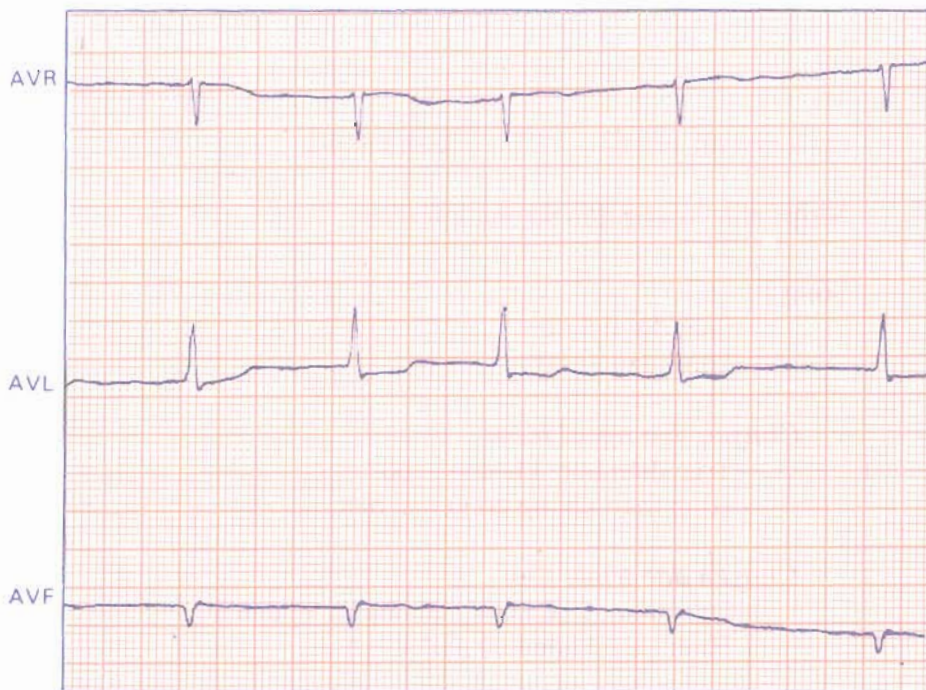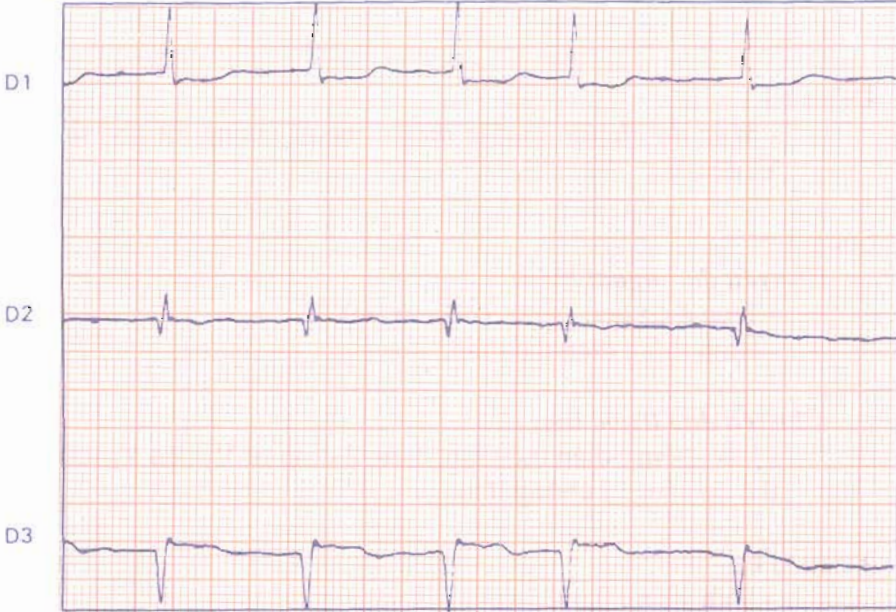



THƯ VIỆN  
HUBT

128

TÀI LIỆU PHỤC VỤ THAM KHẢO NỘI BỘ

Nº 61 - T. C. 83 tuổi.



 **THƯ VIỆN HUBT**  
V6  
TÀI LIỆU PHỤC VỤ THAM KHẢO NỘI BỘ



Điện tâm đồ số : 62                      Tuổi: 62 tuổi.

**Nhịp:** nhịp xoang đều 90 chu kỳ/ phút.

**Sóng P:**

- Biên độ: 0,5 mm.
- Thời gian: 0,10".

**Chuyển đạo ngoại biên:**

- Trục điện học: khoảng  $+60^\circ$ .
- Hình thái: không có gì đặc biệt.

**Chuyển đạo trước tim:**

- Đặc điểm: 2 pha ở  $V_1$ , dương từ  $V_2$  đến  $V_6$ .
- Hình thái: không có gì đặc biệt.

**Dẫn truyền nhĩ - thất:**

- Thời gian: 0,16".

**Phức bộ QRS:**

**Chuyển đạo ngoại biên:**

- Biên độ: bình thường.
- Thời gian: 0,08".
- Trục điện học: giữa  $+30^\circ$  và  $+60^\circ$ .
- Hình thái: không có gì đặc biệt.

**Chuyển đạo trước tim:**

- Biên độ : bình thường.
- Hình thái : móc nhỏ của sóng S ở  $V_1$ .
- Vùng chuyển tiếp :  $V_2 - V_3$ .

**Đoạn ST :**

- **Mức độ chênh và đặc điểm:** chênh xuống rất nhẹ từ  $V_3$  đến  $V_5$ .

**Sóng T :**

**Chuyển đạo ngoại biên:**

- Trục điện học : giữa  $+60^\circ$  và  $+90^\circ$ .
- Hình thái : điện thế thấp.

**Chuyển đạo trước tim:**

- Đặc điểm : điện thế thấp, dạng 2 đỉnh từ  $V_2$  đến  $V_4$  (có thể do sóng U chồng lên).

**Đoạn QT:**

- Thời gian : 0,36".

**Sóng U:** có sóng U và thấy rõ nhất ở  $V_4$ .

**Kết luận:**

- Rối loạn tái cực lan tỏa (có thể do giảm Kali máu ?).

**Câu hỏi :**

1. Điện tâm đồ này có phải là hình ảnh bệnh lý của cơ tim?

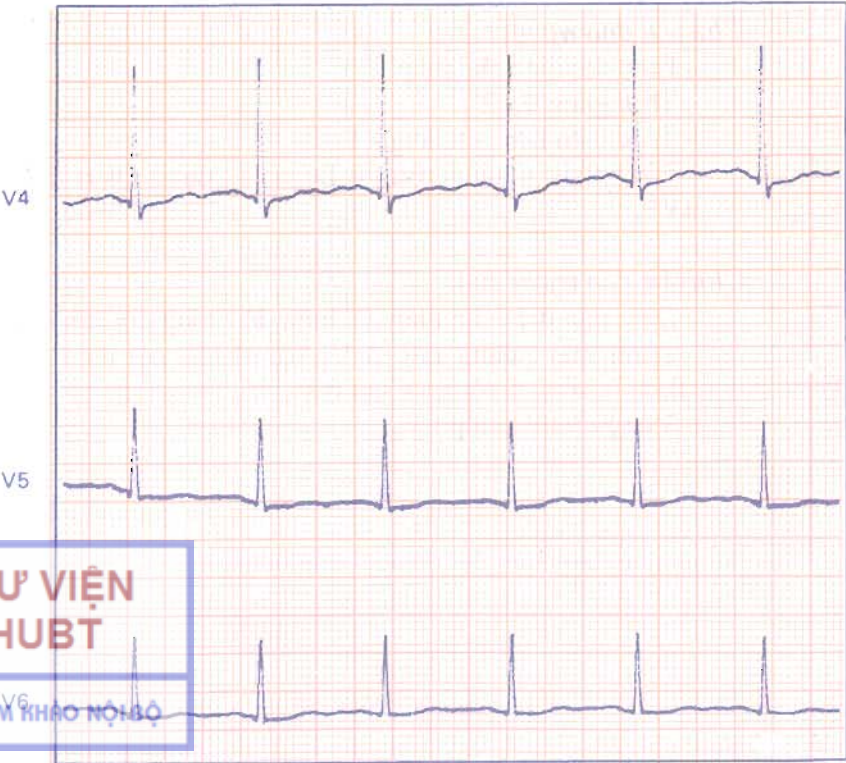
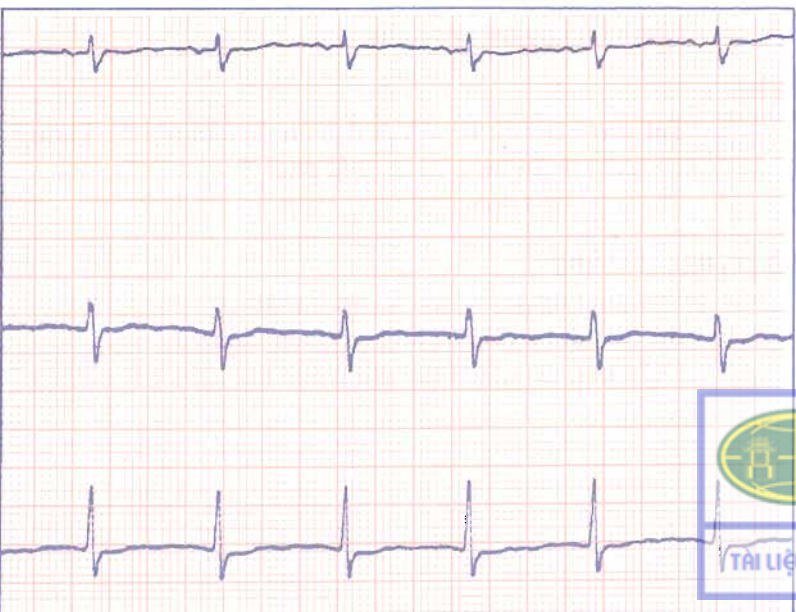
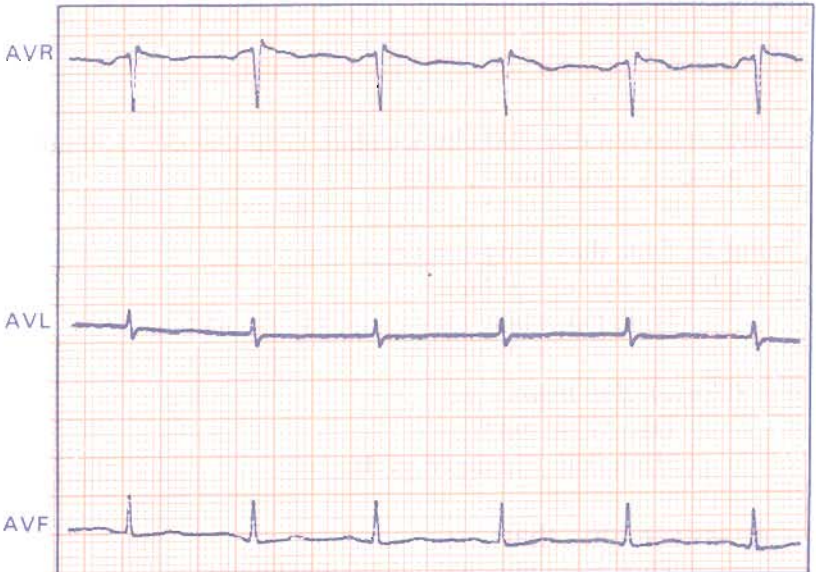
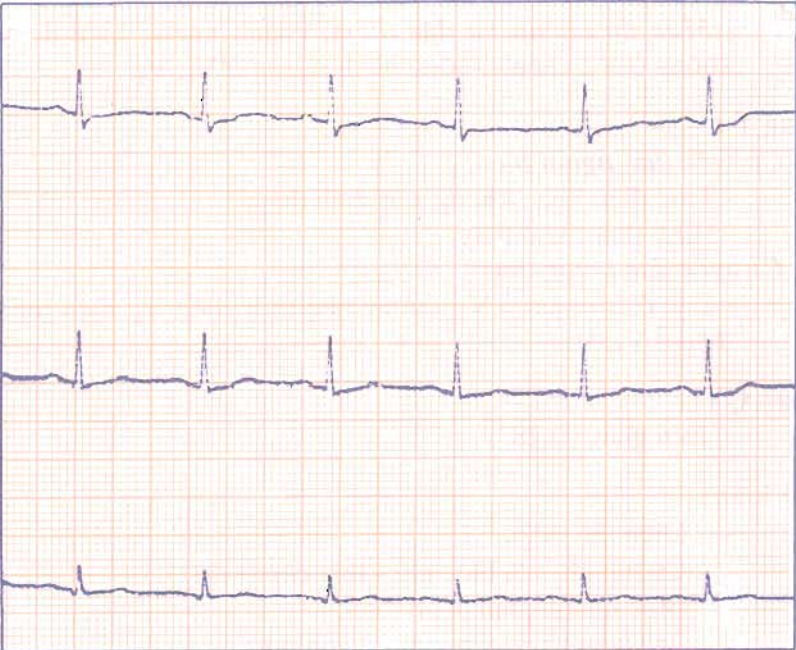**Tình trạng lâm sàng:**

- Không có triệu chứng cơ năng.
- Khám thực thể bình thường.



THƯ VIỆN  
HUBT

N° 62 - L. M. 62 tuổi.



 **THƯ VIỆN HUBT**  
TÀI LIỆU PHỤC VỤ THAM KHẢO NỘI BỘ

Điện tâm đồ số : 63

Tuổi: 72 tuổi.

**Nhịp:** nhịp nhĩ đều 300 chu kỳ/phút; nhịp thất đều 150 chu kỳ/phút, có ngoại tâm thu thất.

**Sóng P:** được thay bằng sóng F.

**Chuyển đạo ngoại biên:**

- Hình thái: dạng răng cưa ở  $D_2, D_3, aVF$ .

**Chuyển đạo trước tim:**

- Đặc điểm: dương.  
- Hình thái: không có gì đặc biệt.

**Dẫn truyền nhĩ - thất:**

- Thời gian: bloc nhĩ - thất cấp II (2/1).

**Phức bộ QRS:**

**Chuyển đạo ngoại biên:**

- Biên độ: điện thế thấp.  
- Thời gian:  $0,12''$ .  
- Trục điện học: khoảng  $-120^\circ$ .  
- Hình thái: sóng S rộng ở  $D_1, aVL$ ; dạng Qs ở  $D_2, D_3, aVF$ .

**Chuyển đạo trước tim:**

- Biên độ : điện thế thấp, R' biên độ tương đối lớn ở  $V_1$ .  
- Hình thái : dạng rsR' ở  $V_1$  với nhánh nội điện muộn ( $0,08''$ ), sóng S rộng và sâu ở  $V_5, V_6$ .  
- Vùng chuyển tiếp :  $V_4$ .

**Đoạn ST :**

- **Mức độ chênh và đặc điểm:** chênh xuống kiểu dốc xuống ở  $V_1$ ; chênh xuống và đi ngang ở  $V_2, V_3$ .

**Sóng T :**

**Chuyển đạo ngoại biên:**

- Trục điện học : không xác định được.  
- Hình thái : khó thấy.

**Chuyển đạo trước tim:**

- Đặc điểm : âm ở  $V_1$ , dương nhẹ từ  $V_2$  đến  $V_6$ ; điện thế thấp ở  $V_5, V_6$ .

**Đoạn QT:**

- Thời gian :  $0,28''$ .

**Kết luận:**

- Điện thế thấp.
- Cường nhĩ với bloc nhĩ - thất cấp II (2/1).
- Bloc nhánh phải hoàn toàn.
- Sẹo hoại tử cơ tim vùng thành dưới.
- Tổn thương cơ tim dưới nội tâm mạc vùng trước vách.
- Có thể có ngấm Digitalis.

**Câu hỏi :**

1. Tại sao mặc dù R' ở  $V_1$  có biên độ lớn nhưng không có chẩn đoán tăng gánh thất phải ?
2. Tại sao chẩn đoán điện thế thấp ?

**Tình trạng lâm sàng:**

- Đau thắt ngực có tiền sử nhồi máu cơ tim.
- Có biểu hiện đánh trống ngực từ vài ngày nay.
- Điện tâm đồ này được ghi trước khi điều trị.

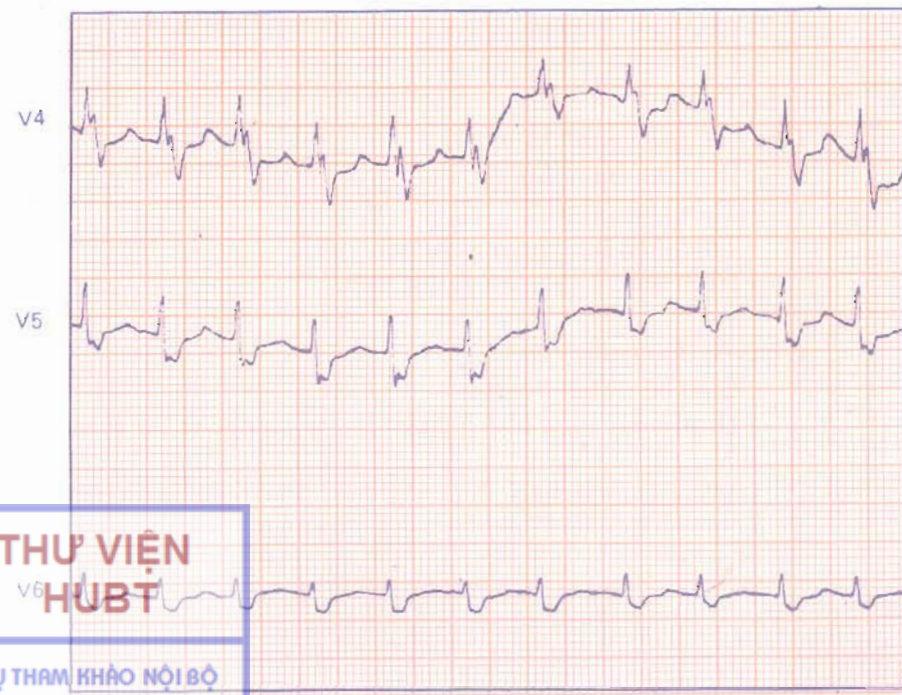
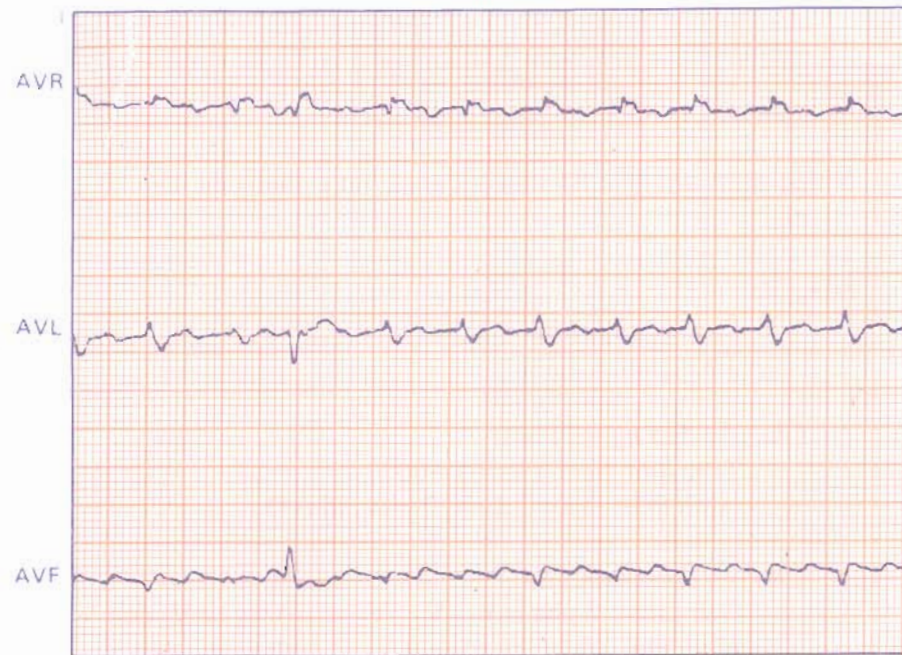
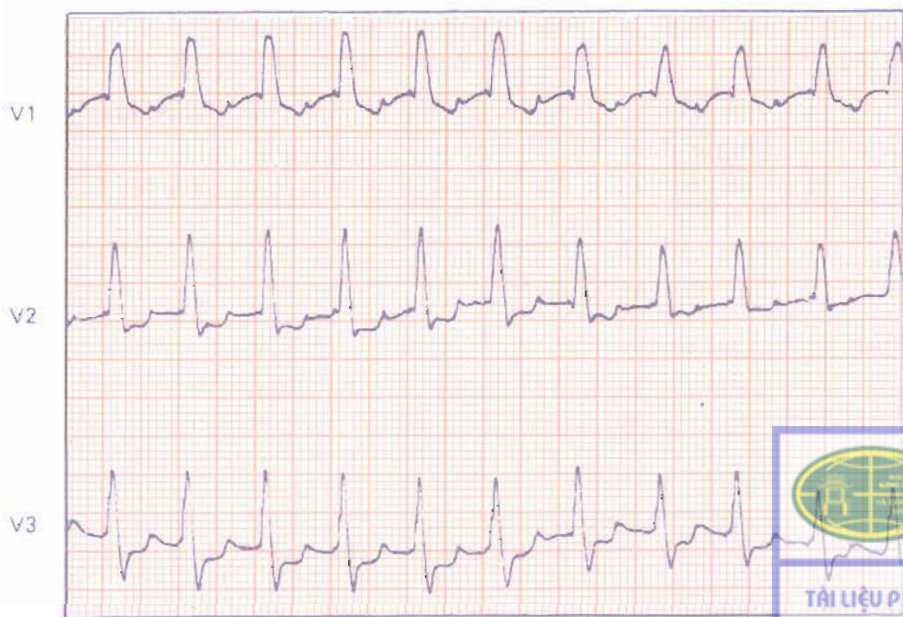
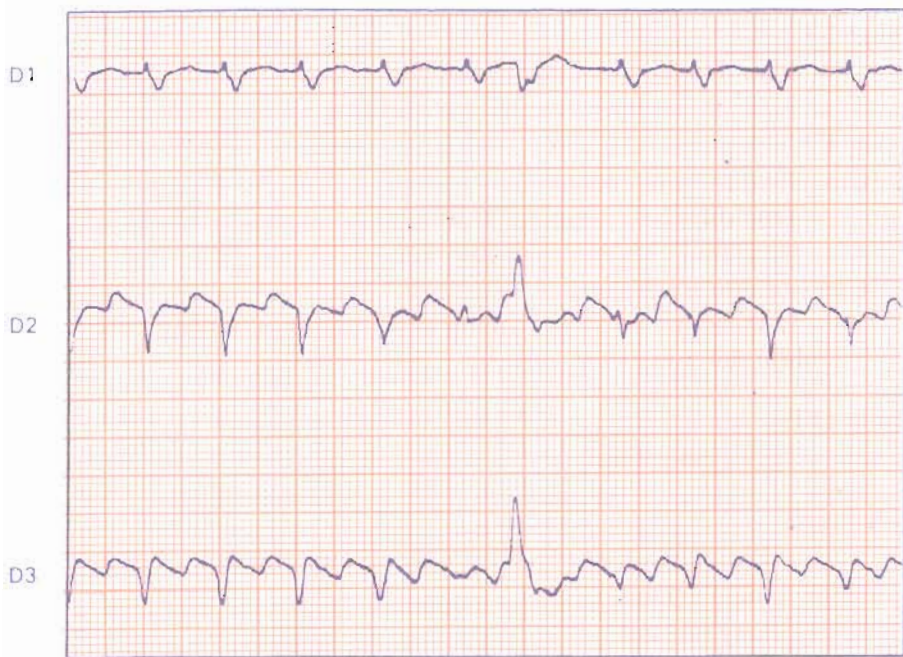

THƯ VIỆN  
HUBT

132

TÀI LIỆU PHỤC VỤ THAM KHẢO NỘI BỘ

N° 63 - S. P. 72 tuổi.



 **THƯ VIỆN**  
**HUYẾT**  
TÀI LIỆU PHỤC VỤ THAM KHẢO NỘI BỘ

Điện tâm đồ số : 64

Tuổi: 50 tuổi.

**Nhịp:** nhịp nhĩ đều 85 chu kỳ/phút, nhịp thất đều 45 chu kỳ/phút.

**Sóng P:**

- Biên độ: 2,5 mm.
- Thời gian: 0,12".

**Chuyển đạo ngoại biên:**

- Trục điện học: khoảng  $+60^\circ$ .
- Hình thái: dạng 2 đỉnh; 2 pha chỉ ở D<sub>3</sub>.

**Chuyển đạo trước tim:**

- Đặc điểm: 2 pha ở V<sub>1</sub>, V<sub>2</sub>, V<sub>3</sub> và dương từ V<sub>4</sub> đến V<sub>6</sub>.
- Hình thái: phần âm rộng ở V<sub>1</sub>, 2 đỉnh từ V<sub>4</sub> đến V<sub>6</sub>.

**Dẫn truyền nhĩ - thất:**

- Bloc nhĩ - thất hoàn toàn.

**Phức bộ QRS:**

**Chuyển đạo ngoại biên:**

- Biên độ: bình thường.
- Thời gian: 0,08".
- Trục điện học: giữa  $+30^\circ$  và  $+60^\circ$ .
- Hình thái: không có gì đặc biệt.

**Chuyển đạo trước tim:**

- Biên độ : bình thường.
- Hình thái : móc nhỏ ở phần đầu V<sub>1</sub>; q nhỏ ở V<sub>2</sub>; R móc ở V<sub>4</sub>.
- Vùng chuyển tiếp : V<sub>3</sub> - V<sub>4</sub>.

**Đoạn ST :**

- **Mức độ chênh và đặc điểm:** chênh xuống rất nhẹ ở V<sub>2</sub>

**Sóng T :**

**Chuyển đạo ngoại biên:**

- Trục điện học : khoảng  $+30^\circ$ .
- Hình thái : không có gì đặc biệt.

**Chuyển đạo trước tim:**

- Đặc điểm : âm ở V<sub>1</sub>, dương từ V<sub>2</sub> đến V<sub>6</sub> với dạng cao nhọn đối xứng từ V<sub>3</sub> đến V<sub>5</sub>.

**Đoạn QT:**

- Thời gian : 0,40".

**Kết luận:**

- Bloc nhĩ - thất cấp III với trung tâm chủ nhịp thất ở vùng bộ nối.
- Dày nhĩ trái.
- Thiếu máu cơ tim dưới nội tâm mạc vùng trước bên hoặc tăng Kali máu.
- Có thể có sẹo hoại tử cơ tim vùng trước vách.

**Câu hỏi :**

1. Tần số nhĩ gấp gấp đôi tần số thất. Tại sao ở đây không chẩn đoán là bloc nhĩ - thất cấp II (2/1) ?
2. Tại sao có thể khẳng định rằng trung tâm chủ nhịp thất nằm ở vùng bộ nối ?
3. Dựa vào đâu để chẩn đoán nghi có sẹo hoại tử cơ tim vùng trước vách?

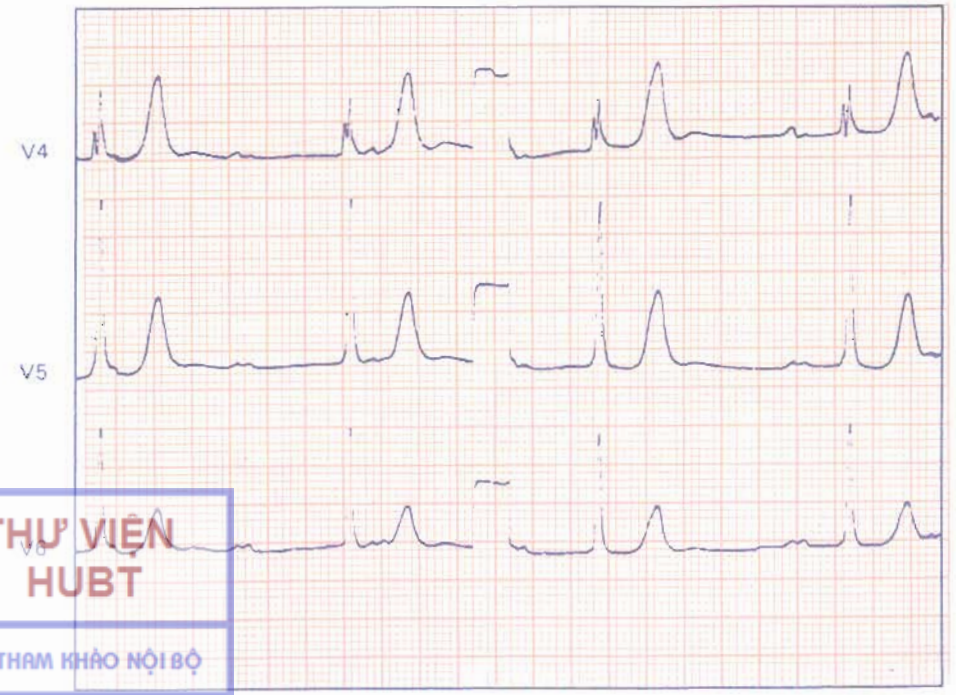
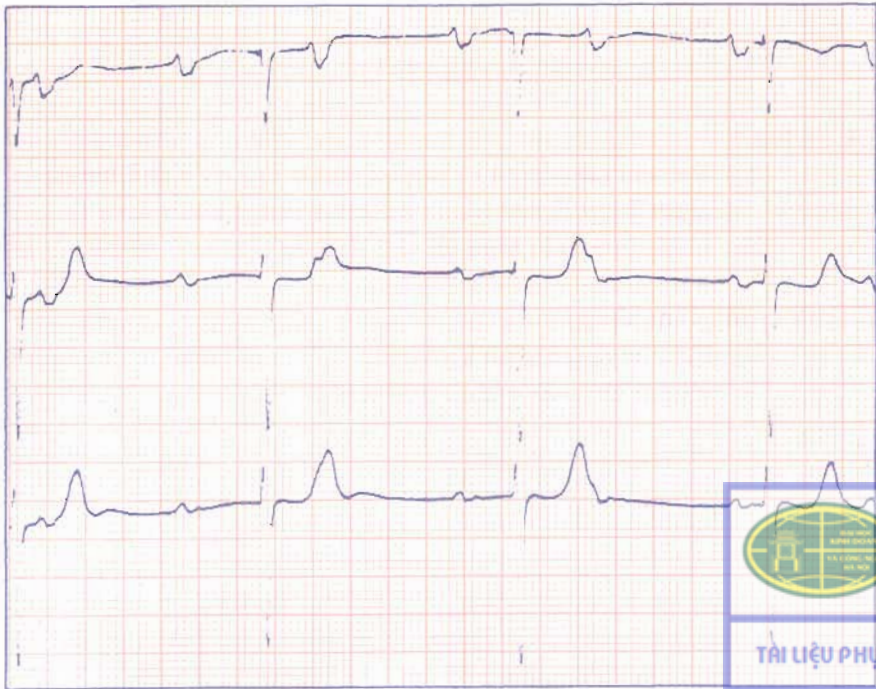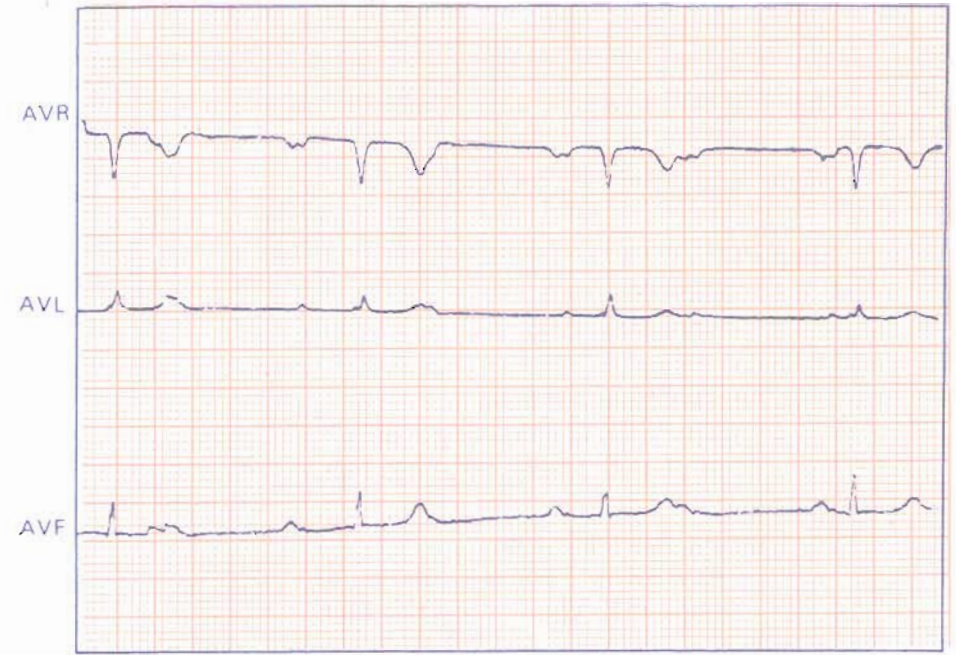
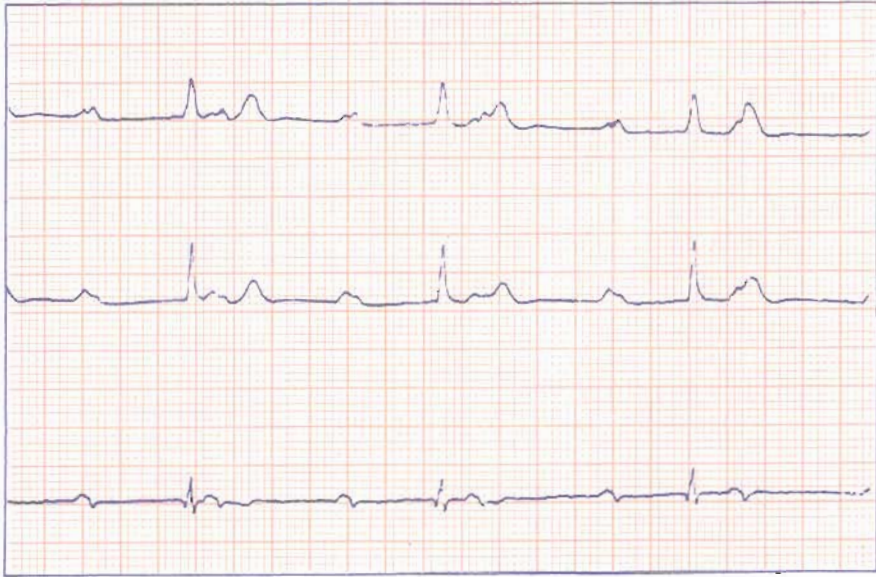
**Tình trạng lâm sàng:**

- Tiền sử khoẻ mạnh, không có triệu chứng gì.
- Nhịp tim chậm thường xuyên từ nhiều tháng nay.



THƯ VIỆN  
HUBT

N° 64 - J. E. 50 tuổi.



**THƯ VIỆN  
HUBT**

TÀI LIỆU PHỤC VỤ THAM KHẢO NỘI BỘ

Điện tâm đồ số : 65

Tuổi: 47 tuổi.

**Nhịp:** nhịp xoang đều 68 chu kỳ/ phút.

**Sóng P:**

- Biên độ: 2mm.
- Thời gian: 0,08".

**Chuyển đạo ngoại biên:**

- Trục điện học: khoảng  $+ 60^\circ$ .
- Hình thái: không có gì đặc biệt.

**Chuyển đạo trước tim:**

- Đặc điểm: 2 pha ở  $V_1$ , dương từ  $V_2$  đến  $V_6$ .
- Hình thái: không có gì đặc biệt.

**Dẫn truyền nhĩ - thất:**

- Thời gian: 0,10".

**Phức bộ QRS:**

**Chuyển đạo ngoại biên:**

- Biên độ: bình thường.
- Thời gian: 0,12".
- Trục điện học: khoảng  $0^\circ$ .
- Hình thái: có hình ảnh trát đậm phần đầu phức bộ QRS (sóng delta) ở  $D_1$ , aVL; sóng Q rộng và sâu ở  $D_3$ , aVF.

**Chuyển đạo trước tim:**

- Biên độ : R biên độ lớn ở  $V_4$ .
- Hình thái : có hình ảnh trát đậm phần đầu phức bộ QRS (sóng delta dương) từ  $V_1$  đến  $V_6$ .

- Vùng chuyển tiếp : không xác định được.

**Đoạn ST :**

- **Mức độ chênh và đặc điểm:** không có gì đặc biệt.

**Sóng T :**

**Chuyển đạo ngoại biên:**

- Trục điện học : khoảng  $+ 90^\circ$ .
- Hình thái : đặt ở  $D_1$ , âm ở aVL.

**Chuyển đạo trước tim:**

- Đặc điểm : không có gì đặc biệt.

**Đoạn QT:**

- Thời gian : 0,36".

**Kết luận:**

- Hội chứng tiền kích thích (Wolff - Parkinson - White).
- Có thể có rối loạn tái cực thất.

**Câu hỏi :**

1. Tại sao có sóng Q rộng và sâu ở  $D_3$ , aVF mà không chẩn đoán là sẹo hoại tử cơ tim vùng thành dưới ?
2. Chẩn đoán rối loạn tái cực thất dựa trên cơ sở nào ?

**Tình trạng lâm sàng:**

- Có cơn tim nhanh kịch phát.
- Khám lâm sàng bình thường.

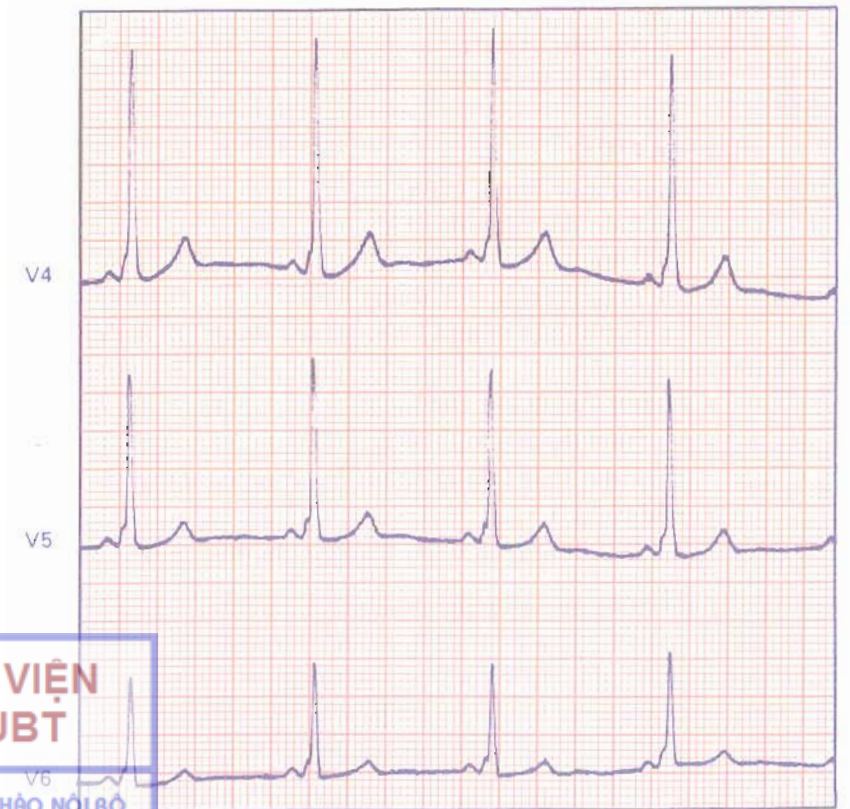
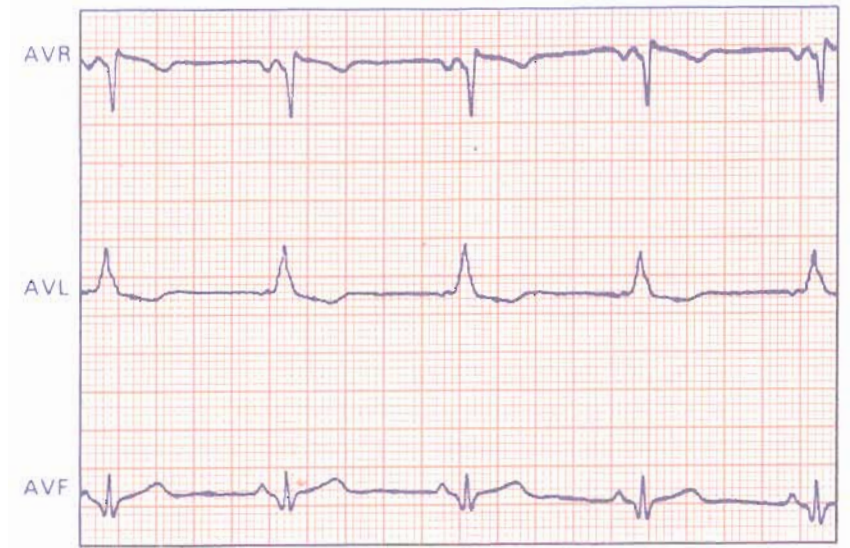
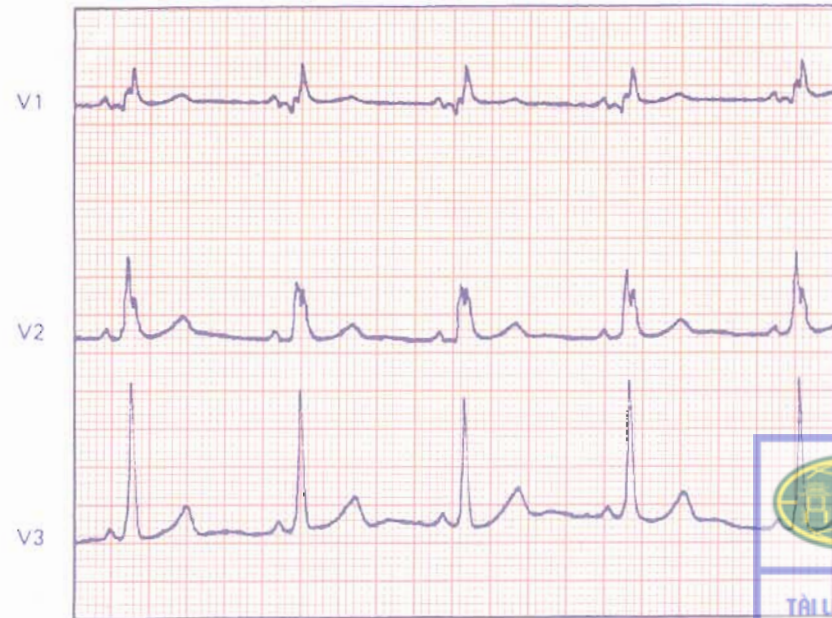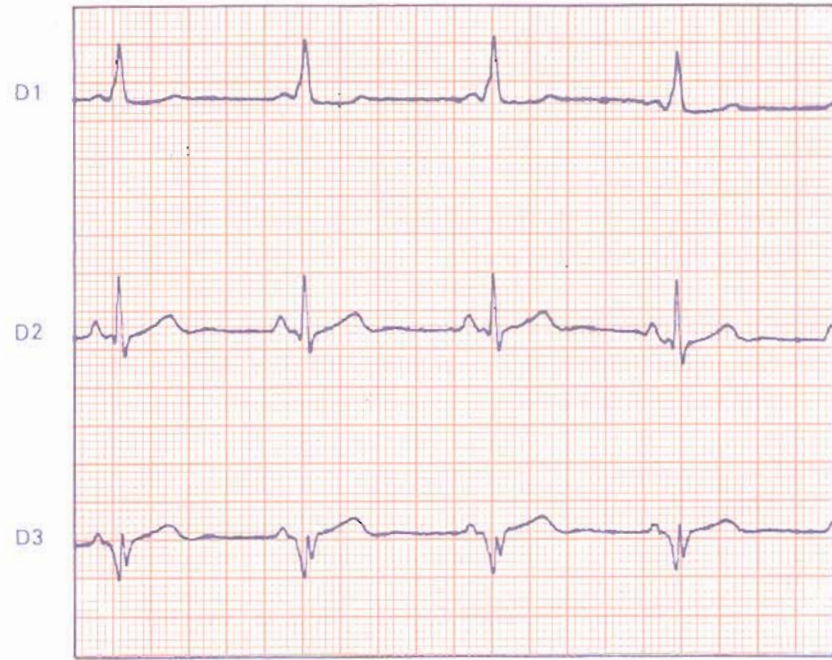


THƯ VIỆN  
HUBT

136

TÀI LIỆU PHỤC VỤ THAM KHẢO NỘI BỘ

N° 65 - A. V. 47 tuổi.



 **THƯ VIỆN HUBT**  
TÀI LIỆU PHỤC VỤ THAM KHẢO NỘI BỘ



Điện tâm đồ số: 66

Tuổi: 42 tuổi.

**Nhịp:** nhịp xoang đều 80 chu kỳ/ phút.

**Sóng P:**

- Biên độ: 1,5 mm.
- Thời gian: 0,09".

**Chuyển đạo ngoại biên:**

- Trục điện học: giữa  $+60^{\circ}$  và  $+90^{\circ}$ .
- Hình thái: không có gì đặc biệt.

**Chuyển đạo trước tim:**

- Đặc điểm: 2 pha ở  $V_1, V_2$ ; dương từ  $V_3$  đến  $V_6$ .
- Hình thái: không có gì đặc biệt.

**Dẫn truyền nhĩ - thất:**

- Thời gian: 0,14".

**Phức bộ QRS:**

**Chuyển đạo ngoại biên:**

- Biên độ: bình thường.
- Thời gian: 0,08".
- Trục điện học: khoảng  $+90^{\circ}$ .
- Hình thái: sóng Q rộng ở  $D_1$ ; dạng QS ở aVL.

**Chuyển đạo trước tim:**

- Biên độ: bình thường.
- Hình thái: dạng QS ở  $V_2, V_3, V_4$ ; dạng Qr ở  $V_5$ ; sóng Q rộng ở  $V_6$ .
- Vùng chuyển tiếp: không xác định được.

**Đoạn ST:**

- **Mức độ chênh và đặc điểm:** chênh lên và đi ngang ở  $V_2, V_3, V_4$ .

**Sóng T:**

**Chuyển đạo ngoại biên:**

- Trục điện học: khoảng  $+120^{\circ}$ .
- Hình thái: âm ở  $D_1, aVL$ .

**Chuyển đạo trước tim:**

- Đặc điểm: dương ở  $V_1$ ; +/- ở  $V_2$ ; âm từ  $V_3$  đến  $V_6$ ; đối xứng và nhọn ở  $V_4, V_5$ .

**Đoạn QT:**

- Thời gian: 0,34".

**Kết luận:**

- Hoại tử cơ tim trước rộng (có khả năng là bán cấp).

**Câu hỏi:**

1. Làm thế nào để biết trục sóng T là  $+120^{\circ}$ , trục này có bình thường không?
2. Dựa trên cơ sở nào để xác định hoại tử cơ tim này là bán cấp?

**Tình trạng lâm sàng:**

- Nhồi máu cơ tim ngày thứ 10.

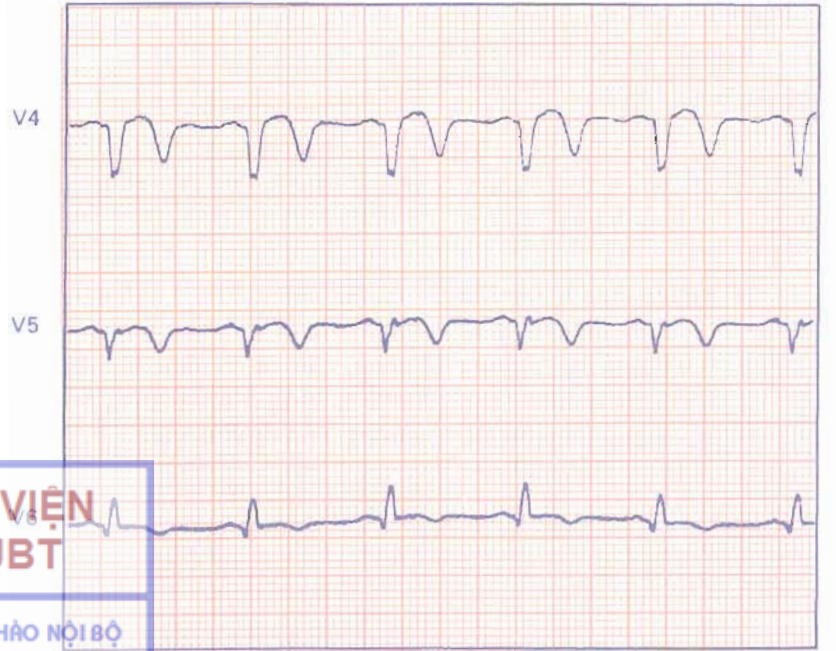
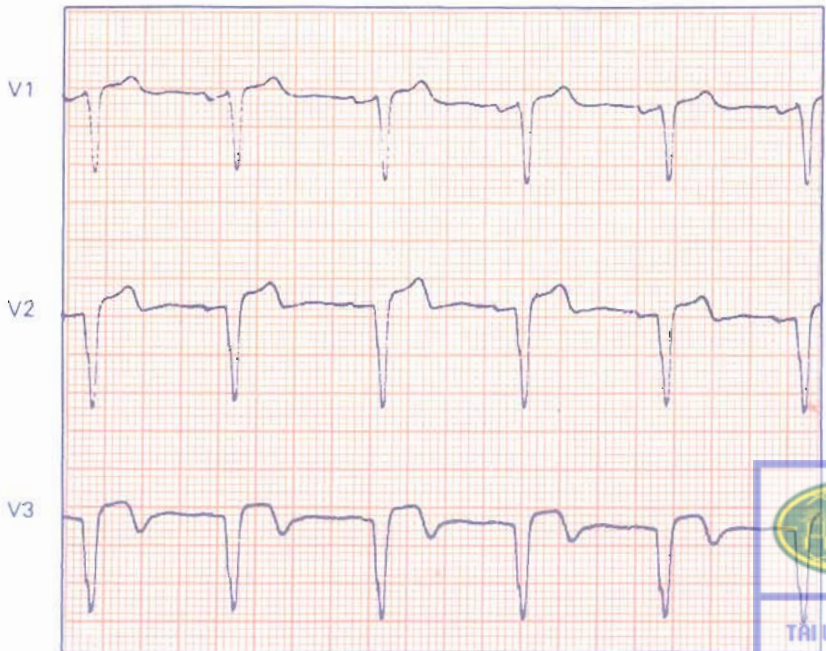
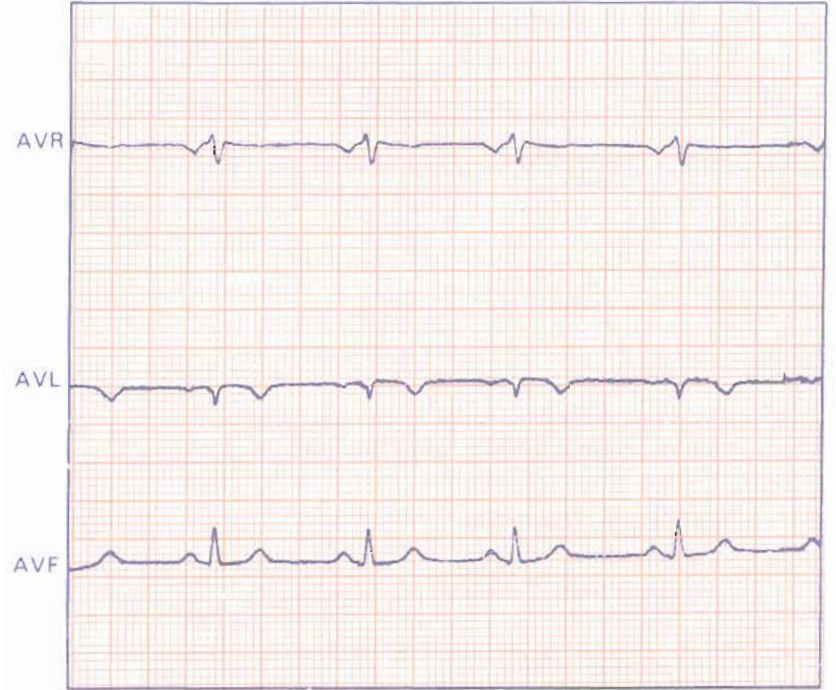
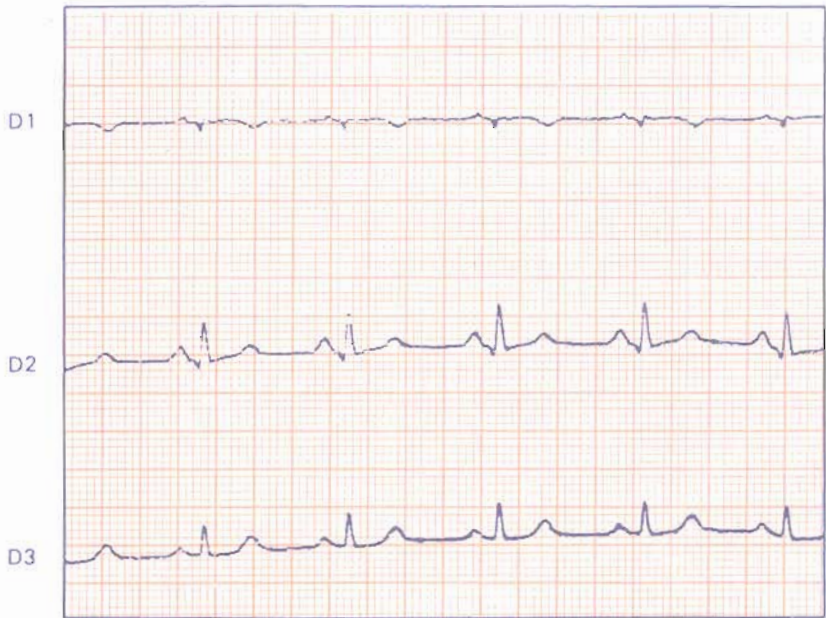

THƯ VIỆN  
HUBT

138

TÀI LIỆU PHỤC VỤ THAM KHẢO NỘI BỘ

N° 66 - A. M. 42 tuổi.



 **THƯ VIỆN HUBT**  
TÀI LIỆU PHỤC VỤ THAM KHẢO NỘI BỘ

Điện tâm đồ số: 67 Tuổi: 67 tuổi.

Nhịp: nhịp xoang đều 65 chu kỳ/ phút.

**Sóng P:**

- Biên độ: 1 mm.
- Thời gian: 0,10".

**Chuyển đạo ngoại biên:**

- Trục điện học: giữa  $+30^\circ$  và  $+60^\circ$ .
- Hình thái: không có gì đặc biệt.

**Chuyển đạo trước tim:**

- Đặc điểm: dương.
- Hình thái: 2 đỉnh từ  $V_4$  đến  $V_6$ .

**Dẫn truyền nhĩ - thất:**

- Thời gian: 0,18".

**Phức bộ QRS:**

**Chuyển đạo ngoại biên:**

- Biên độ: bình thường.
- Thời gian: 0,14".
- Trục điện học: không xác định được.
- Hình thái: sóng S rộng, sâu ở  $D_1$ ,  $D_2$ ,  $aVL$ ; sóng R rộng ở  $aVR$ .

**Chuyển đạo trước tim:**

- Biên độ: sóng R' biên độ lớn ở  $V_1$ .
- Hình thái: Sóng Q rộng, sâu từ  $V_1$  đến  $V_4$  với nhánh nội điện muộn ở  $V_1$  (0,08"); sóng S rộng từ  $V_4$  đến  $V_6$ .
- Vùng chuyển tiếp: không xác định được.

**Đoạn ST:**

- **Mức độ chênh và đặc điểm:** chênh xuống nhẹ ở  $V_1$  dạng cong lõm lên cao ở  $V_2$ ; dạng đi ngang ở  $V_3$ .

**Sóng T:**

**Chuyển đạo ngoại biên:**

- Trục điện học: khoảng  $+60^\circ$ .
- Hình thái: không có gì đặc biệt.

**Chuyển đạo trước tim:**

- Đặc điểm: âm, không đối xứng ở  $V_1$ , âm và đối xứng ở  $V_2$ , 2 pha ở  $V_3$ , dương từ  $V_4$  đến  $V_6$ .

**Đoạn QT:**

- Thời gian: 0,40".

**Kết luận:**

- Bloc nhánh phải hoàn toàn.
- Sẹo hoại tử cơ tim vùng trước vách và trước mỏm.

**Câu hỏi:**

1. Sóng Q rộng ở các chuyển đạo trước tim phải có thể giải thích là do bloc nhánh phải được không?
2. Sóng T âm ở  $V_1$  có ý nghĩa gì?
3. Sóng q ở  $V_6$  có ý nghĩa gì?

**Tình trạng lâm sàng:**

- Tiền sử nhồi máu cơ tim cách đây 1 năm.
- Khám lâm sàng bình thường.

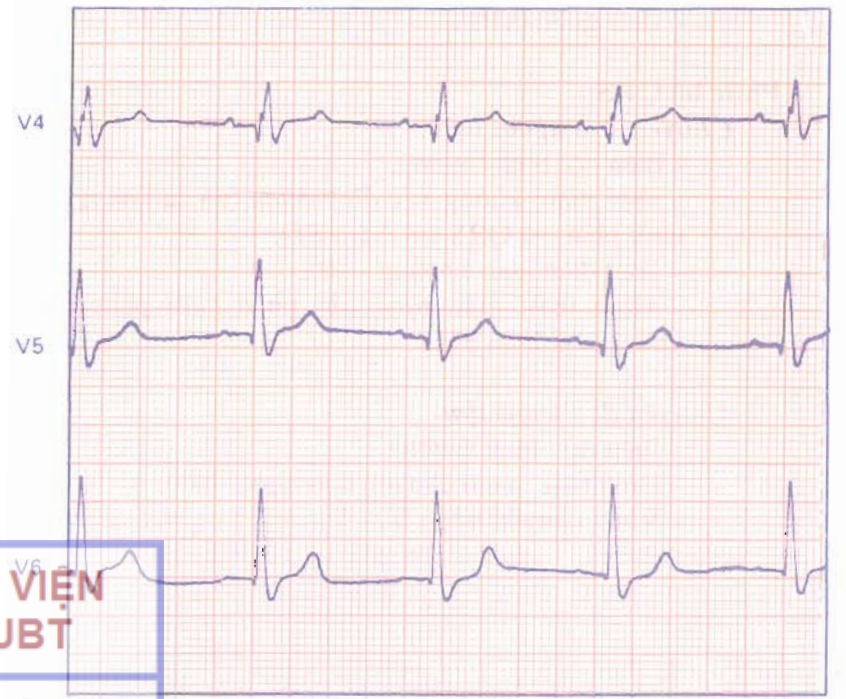
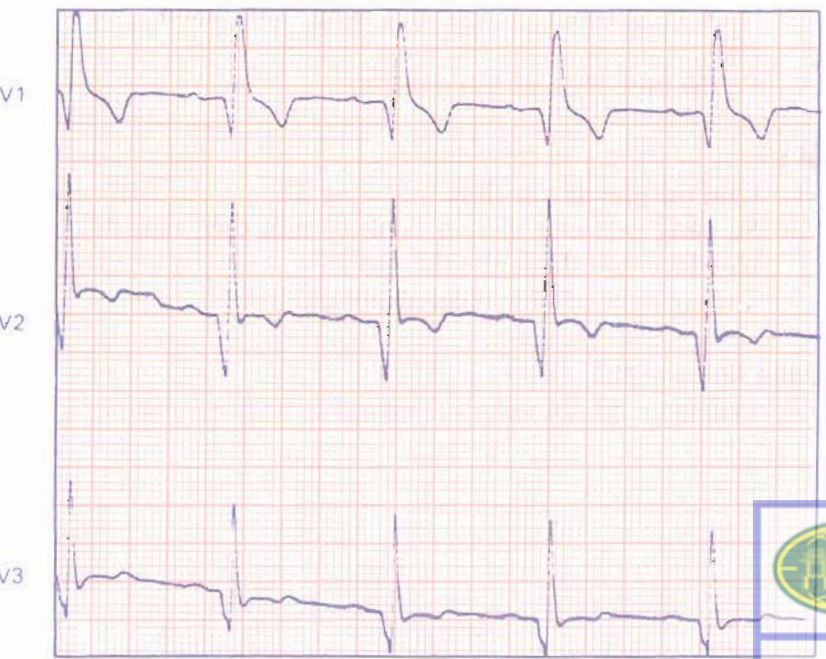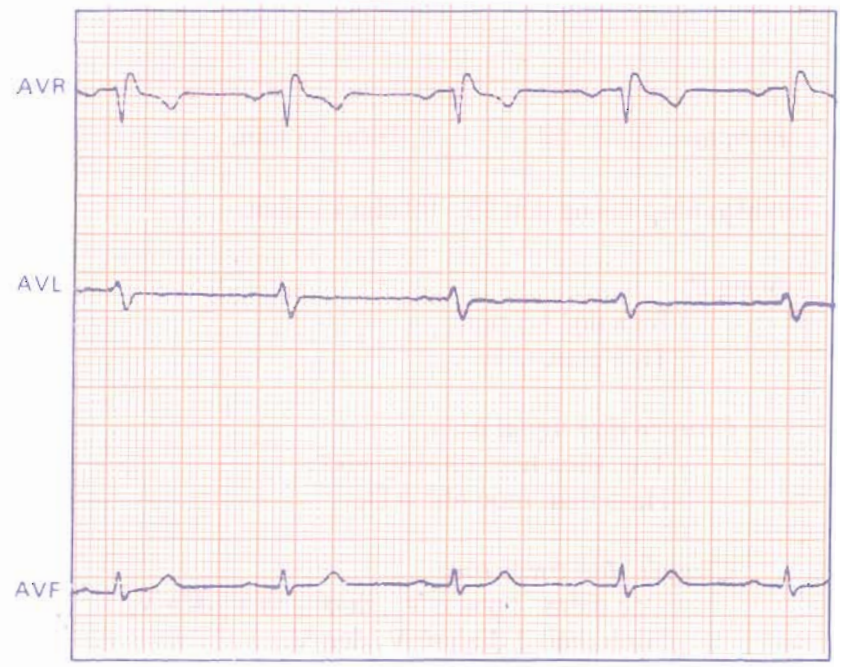
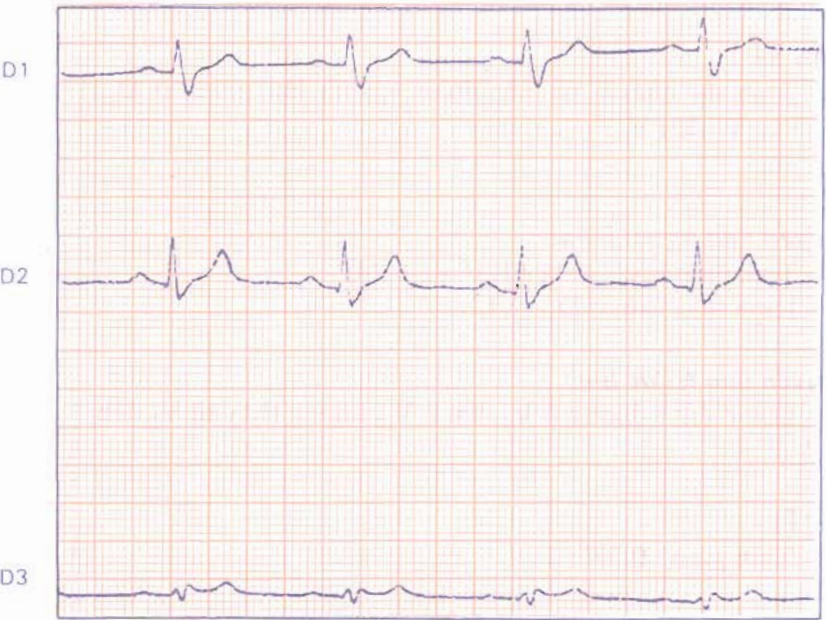


THƯ VIỆN  
HUBT

140

TÀI LIỆU PHỤC VỤ THAM KHẢO NỘI BỘ

N° 67 - B. I. 67 tuổi.



 **THƯ VIỆN HUBT**  
TÀI LIỆU PHỤC VỤ THAM KHẢO NỘI BỘ

Điện tâm đồ số: 68

Tuổi: 55 tuổi.

Nhịp: nhịp xoang đều 85 - 90 chu kỳ/phút.

**Sóng P:**

- Biên độ: 1,5 mm.
- Thời gian: 0,10".

**Chuyển đạo ngoại biên:**

- Trục điện học: khoảng  $+60^\circ$ .
- Hình thái: móc nhẹ ở  $D_2$ .

**Chuyển đạo trước tim:**

- Đặc điểm: 2 pha ở  $V_1$ , dương từ  $V_2$  đến  $V_6$ .
- Hình thái: 2 đỉnh từ  $V_2$  đến  $V_5$ .

**Dẫn truyền nhĩ - thất:**

- Thời gian: 0,16".

**Phức bộ QRS:**

**Chuyển đạo ngoại biên:**

- Biên độ: bình thường.
- Thời gian: không xác định được (có sự hoà nhập phần cuối phức bộ QRS với đoạn ST).
- Trục điện học: khoảng  $-30^\circ$ .
- Hình thái: giãn rộng (do phần cuối phức bộ QRS chồng lên đoạn ST).

**Chuyển đạo trước tim:**

- Biên độ: bình thường.
- Hình thái: xem chuyển đạo ngoại biên.
- Vùng chuyển tiếp:  $V_1 - V_2$ .

**Đoạn ST:**

- **Mức độ chênh và đặc điểm:** chênh lên nhiều ở  $D_1$ ,  $aVL$ ,  $V_2$  đến  $V_6$ .

**Sóng T:**

**Chuyển đạo ngoại biên:**

- Trục điện học: giữa  $+120^\circ$  và  $+150^\circ$ .
- Hình thái: âm ở  $D_1$ ,  $aVL$ .

**Chuyển đạo trước tim:**

- Đặc điểm: dương ở  $V_1$ , âm ở  $V_6$ , không thấy từ  $V_2$  đến  $V_5$ .

**Đoạn QT:**

- Thời gian: 0,38".

**Kết luận:**

- Thiếu máu - tổn thương cơ tim dưới thượng tâm mạc trước rộng (nhồi máu cơ tim dạng hình thành - tối cấp).
- Có thể bloc phân nhánh trái trước.

**Câu hỏi:**

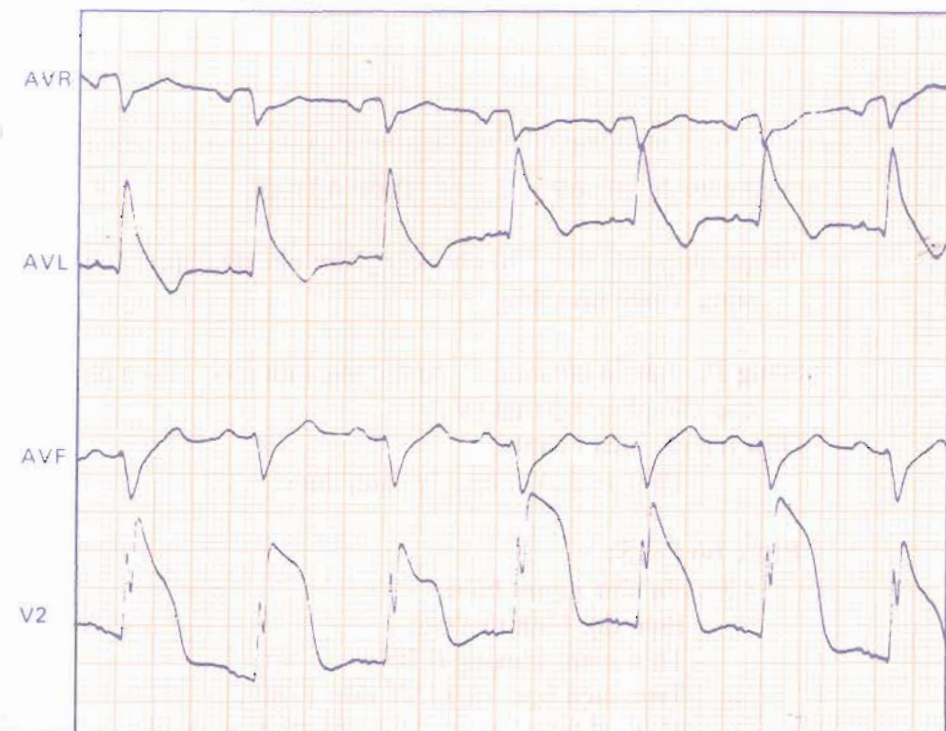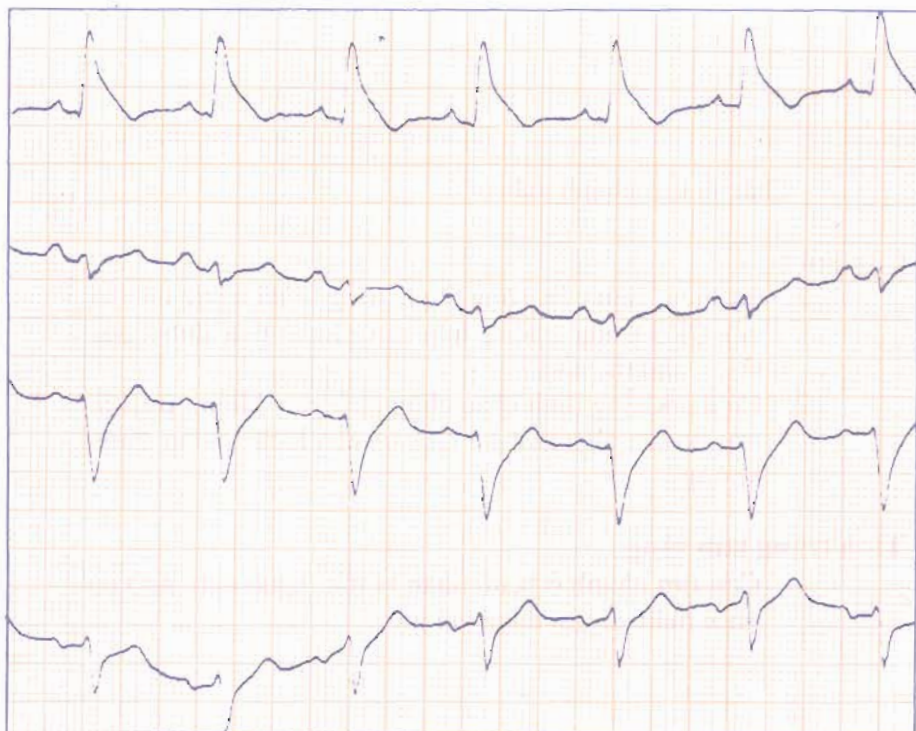
1. Làm thế nào để xác định trục sóng T?
2. Sự vắng mặt của sóng q bệnh lý trên điện tâm đồ này được giải thích như thế nào?
3. Tại sao nghi có bloc phân nhánh trái trước?

**Tình trạng lâm sàng:**

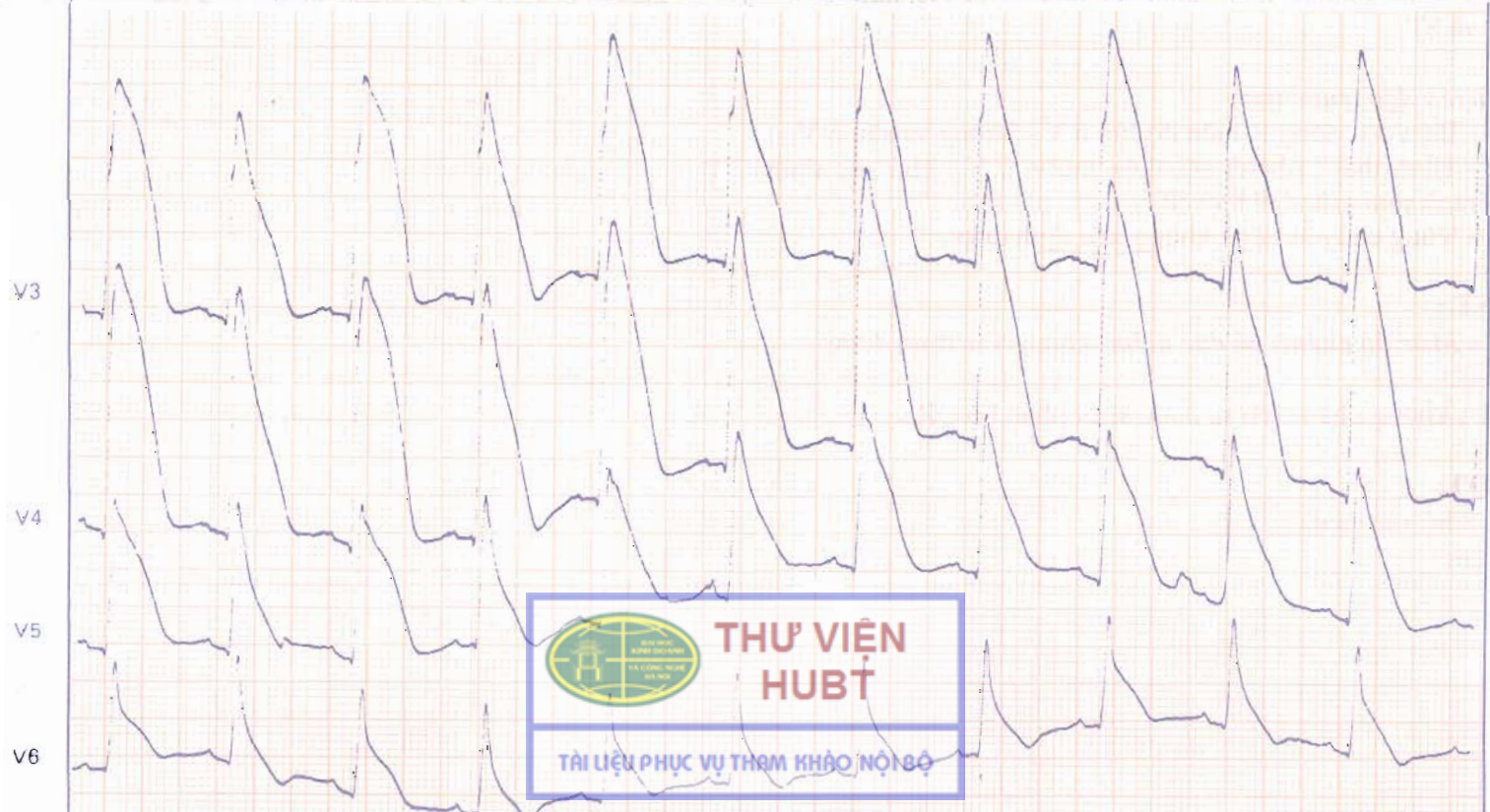
- Đau ngực dữ dội vùng sau xương ức từ gần 1 giờ.



THƯ VIỆN  
HUBT



68  
F. 55 tuổi.



 **THƯ VIỆN HUBT**  
TÀI LIỆU PHỤC VỤ THAM KHẢO NỘI BỘ

Điện tâm đồ số: 69

Tuổi: 43 tuổi.

**Nhịp:** nhịp thất đều 170 chu kỳ/ phút; nhĩ đồ chắc là chồng lên sóng T nên khó thấy.

**Sóng P:** chắc là có sóng P, dưới dạng một móc nhỏ ở phần dưới của các phức bộ thất ( $V_2$ ).

**Dẫn truyền nhĩ - thất:**

- Thời gian: không xác định được.

**Phức bộ QRS:**

**Chuyển đạo ngoài biên:**

- Biên độ: bình thường.
- Thời gian: khoảng 0,20".
- Trục điện học: từ  $+150^\circ$  đến  $+180^\circ$ .
- Hình thái: có móc, khó xác định ranh giới giữa QRS và ST.

**Chuyển đạo trước tim:**

- Biên độ: sóng R biên độ lớn ở  $V_1$ , S rộng và sâu ở  $V_6$ .
- Hình thái: nhánh nội điện muộn ở  $V_1$ , khó xác định ranh giới giữa QRS và ST.
- Vùng chuyển tiếp: không xác định được.

**Đoạn ST:**

- **Mức độ chênh và đặc điểm:** không xác định được.

**Sóng T:** không phân tách ra được khỏi phức bộ QRS.

**Đoạn QT:**

Khó xác định.

**Kết luận:**

- Chắc là tim nhanh thất.

**Câu hỏi:**

1. Sự hiện diện của sóng P và sóng P có cùng tần số với QRS trong trường hợp tim nhanh thất được giải thích như thế nào?
2. Có thể khẳng định chắc chắn rằng đây không phải là tim nhanh trên thất có dẫn truyền lệch hướng được không?

**Tình trạng lâm sàng:**

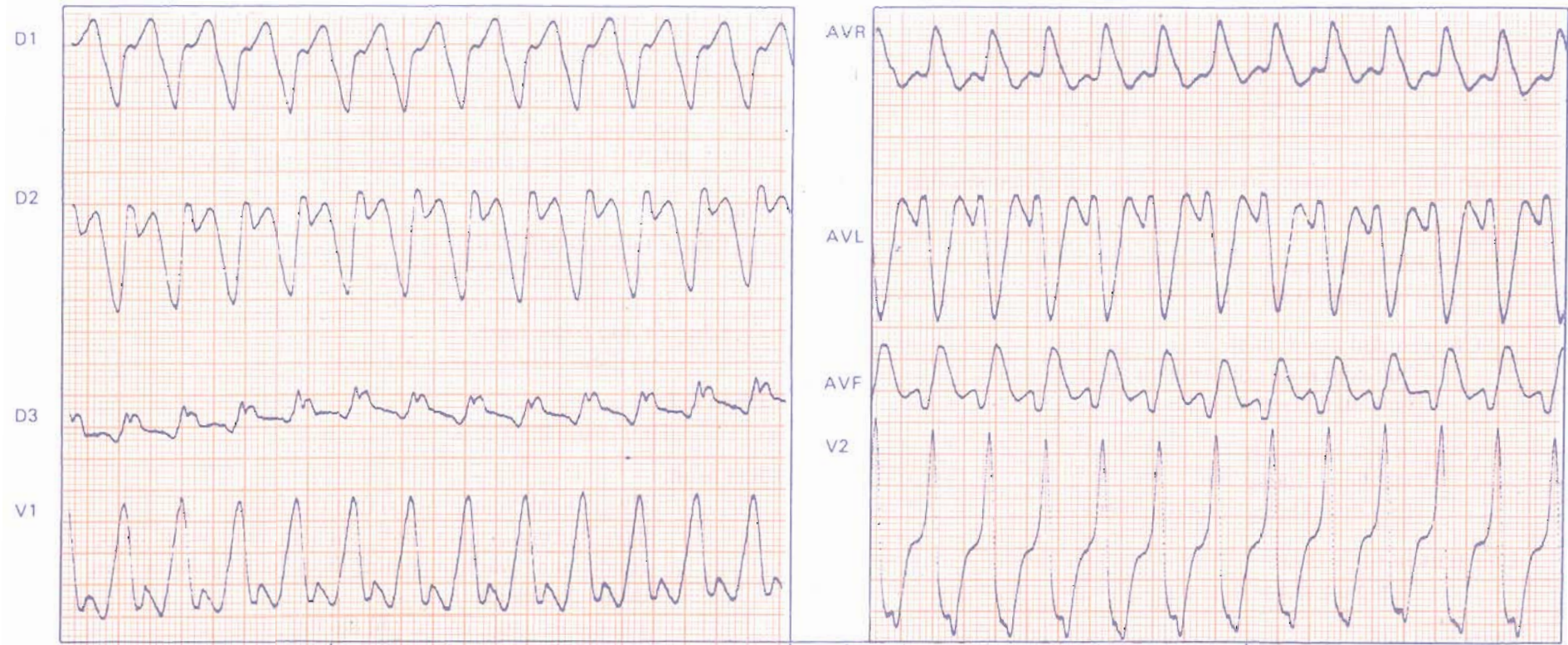- Con tim nhanh ở bệnh nhân bị đau ngực nghi ngờ có nhồi máu cơ tim được vài giờ.



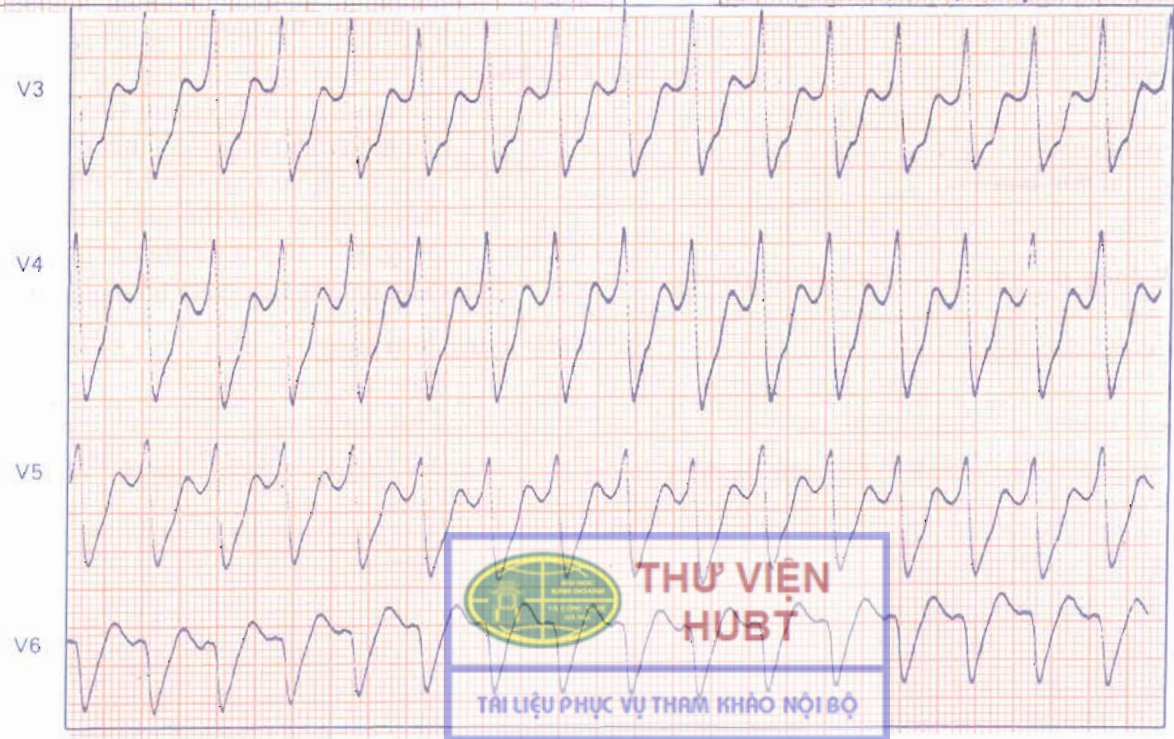
THƯ VIỆN  
HUBT


144

TÀI LIỆU PHỤC VỤ THAM KHẢO NỘI BỘ



N° 69  
R. S. 43 tuổi.



 **THƯ VIỆN  
HUBT**  
TÀI LIỆU PHỤC VỤ THĂM KHẢO NỘI BỘ



Điện tâm đồ số: 70

Tuổi: 69 tuổi.

**Nhịp:** nhịp xoang đều 130 chu kỳ/phút, ngoại tâm thu thất.

**Sóng P:**

- Biên độ: 2 mm.
- Thời gian: 0,08".

**Chuyển đạo ngoại biên:**

- Trục điện học: giữa  $+60^{\circ}$  và  $+90^{\circ}$ .
- Hình thái: nhọn ở  $D_2, D_3$ .

**Chuyển đạo trước tim:**

- Đặc điểm: dương.
- Hình thái: không có gì đặc biệt.

**Dẫn truyền nhĩ - thất:**

- Thời gian: 0,14".

**Phức bộ QRS:**

**Chuyển đạo ngoại biên:**

- Biên độ: bình thường.
- Thời gian: 0,08".
- Trục điện học: khoảng  $+30^{\circ}$ .
- Hình thái: không có gì đặc biệt.

**Chuyển đạo trước tim:**

- Biên độ : sóng R biên độ lớn ở  $V_4$ , chỉ số Sokolow dương tính.
- Hình thái : không có gì đặc biệt.
- Vùng chuyển tiếp :  $V_2 - V_3$ .

**Đoạn ST :**

- **Mức độ chênh và đặc điểm:** chênh xuống nhẹ và đi

chéch lên ở  $D_1, D_2$ ; chênh xuống kiểu thẳng đuồn từ  $V_3$  đến  $V_5$ ; chênh xuống dạng đáy chén ở  $D_1$  và  $V_6$ .

**Sóng T :**

**Chuyển đạo ngoại biên:**

- Trục điện học : khoảng  $+60^{\circ}$ .
- Hình thái : không có gì đặc biệt.

**Chuyển đạo trước tim:**

- Đặc điểm : không có gì đặc biệt.

**Đoạn QT:**

- Thời gian : 0,30".

**Kết luận:**

- Nhịp nhanh xoang, ngoại tâm thu thất.
- Tổn thương cơ tim dưới nội tâm mạc vùng trước (thiếu năng vành mạn tính hoặc nhồi máu cơ tim dưới nội tâm mạc).
- Phì đại thất trái, có thể phì đại nhĩ phải.
- Có thể ngấm Digitalis

**Câu hỏi :**

1. Tại sao ST chênh xuống từ  $V_3$  đến  $V_5$  không phải là dấu hiệu của tăng gánh thất trái?
2. Tại sao ngoại tâm thu có sóng P đi trước lại không phải là ngoại tâm thu nhĩ có dẫn truyền lệch hướng ?
3. Dạng ST ở  $D_2$  có ý nghĩa gì không?
4. Ở chuyển đạo nào ST có dạng ngấm Digitalis?

**Tình trạng lâm sàng:**

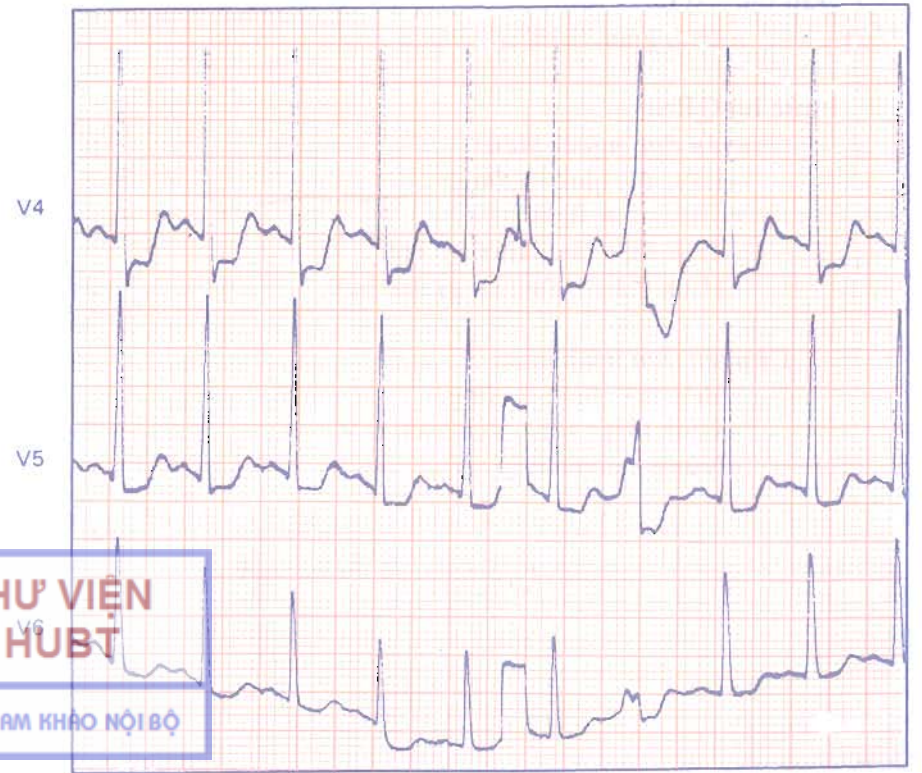
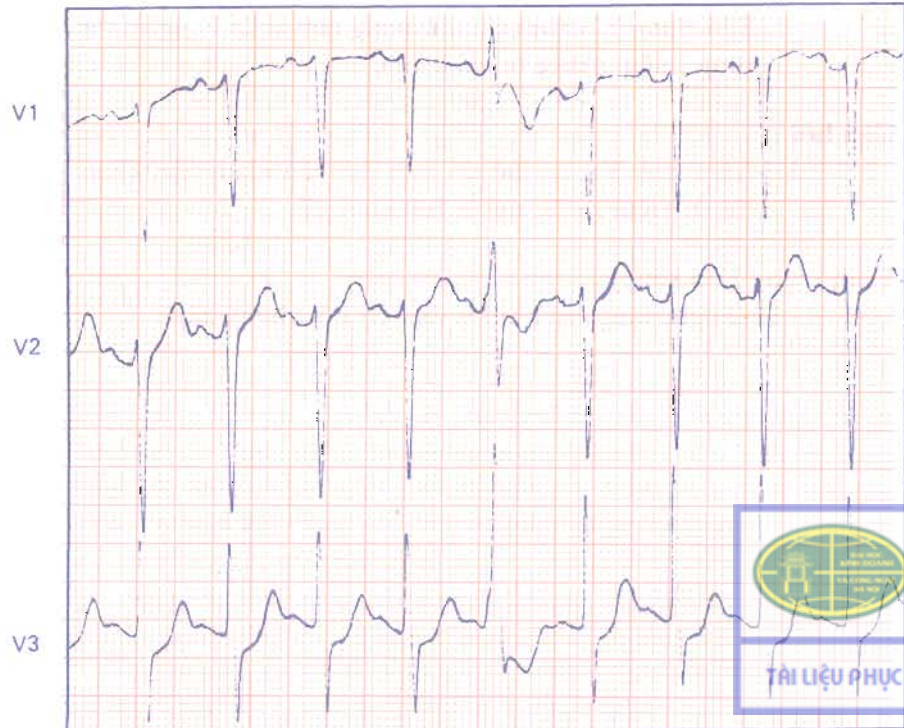
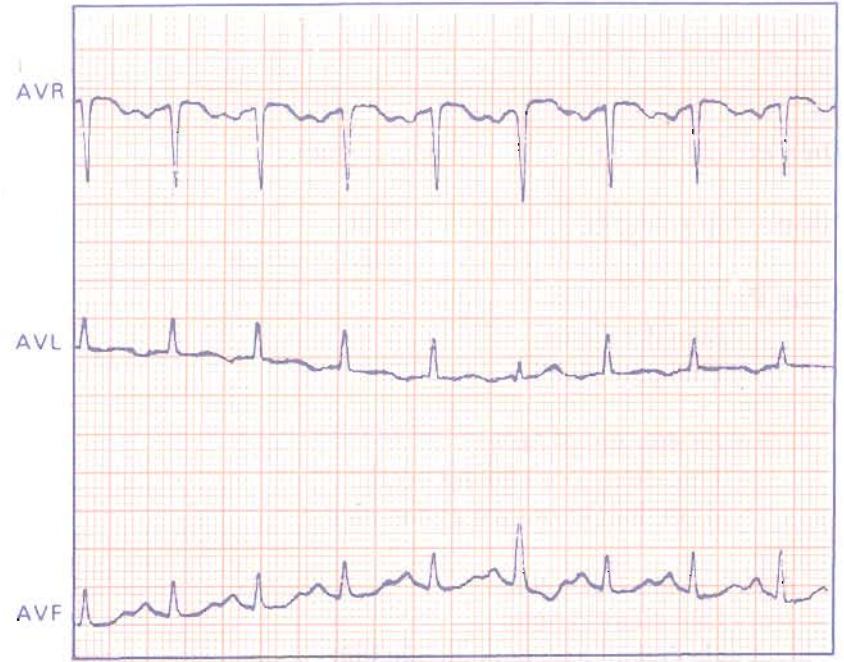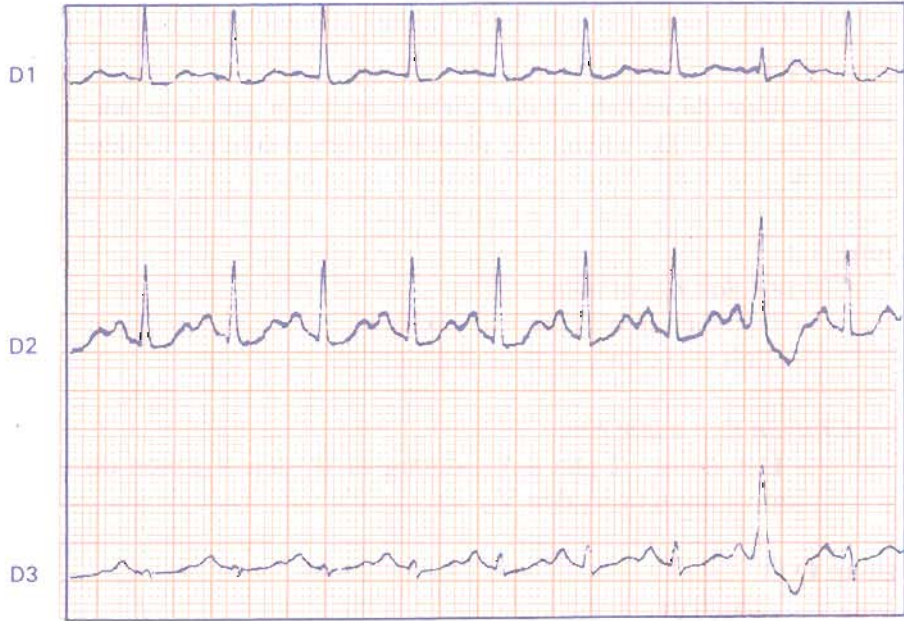- Đau thắt ngực nặng.
- Tăng huyết áp.
- Suy thất trái đang điều trị Digitalis.



THƯ VIỆN  
HUBT

146

TÀI LIỆU PHỤC VỤ THAM KHẢO NỘI BỘ



Điện tâm đồ số : 71

Tuổi: 26 tuổi.

**Nhịp:** nhịp xoang 60 - 70 chu kỳ/ phút.

**Sóng P:**

- Biên độ: 1 mm.
- Thời gian: 0,08".

**Chuyển đạo ngoại biên:**

- Trục điện học: khoảng  $+60^\circ$ .
- Hình thái: không có gì đặc biệt.

**Chuyển đạo trước tim:**

- Đặc điểm: dương.
- Hình thái: không có gì đặc biệt.

**Dẫn truyền nhĩ - thất:**

- Thời gian: 0,14".

**Phức bộ QRS:**

**Chuyển đạo ngoại biên:**

- Biên độ: bình thường.
- Thời gian: 0,08".
- Trục điện học: khoảng  $+60^\circ$ .
- Hình thái: không có gì đặc biệt.

**Chuyển đạo trước tim:**

- Biên độ : bình thường.
- Hình thái : sóng S có móc ở  $V_1$ .
- Vùng chuyển tiếp :  $V_2$ .

**Đoạn ST :**

- **Mức độ chênh và đặc điểm:** chênh lên nhẹ kiểu dốc lên ở  $D_1, D_2$ ; chênh lên rõ với bề lõm ở trên từ  $V_2$  đến  $V_6$ .

**Sóng T :**

**Chuyển đạo ngoại biên:**

- Trục điện học : giữa  $+30^\circ$  và  $+60^\circ$ .
- Hình thái : không có gì đặc biệt.

**Chuyển đạo trước tim:**

- Đặc điểm : 2 pha ở  $V_1$ , dương từ  $V_2$  đến  $V_6$ , biên độ lớn và nhọn từ  $V_2$  đến  $V_4$ .

**Đoạn QT:**

- Thời gian : 0,36".

**Kết luận:**

- Tổn thương cơ tim dưới thượng tâm mạc vùng trước rộng (viêm màng ngoài tim?).

**Câu hỏi :**

1. ST chênh lên có thể do một nguyên nhân nào khác ngoài viêm màng ngoài tim không?

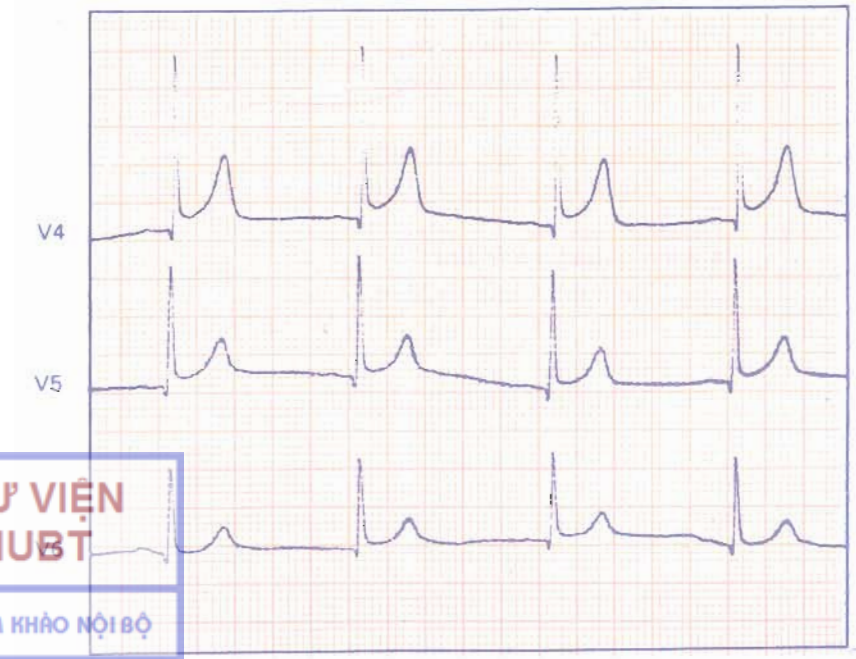
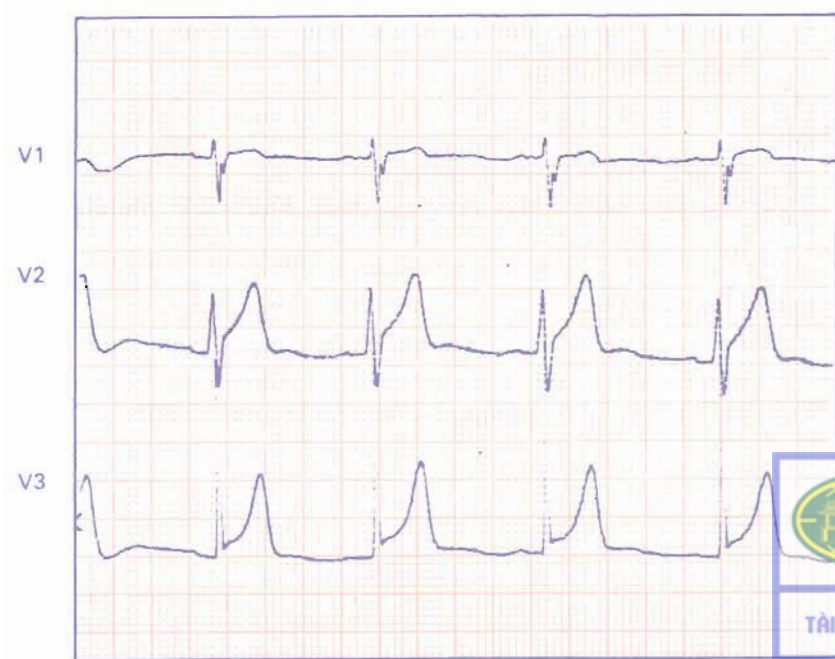
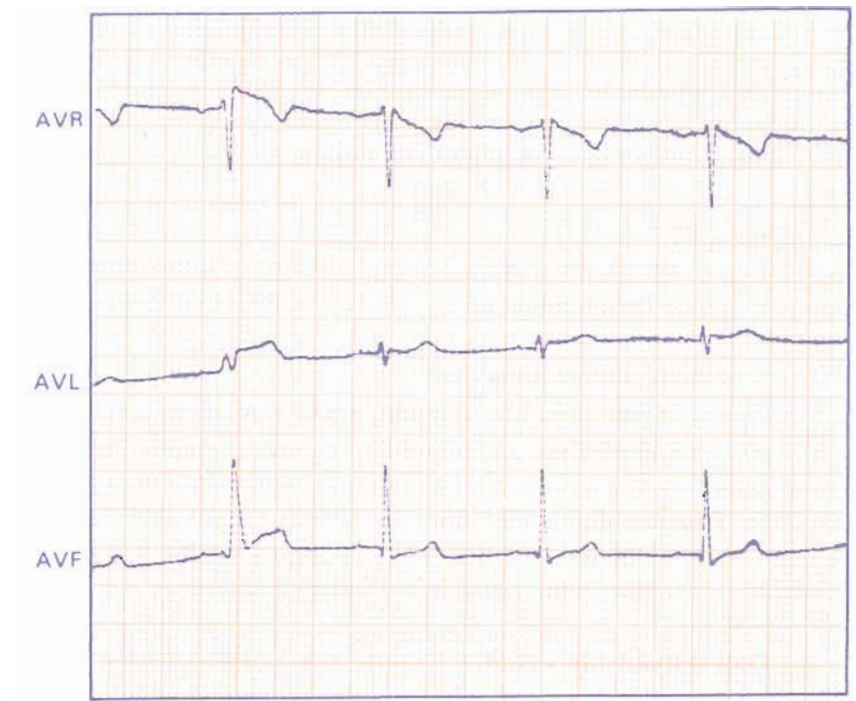
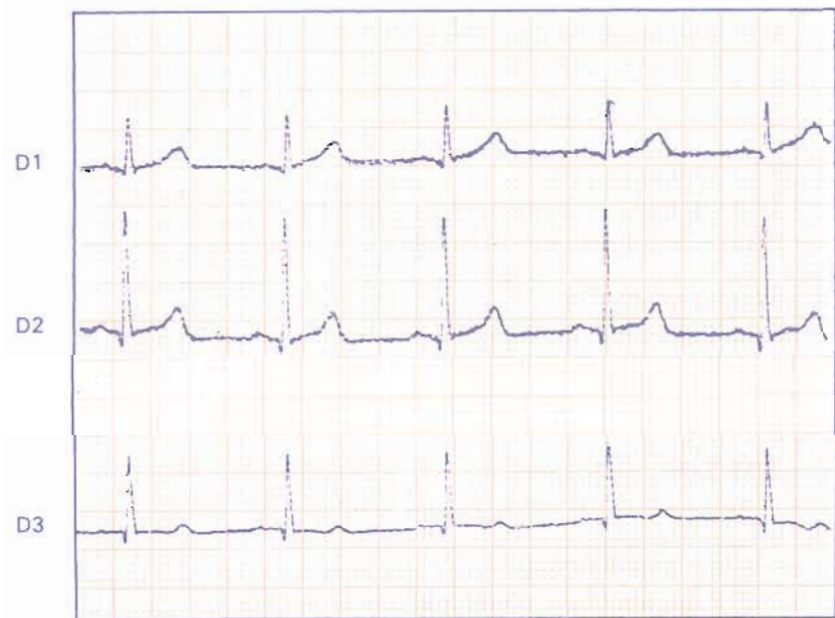
**Tình trạng lâm sàng:**

- Đau ngực tăng lên khi hít vào, có hội chứng cúm.



THƯ VIỆN  
HUBT

N° 71 - B. A. 26 tuổi.



 **THƯ VIỆN HUBT**  
TÀI LIỆU PHỤC VỤ THAM KHẢO NỘI BỘ

Điện tâm đồ số : 72

Tuổi: 25 tuổi.

Nhịp: nhịp xoang đều 100 chu kỳ/ phút.

**Sóng P:**

- Biên độ: 2 mm.
- Thời gian: 0,11".

**Chuyển đạo ngoại biên:**

- Trục điện học: khoảng  $+60^\circ$ .
- Hình thái: 2 đỉnh ở  $D_1$ .

**Chuyển đạo trước tim:**

- Đặc điểm: 2 pha ở  $V_1$ , dương từ  $V_2$  đến  $V_6$ .
- Hình thái: nhọn ở  $V_2$ , 2 đỉnh ở  $V_4$ .

**Dẫn truyền nhĩ - thất:**

- Thời gian: 0,16".

**Phức bộ QRS:**

**Chuyển đạo ngoại biên:**

- Biên độ: bình thường.
- Thời gian: 0,10".
- Trục điện học: khoảng  $+120^\circ$ .
- Hình thái: móc ở  $D_3$ , aVF.

**Chuyển đạo trước tim:**

- Biên độ : bình thường.
- Hình thái : dạng qR ở  $V_1$  với nhánh nội điện muộn (0,06"); Rs ở  $V_2$ .
- Vùng chuyển tiếp :  $V_3$ .

**Đoạn ST :**

- **Mức độ chênh và đặc điểm:** ST chênh xuống kiểu dốc xuống ở  $D_2$ ,  $D_3$ , aVF,  $V_1$  đến  $V_6$ .

**Sóng T :**

**Chuyển đạo ngoại biên:**

- Trục điện học : khoảng  $-30^\circ$ .
- Hình thái : 2 pha -/+ ở  $D_2$ , aVF.

**Chuyển đạo trước tim:**

- Đặc điểm : âm ở  $V_1, V_2$ , 2 pha với dạng -/+ từ  $V_3$  đến  $V_6$ .

**Đoạn QT:**

- Thời gian : 0,32".

**Kết luận:**

- Nhịp nhanh xoang.
- Phi đại nhĩ phải, có thể phi đại cả 2 nhĩ.
- Tăng gánh tâm thu thất phải.
- Bloc nhánh phải không hoàn toàn.
- Tổn thương cơ tim dưới nội tâm mạc vùng trước hoặc ngấm Digitalis.

**Câu hỏi :**

1. Sóng q nhỏ ở  $D_1$  có ý nghĩa gì?
2. Với trục phải ở đây có chẩn đoán bloc phân nhánh trái sau không?

**Tình trạng lâm sàng:**

- Bệnh tim bẩm sinh có tăng áp động mạch phổi và hở van ba lá.
- Đang điều trị Digitalis.

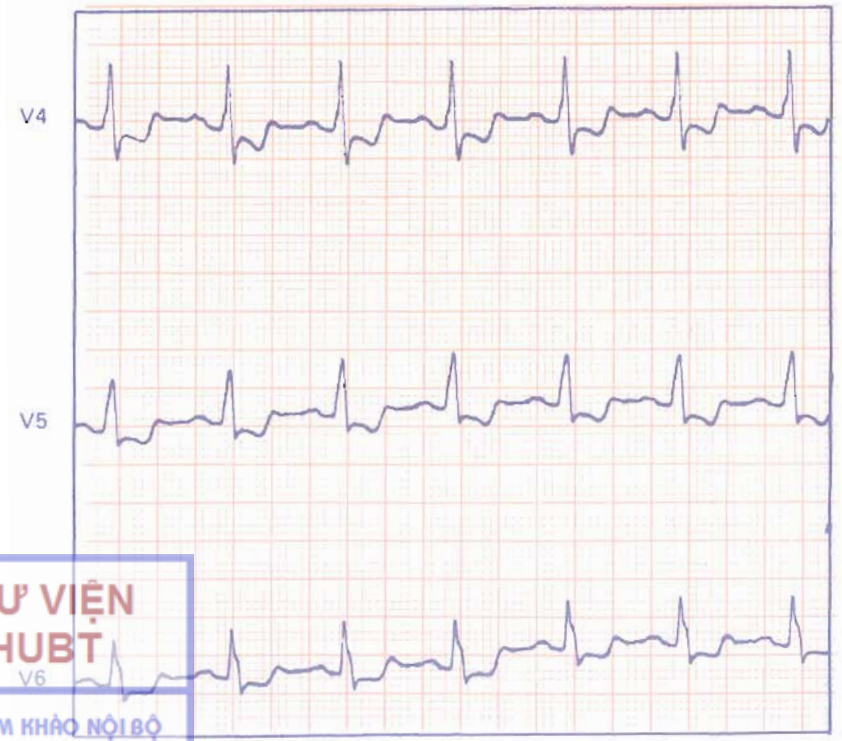
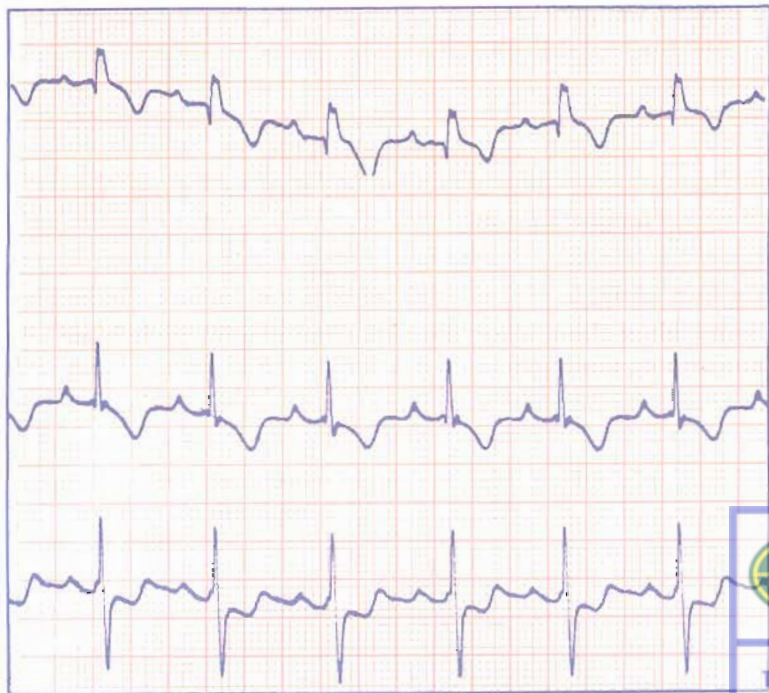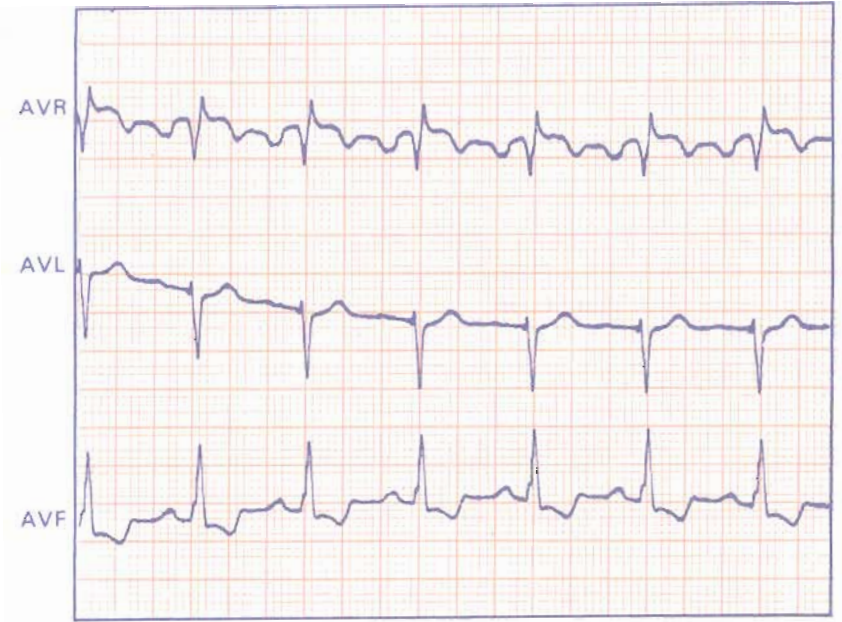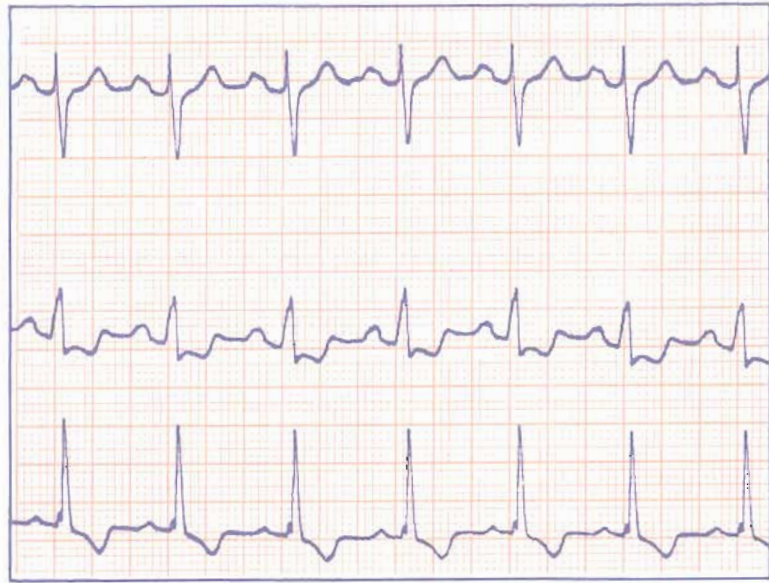


THƯ VIỆN  
HUBT

150

TÀI LIỆU PHỤC VỤ THAM KHẢO NỘI BỘ

N° 72 - O. M. 25 tuổi.



 **THƯ VIỆN HUBT**  
V6  
TÀI LIỆU PHỤC VỤ THAM KHẢO NỘI BỘ

Điện tâm đồ số : 73

Tuổi: 62 tuổi.

**Nhịp:** nhịp xoang 90 chu kỳ/phút có ngoại tâm thu thất.

**Sóng P:**

- Biên độ: 1 mm.
- Thời gian: 0,08".

**Chuyển đạo ngoại biên:**

- Trục điện học: khoảng  $+60^\circ$ .
- Hình thái: không có gì đặc biệt.

**Chuyển đạo trước tim:**

- Đặc điểm: dương.
- Hình thái: 2 đỉnh ở  $V_2, V_3$ .

**Dẫn truyền nhĩ - thất:**

- Thời gian: 0,14".

**Phức bộ QRS:**

**Chuyển đạo ngoại biên:**

- Biên độ: bình thường.
- Thời gian: 0,08".
- Trục điện học: khoảng  $+30^\circ$ .
- Hình thái: không có gì đặc biệt.

**Chuyển đạo trước tim:**

- Biên độ : bình thường.
- Hình thái : không có gì đặc biệt.
- Vùng chuyển tiếp :  $V_3$ .

**Đoạn ST :**

- **Mức độ chênh và đặc điểm:** chênh xuống có dạng đáy chén ở  $D_2, V_4$  đến  $V_6$ .

**Sóng T :**

**Chuyển đạo ngoại biên:**

- Trục điện học : giữa  $0^\circ$  và  $-30^\circ$ .
- Hình thái : điện thế thấp ở  $D_2$ , âm ở  $D_3$ , âm nhẹ ở aVF.

**Chuyển đạo trước tim:**

- Đặc điểm : điện thế thấp.

**Đoạn QT:**

- Thời gian : 0,32".

**Sóng U:** có ở  $V_3, V_4$ .

**Kết luận:**

- Ngoại tâm thu thất.
- Rối loạn tái cực chắc là do Digitalis.

**Câu hỏi :**

1. Sóng T âm ở  $V_1$  có phải bệnh lý không?
2. Dấu hiệu gì trên điện tâm đồ này gợi ý có hiện tượng ngấm Digitalis?

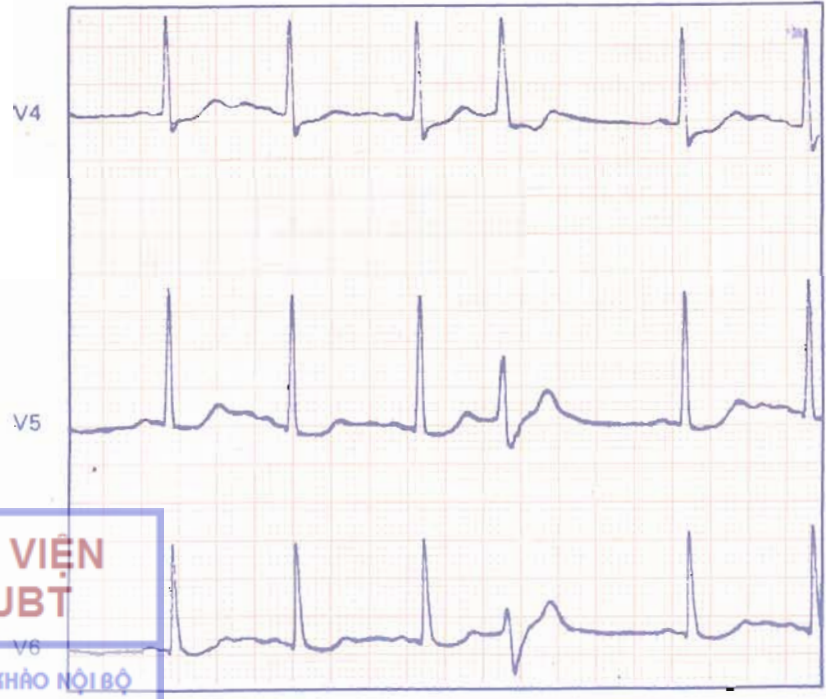
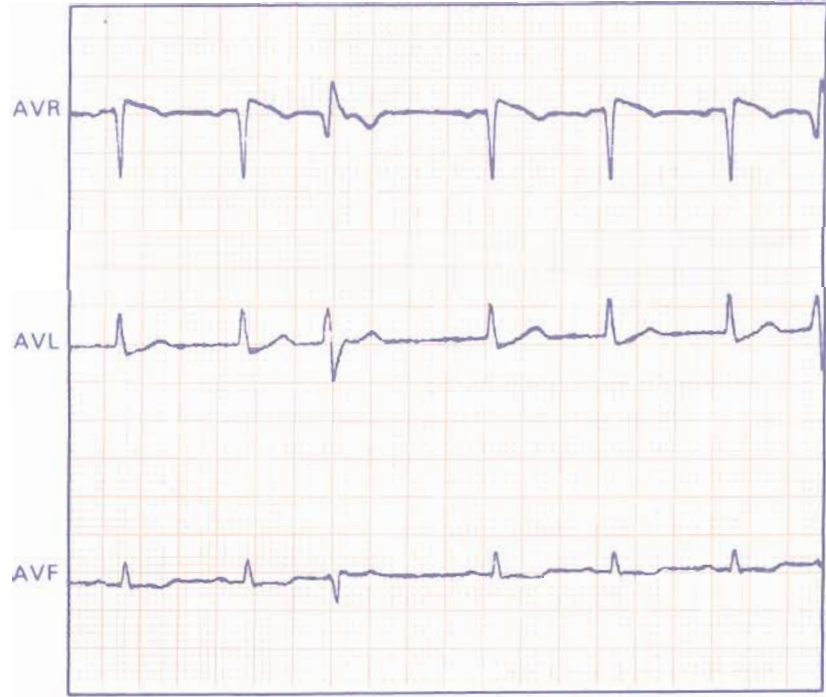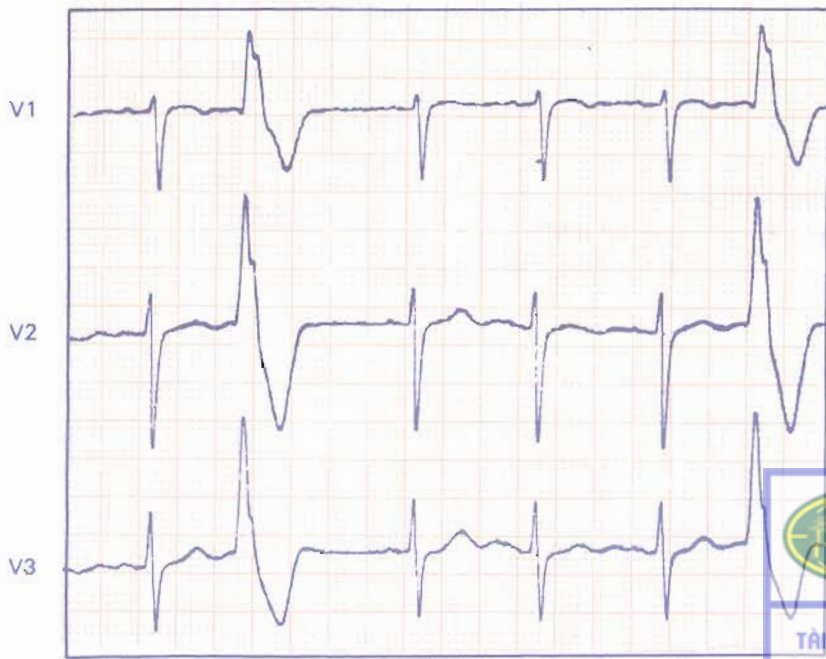
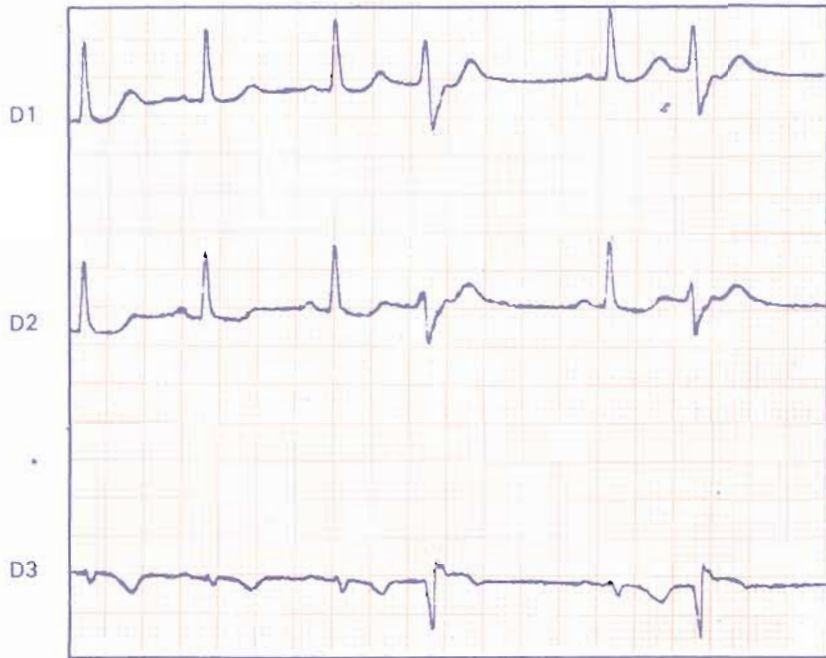**Tình trạng lâm sàng:**

- Bệnh nhân đang được điều trị rung nhĩ tái phát bằng Quinidin và Digitalis.



THƯ VIỆN  
HUBT

N° 73 - M. E. 62 tuổi.



 **THƯ VIỆN HUBT**  
TÀI LIỆU PHỤC VỤ THAM KHẢO NỘI BỘ



Điện tâm đồ số : 74

Tuổi: 68 tuổi.

**Nhịp:** nhịp xoang đều 130 chu kỳ/phút.

**Sóng P:**

- Biên độ: 2 mm.
- Thời gian: 0,08".

**Chuyển đạo ngoài biên:**

- Trục điện học: khoảng  $+60^\circ$ .
- Hình thái: không có gì đặc biệt.

**Chuyển đạo trước tim:**

- Đặc điểm: 2 pha ở  $V_1$ , dương từ  $V_2$  đến  $V_6$ .
- Hình thái: không có gì đặc biệt.

**Dẫn truyền nhĩ - thất:**

- Thời gian: 0,14".

**Phức bộ QRS:**

**Chuyển đạo ngoài biên:**

- Biên độ: bình thường.
- Thời gian: 0,10".
- Trục điện học: khoảng  $+30^\circ$ .
- Hình thái: không có gì đặc biệt.

**Chuyển đạo trước tim:**

- Biên độ : sóng R biên độ lớn ở  $V_5$ , chỉ số Sokolow dương tính.
- Hình thái : không có gì đặc biệt.
- Vùng chuyển tiếp :  $V_3 - V_4$ .

**Đoạn ST :**

- **Mức độ chênh và đặc điểm:** chênh xuống bề lồi ở trên tại  $D_1, aVL, V_4$  đến  $V_6$ ; chênh xuống nhẹ kiểu thẳng đuồn ở  $D_2$ .

**Sóng T :**

**Chuyển đạo ngoài biên:**

- Trục điện học : khoảng  $+180^\circ$ .
- Hình thái : âm ở  $D_1, D_2, aVL$ .

**Chuyển đạo trước tim:**

- Đặc điểm : 2 pha ở  $V_4$ , dương ở  $V_5, V_6$ .

**Đoạn QT:**

- Thời gian : 0,28".

**Kết luận:**

- Nhịp nhanh xoang.
- Tăng gánh tâm thu thất trái.

**Câu hỏi :**

1. Biên độ sóng T ở  $V_2$  có bất thường không?
2. Thời gian QRS kéo dài có ý nghĩa gì?

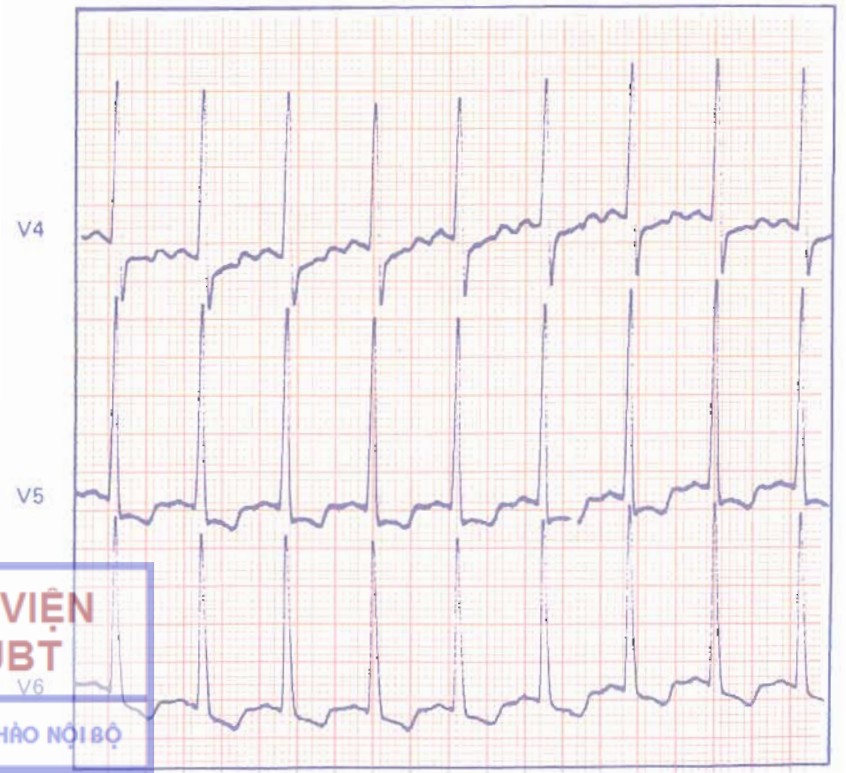
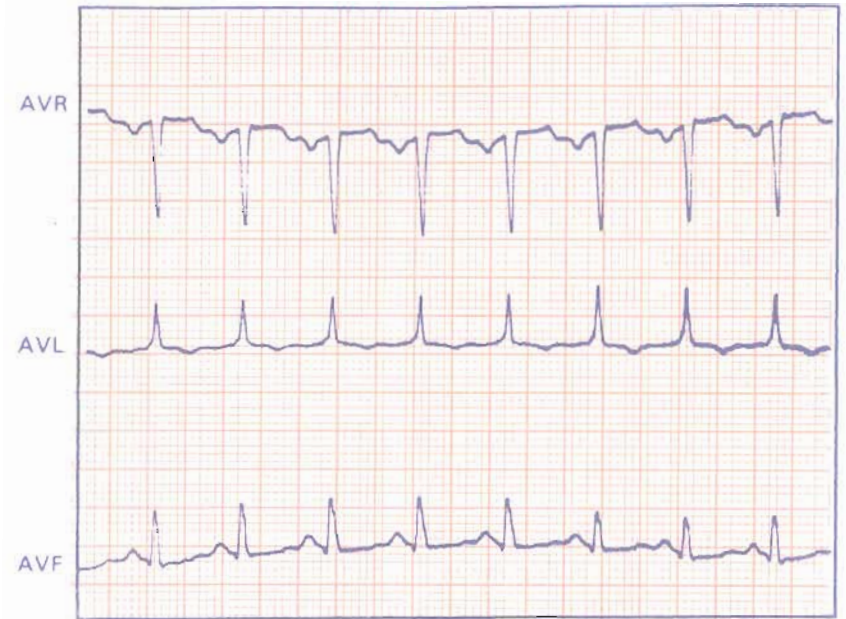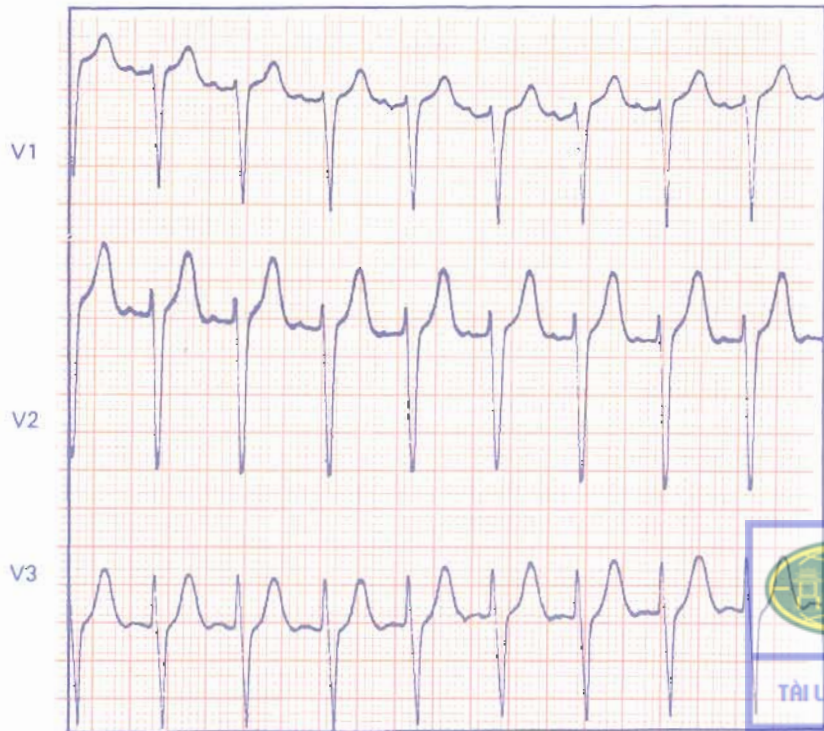
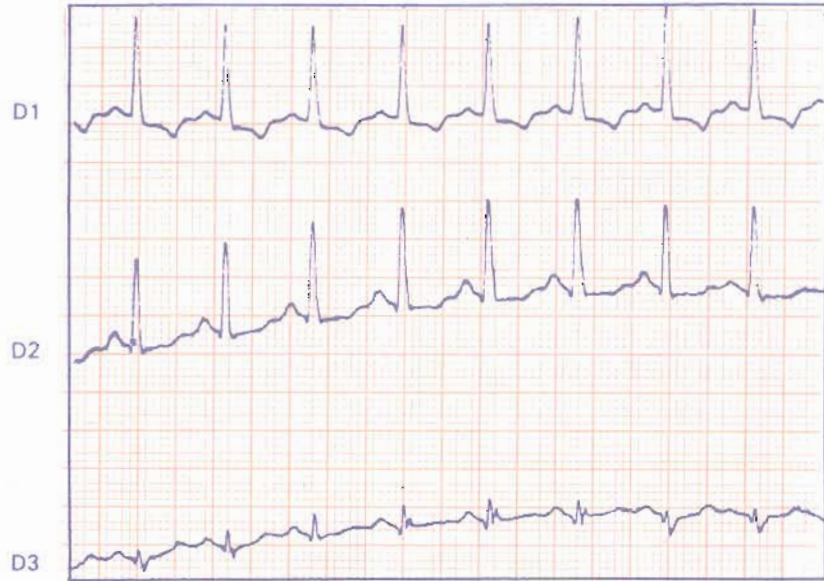**Tình trạng lâm sàng:**

- Tăng huyết áp nặng.
- Suy tim trái không được điều trị.



THƯ VIỆN  
HUBT

N° 74 - L. C. 68 tuổi.



THƯ VIỆN  
HUBT

V6

TÀI LIỆU PHỤC VỤ THAM KHẢO NỘI BỘ

Điện tâm đồ số : 75

Tuổi: 63 tuổi.

Nhịp: nhịp xoang đều 58 chu kỳ/ phút.

**Sóng P:**

- Biên độ: 2 mm.
- Thời gian: 0,10".

**Chuyển đạo ngoại biên:**

- Trục điện học: giữa  $+30^{\circ}$  và  $+60^{\circ}$ .
- Hình thái: không có gì đặc biệt.

**Chuyển đạo trước tim:**

- Đặc điểm: dương.
- Hình thái: nhọn từ  $V_1$  đến  $V_3$ .

**Dẫn truyền nhĩ - thất:**

- Thời gian: 0,18".

**Phức bộ QRS:**

**Chuyển đạo ngoại biên:**

- Biên độ: bình thường.
- Thời gian: 0,16".
- Trục điện học: khoảng  $-60^{\circ}$ .
- Hình thái: sóng S rộng ở  $D_1$ , aVL; sóng R rộng ở aVR.

**Chuyển đạo trước tim:**

- Biên độ : R' biên độ lớn ở  $V_1$ ,  $V_2$ .
- Hình thái : dạng rsR' ở  $V_1$  với nhánh nội điện muộn (0,10") ; sóng S rộng từ  $V_4$  đến  $V_6$ .
- Vùng chuyển tiếp : chắc là giữa  $V_3$  và  $V_4$ .

**Đoạn ST :**

- **Mức độ chênh và đặc điểm:** chênh xuống với bề lõm lên trên từ  $V_1$  đến  $V_3$ .

**Sóng T :**

**Chuyển đạo ngoại biên:**

- Trục điện học : khoảng  $0^{\circ}$ .
- Hình thái : điện thế thấp.

**Chuyển đạo trước tim:**

- Đặc điểm: âm ở  $V_1$ ,  $V_2$ ,  $V_3$ ; điện thế thấp từ  $V_4$  đến  $V_6$  (bị biến dạng do có sóng U chồng lên).

**Đoạn QT:**

- Thời gian : khoảng 0,44".

Sóng U: có sóng U rộng từ  $V_2$  đến  $V_6$ .

**Kết luận:**

- Nhịp chậm xoang.
- Bloc nhánh phải hoàn toàn.
- Bloc phân nhánh trái trước.
- Rối loạn tái cực lan toả.
- Hạ Kali máu ?
- Phì đại nhĩ phải ?

**Câu hỏi :**

1. Chẩn đoán rối loạn tái cực lan toả dựa trên cơ sở nào ?
2. Các dấu hiệu nào cho biết khả năng có một phì đại nhĩ phải ?
3. Chẩn đoán nghi ngờ hạ Kali máu dựa trên cơ sở nào ?

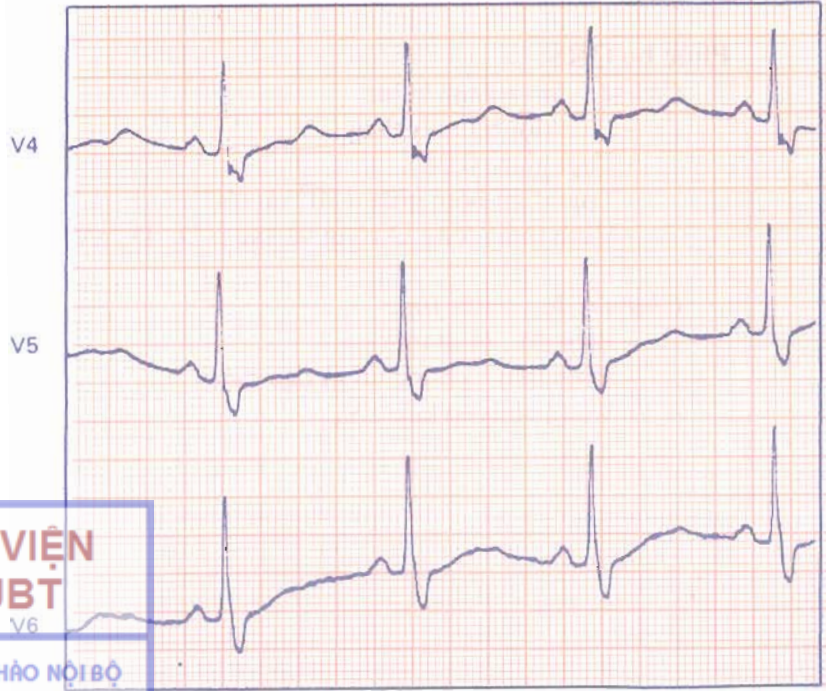
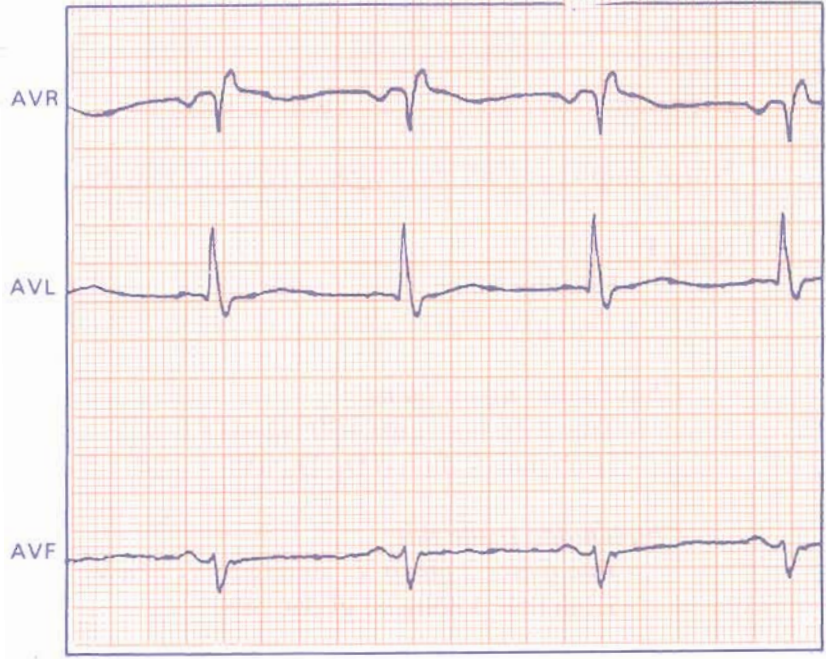
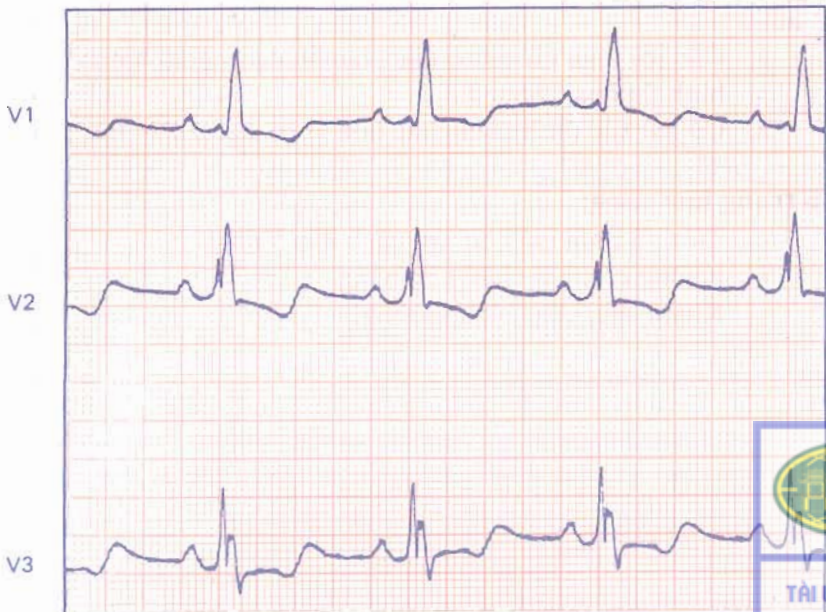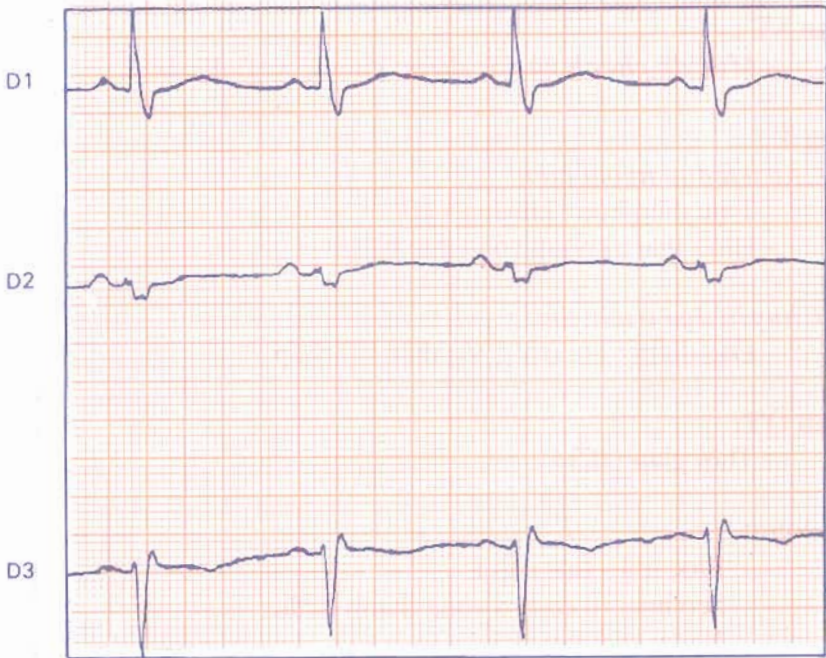
**Tình trạng lâm sàng:**

- Suy tim mức độ vừa được điều trị bằng lợi tiểu.
- Kali máu 3,2 mmol/l.



THƯ VIỆN  
HUBT

N° 75 - L. J. 63 tuổi.

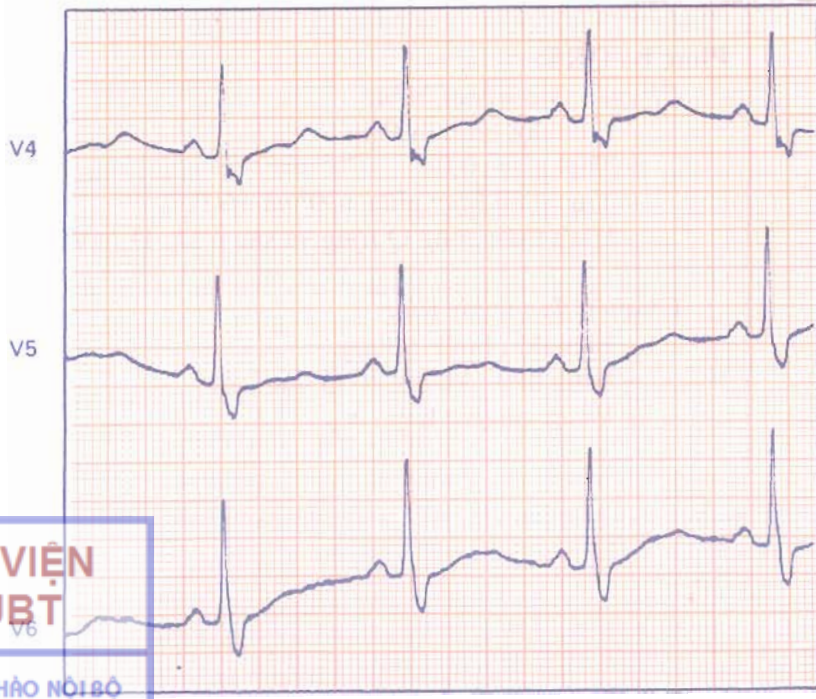
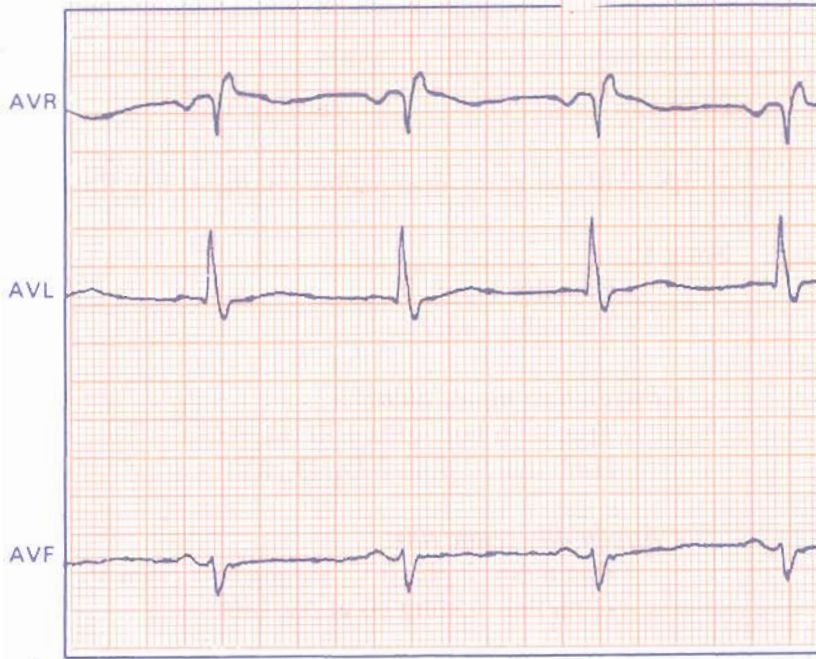
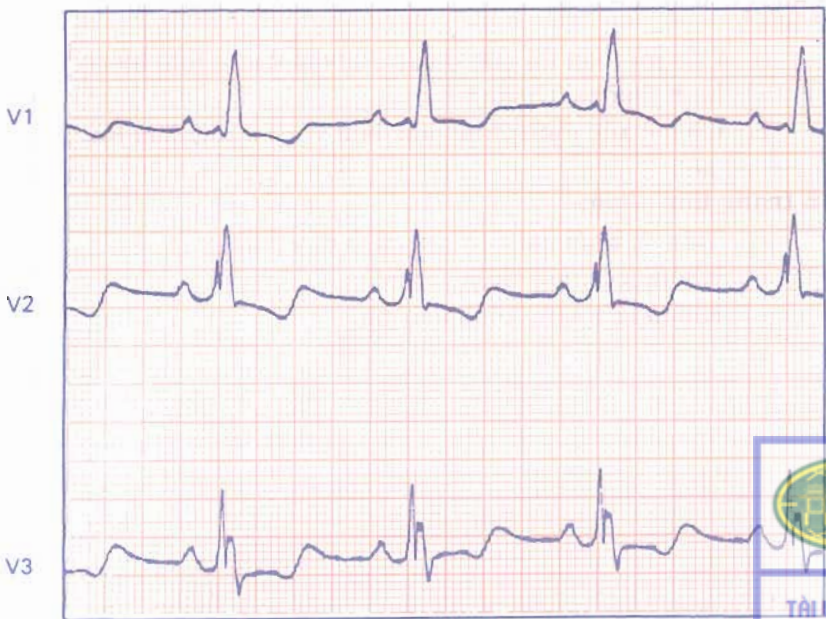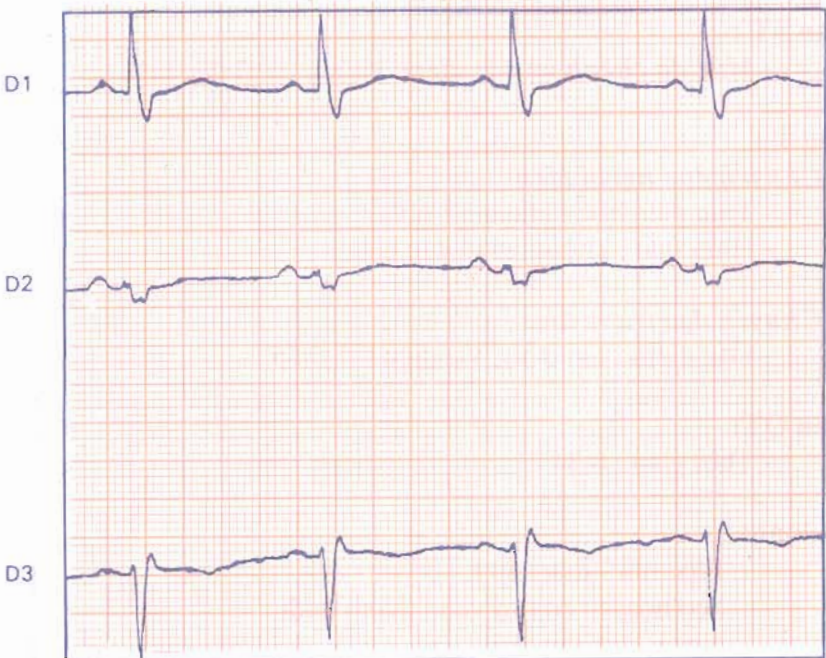


THƯ VIỆN  
HUBT

V6

TÀI LIỆU PHỤC VỤ THAM KHẢO NỘI BỘ

N° 75 - L. J. 63 tuổi.



THƯ VIỆN  
HUYẾT

TÀI LIỆU PHỤC VỤ THAM KHẢO NỘI BỘ

Điện tâm đồ số : 76

Tuổi: 62 tuổi.

**Nhịp:** nhịp xoang 65 chu kỳ/phút, có ngoại tâm thu nhĩ.

**Sóng P:**

- Biên độ: 1 mm.
- Thời gian: 0,09".

**Chuyển đạo ngoại biên:**

- Trục điện học: giữa  $+30^{\circ}$  và  $+60^{\circ}$ .
- Hình thái: 2 đỉnh ở  $D_2, D_3, aVF$ .

**Chuyển đạo trước tim:**

- Đặc điểm: 2 pha ở  $V_1$ , dương từ  $V_2$  đến  $V_6$ .
- Hình thái: không có gì đặc biệt.

**Dẫn truyền nhĩ - thất:**

- Thời gian: 0,22".

**Phức bộ QRS:**

**Chuyển đạo ngoại biên:**

- Biên độ: bình thường.
- Thời gian: 0,08".
- Trục điện học: giữa  $+30^{\circ}$  và  $+60^{\circ}$ .
- Hình thái: sóng Q rộng và sâu ở  $D_2, D_3, aVF$ .

**Chuyển đạo trước tim:**

- Biên độ : bình thường.
- Hình thái : không có gì đặc biệt.
- Vùng chuyển tiếp :  $V_2$ .

**Đoạn ST :**

- **Mức độ chênh và đặc điểm:** không có gì đặc biệt.

**Sóng T :**

**Chuyển đạo ngoại biên:**

- Trục điện học : khoảng  $-60^{\circ}$ .
- Hình thái : không có gì đặc biệt.

**Chuyển đạo trước tim:**

- Đặc điểm : âm ở  $V_1, V_2$ ; điện thế thấp.

**Đoạn QT:**

- Thời gian : 0,34".

**Kết luận:**

- Bloc nhĩ - thất cấp I.
- Sẹo hoại tử cơ tim vùng thành dưới.
- Ngoại tâm thu nhĩ.
- Rối loạn tái cực vùng trước và bên.

**Câu hỏi :**

1. Các rối loạn tái cực ở các chuyển đạo ngoại biên có bình thường không?
2. Có thể xác định chính xác hơn vị trí ngoại tâm thu ?

**Tình trạng lâm sàng:**

- Tiền sử nhồi máu cơ tim cách đây 5 năm.
- Không có triệu chứng cơ năng.
- Khám lâm sàng bình thường.

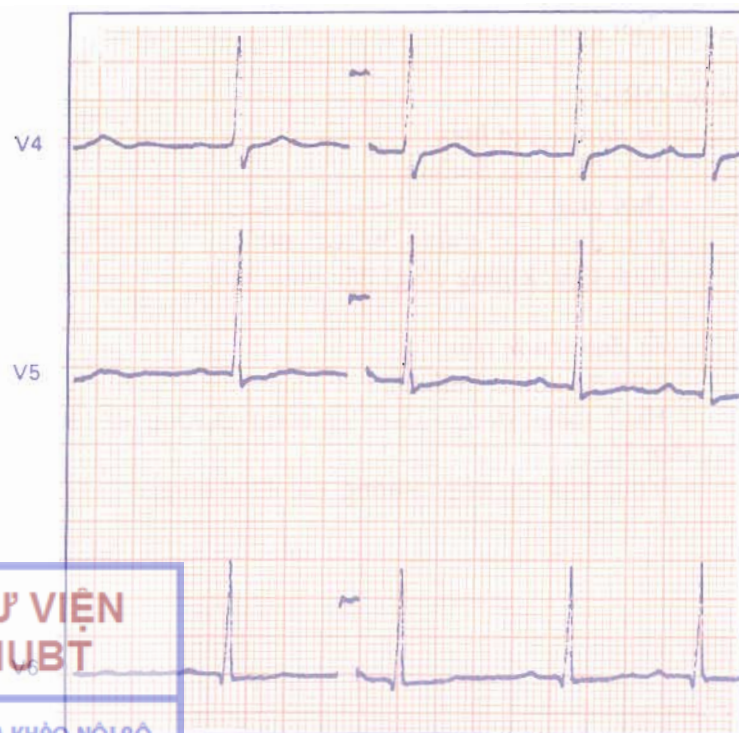
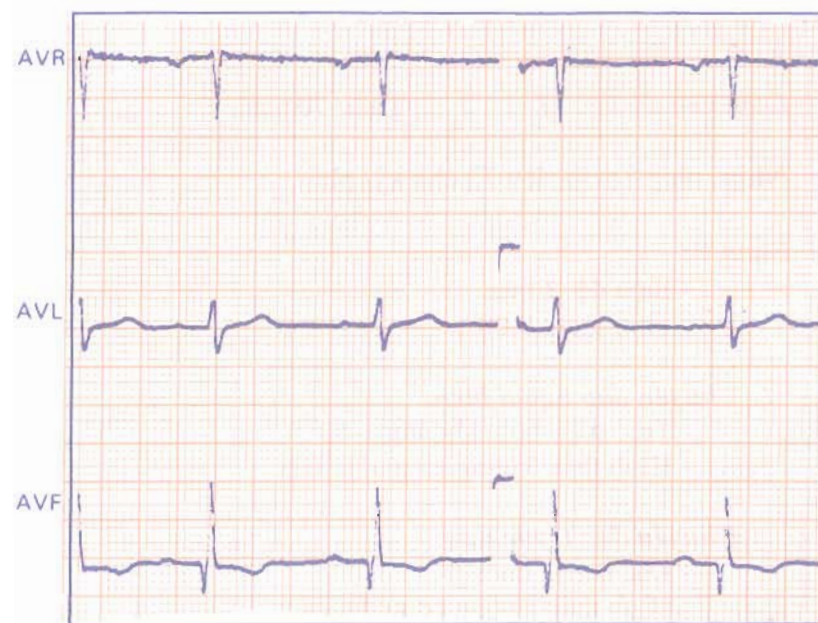
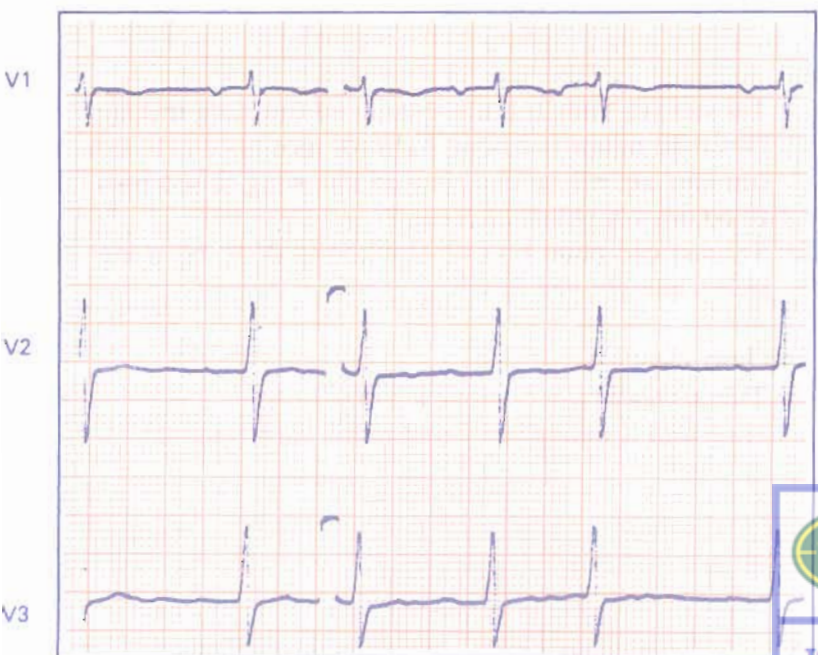
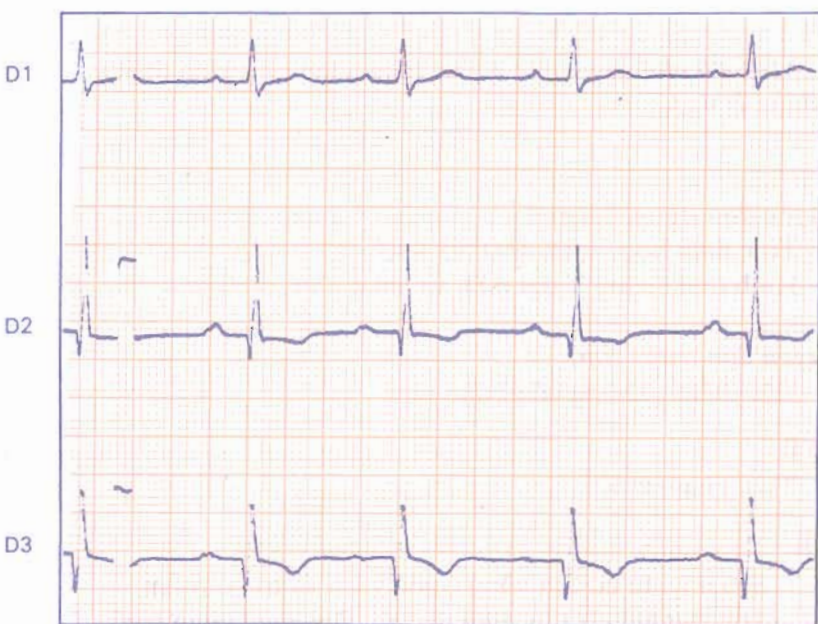

THƯ VIỆN  
HUBT

158

TÀI LIỆU PHỤC VỤ THAM KHẢO NỘI BỘ

N° 76 - H. G. 62 tuổi.



THƯ VIỆN  
HUYẾT

TÀI LIỆU PHỤC VỤ THAM KHẢO NỘI BỘ

Điện tâm đồ số : 77

Tuổi: 70 tuổi.

**Nhịp:** nhịp xoang đều 72 chu kỳ/ phút.

**Sóng P:**

- Biên độ: 1 mm.
- Thời gian: 0,08".

**Chuyển đạo ngoại biên:**

- Trục điện học: khoảng  $+60^\circ$ .
- Hình thái: không có gì đặc biệt.

**Chuyển đạo trước tim:**

- Đặc điểm: dương.
- Hình thái: không có gì đặc biệt.

**Dẫn truyền nhĩ - thất:**

- Thời gian: 0,14".

**Phức bộ QRS:**

**Chuyển đạo ngoại biên:**

- Biên độ: bình thường.
- Thời gian: 0,10".
- Trục điện học: giữa  $-30^\circ$  và  $-60^\circ$ .
- Hình thái: không có gì đặc biệt.

**Chuyển đạo trước tim:**

- Biên độ : bình thường.
- Hình thái : dạng QS ở  $V_1$ , sóng Q rộng và sâu từ  $V_2$  đến  $V_4$ .
- Vùng chuyển tiếp : không xác định được.

**Đoạn ST :**

- **Mức độ chênh và đặc điểm:** chênh lên nhẹ kiểu thẳng đườn ở  $V_2, V_3$ .

**Sóng T :**

**Chuyển đạo ngoại biên:**

- Trục điện học : giữa  $+60^\circ$  và  $+90^\circ$ .
- Hình thái : sóng T dẹt ở  $D_1$  và âm ở aVL.

**Chuyển đạo trước tim:**

- Đặc điểm : không có gì đặc biệt.

**Đoạn QT:**

- Thời gian : 0,40".

**Kết luận:**

- Sẹo hoại tử cơ tim vùng trước vách và trước mỏm.
- Tổn thương cơ tim dưới thượng tâm mạc vùng trước (có thể phình vách tim).
- Bloc phân nhánh trái trước.

**Câu hỏi :**

1. Tại sao với hình ảnh tổn thương cơ tim dưới thượng tâm mạc người ta không nghĩ tới một nhồi máu cơ tim bán cấp mà lại cho rằng có khả năng là sẹo hoại tử cơ tim với phình vách tim ?
2. Tại sao các phức bộ QRS lại không đồng bộ trong mỗi nhóm chuyển đạo ?

**Tình trạng lâm sàng:**

- Tiền sử nhồi máu cơ tim cách đây 2 năm.
- Hình ảnh X quang gợi ý một phình vách tâm thất.



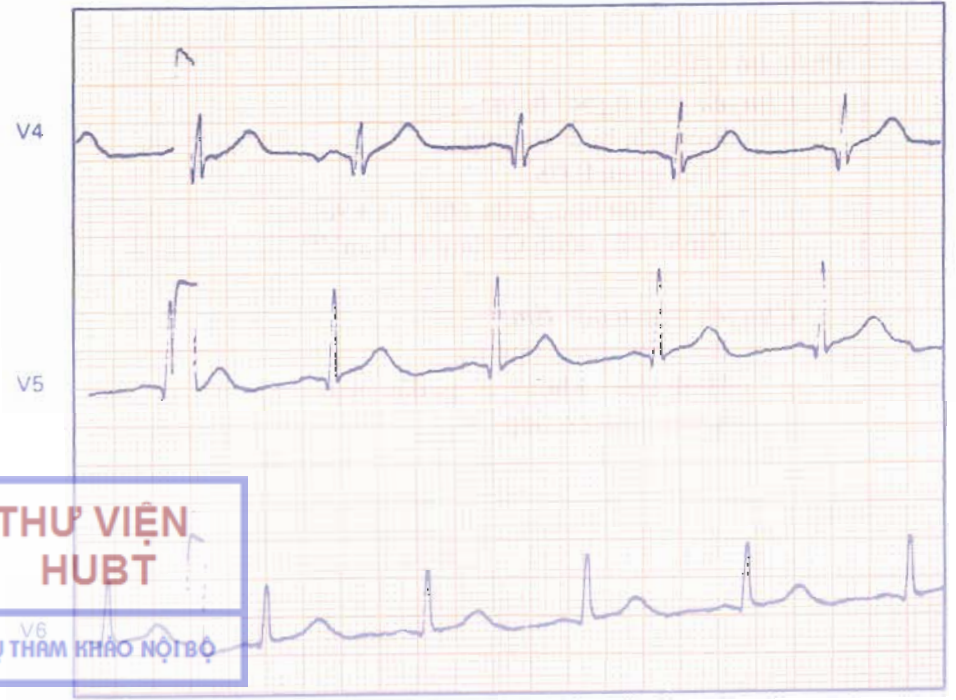
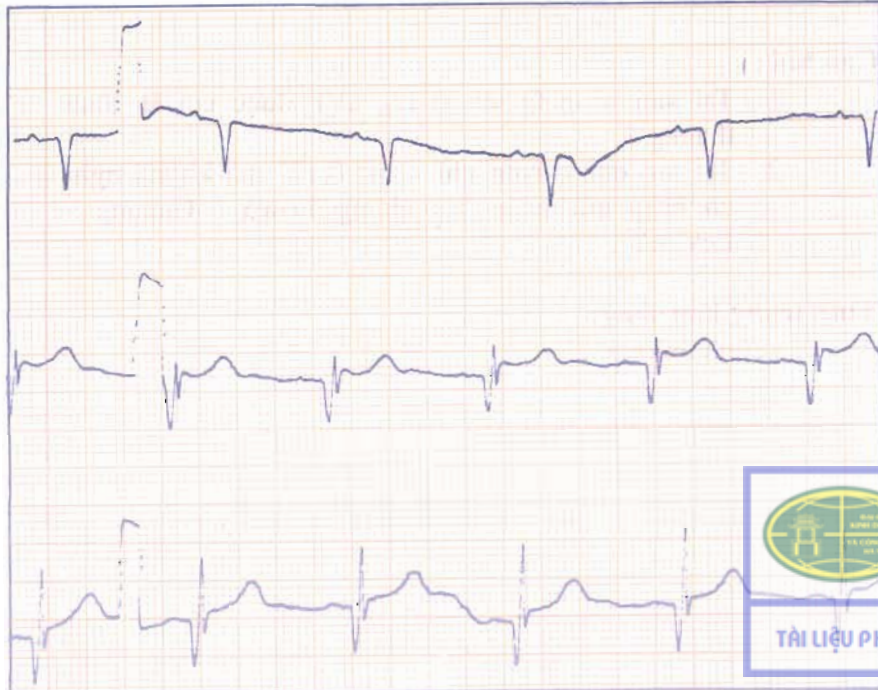
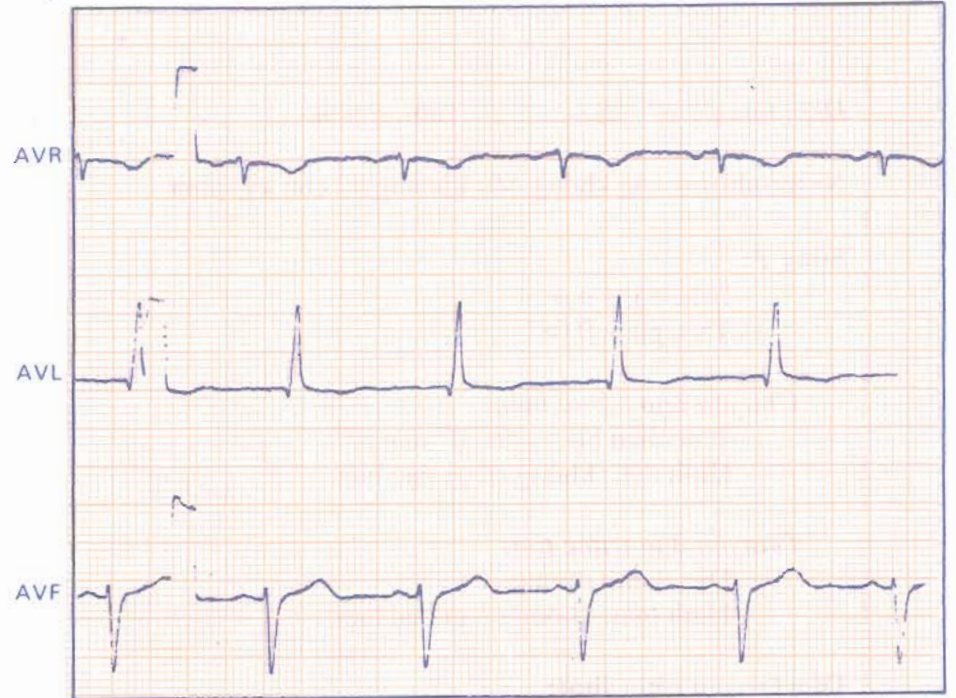
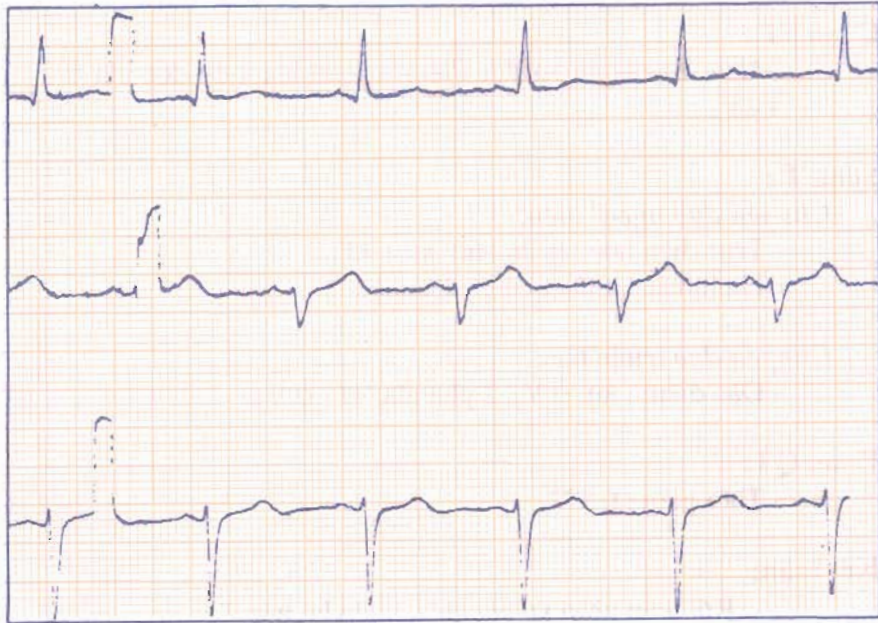
THƯ VIỆN  
HUBT

160

TÀI LIỆU PHỤC VỤ THAM KHẢO NỘI BỘ



♂ 77 - B. R. 70 tuổi.



THƯ VIỆN  
HUBT

V6  
TÀI LIỆU PHỤC VỤ THAM KHẢO NỘI BỘ

Điện tâm đồ số : 78

Tuổi: 6 tuổi.

Nhịp: nhịp xoang không đều khoảng 90 chu kỳ/ phút.

**Sóng P:**

- Biên độ: 1 mm.
- Thời gian: 0,08".

**Chuyển đạo ngoại biên:**

- Trục điện học: giữa  $0^{\circ}$  và  $+30^{\circ}$ .
- Hình thái: không có gì đặc biệt.

**Chuyển đạo trước tim:**

- Đặc điểm: dương.
- Hình thái: không có gì đặc biệt.

**Dẫn truyền nhĩ - thất:**

- Thời gian: 0,12".

**Phức bộ QRS:**

**Chuyển đạo ngoại biên:**

- Biên độ: bình thường.
- Thời gian: 0,08".
- Trục điện học: giữa  $+60^{\circ}$  và  $+90^{\circ}$ .
- Hình thái: sóng Q rộng ở  $D_3$ , aVF.

**Chuyển đạo trước tim:**

- Biên độ : bình thường.
- Hình thái : không có gì đặc biệt.
- Vùng chuyển tiếp :  $V_3$ .

**Đoạn ST :**

- **Mức độ chênh và đặc điểm:** chênh lên kiểu dốc lên ở  $V_2, V_3$ .

**Sóng T :**

**Chuyển đạo ngoại biên:**

- Trục điện học : giữa  $+60^{\circ}$  và  $+90^{\circ}$ .
- Hình thái : không có gì đặc biệt.

**Chuyển đạo trước tim:**

- Đặc điểm : âm ở  $V_1$ , 2 pha nhẹ +/- ở  $V_2$ .

**Đoạn QT:**

- Thời gian : 0,32".

**Kết luận:**

- Rối loạn nhịp xoang chắc là do hô hấp.
- Điện tâm đồ bình thường.

**Câu hỏi :**

1. Tại sao sóng Q sâu ở  $D_3$ , aVF được coi là bình thường ?
2. Tại sao dẫn truyền nhĩ - thất 0,12" mà không nghi có nhịp nút hoặc hội chứng Lown - Ganong - Levine?

**Tình trạng lâm sàng:**

- Bình thường.

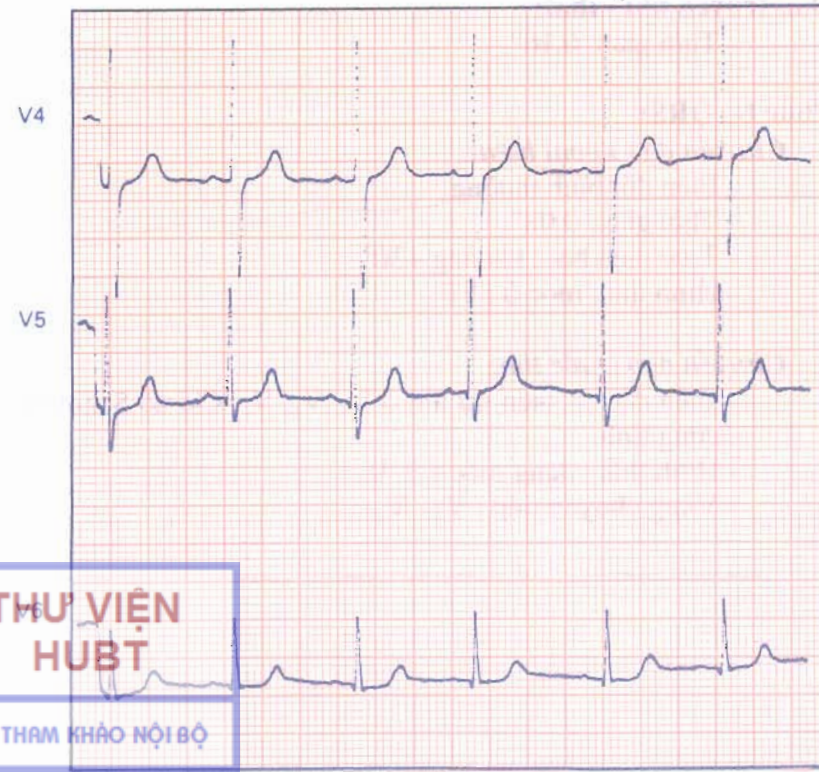
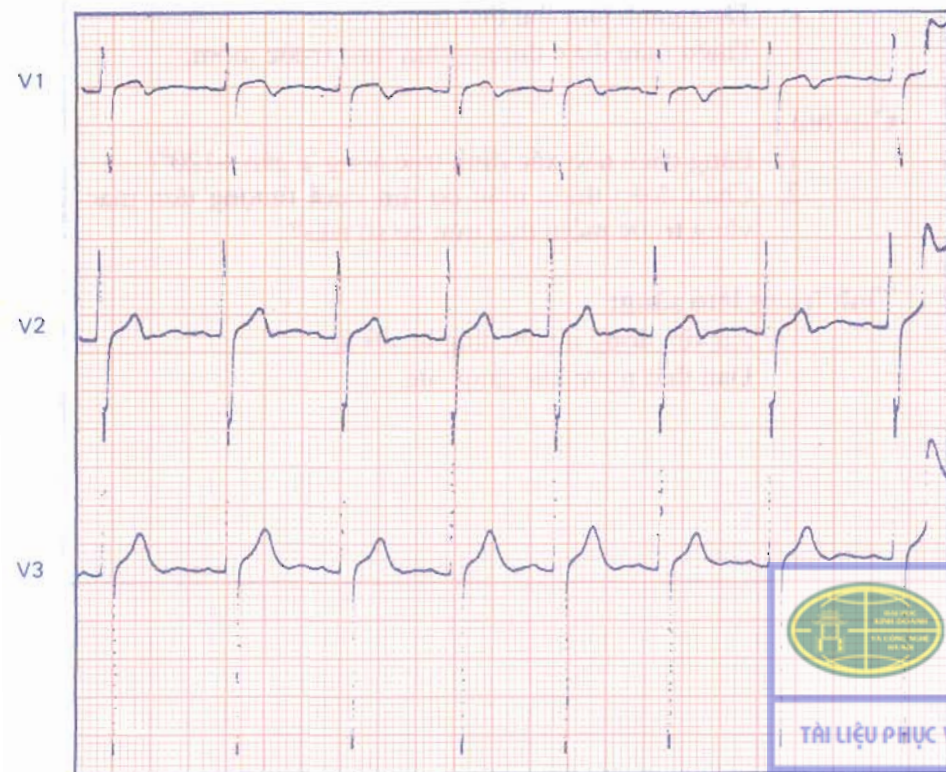
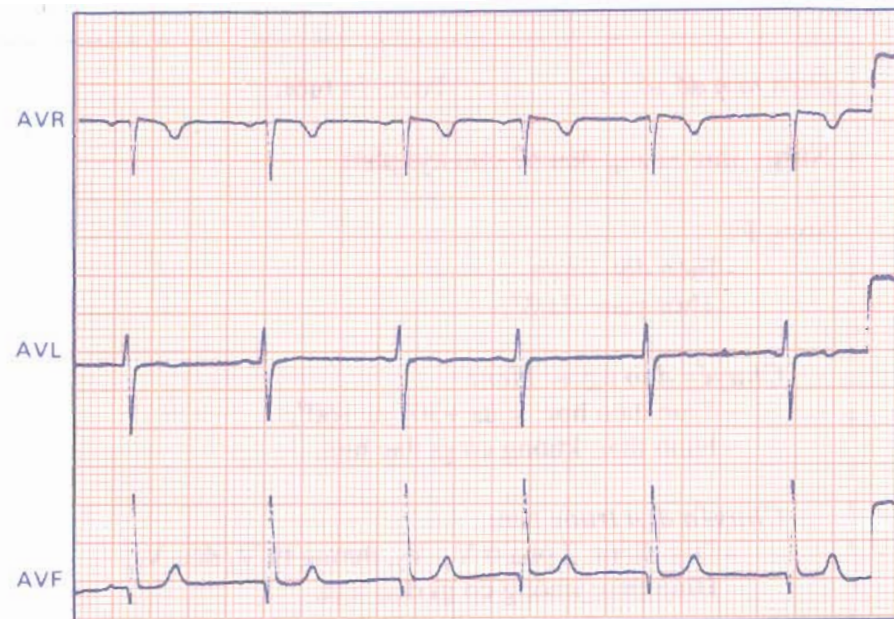
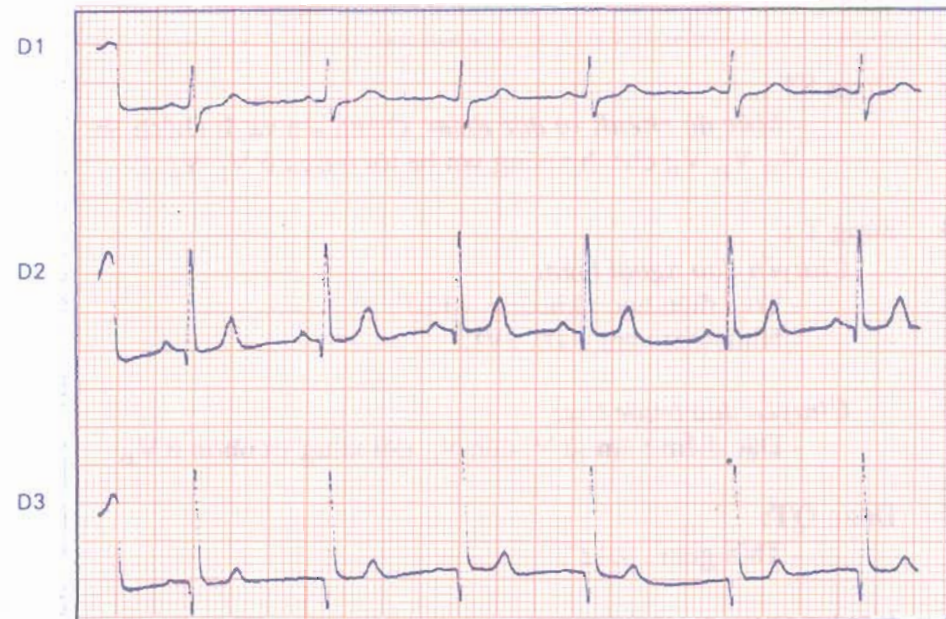


THƯ VIỆN  
HUBT

162

TÀI LIỆU PHỤC VỤ THAM KHẢO NỘI BỘ

Nº 78 - V. C. 6 tuổi.



THƯ VIỆN  
HUBT

TÀI LIỆU PHỤC VỤ THAM KHẢO NỘI BỘ

Điện tâm đồ số : 79

Tuổi: 71 tuổi.

**Nhịp:** nhịp xoang đều 67 chu kỳ/ phút.

**Sóng P:**

- Biên độ: 1 mm.
- Thời gian: 0,08".

**Chuyển đạo ngoại biên:**

- Trục điện học: giữa  $+30^\circ$  và  $+60^\circ$ .
- Hình thái: không có gì đặc biệt.

**Chuyển đạo trước tim:**

- Đặc điểm: 2 pha ở  $V_1, V_2$ , dương từ  $V_3$  đến  $V_6$ .
- Hình thái: không có gì đặc biệt.

**Dẫn truyền nhĩ - thất:**

- Thời gian: 0,16".

**Phức bộ QRS:**

**Chuyển đạo ngoại biên:**

- Biên độ: bình thường.
- Thời gian: 0,08".
- Trục điện học: khoảng  $+30^\circ$ .
- Hình thái: móc ở aVF.

**Chuyển đạo trước tim:**

- Biên độ : R biên độ lớn ở  $V_4, V_5, V_6$ ; Chỉ số Sokolow dương tính.
- Hình thái : dạng móc r ở  $V_3$
- Vùng chuyển tiếp :  $V_3 - V_4$

**Đoạn ST :**

- **Mức độ chênh và đặc điểm:** chênh lên và đi chéo lên  $V_1, V_2, V_3$ ; chênh xuống với bề lồi ở trên ở  $V_5, V_6$ .

**Sóng T :**

**Chuyển đạo ngoại biên:**

- Trục điện học : khoảng  $+120^\circ$ .
- Hình thái : âm ở  $D_1, aVL$ .

**Chuyển đạo trước tim:**

- Đặc điểm : âm từ  $V_4$  đến  $V_6$ , đối xứng và nhọn ở  $V_4$ .

**Đoạn QT:**

- Thời gian : 0,42".

**Kết luận:**

- Tăng gánh tâm thu thất trái.
- Thiếu máu dưới thượng tâm mạc trước mồm.

**Câu hỏi :**

1. Bằng cách nào xác định trục sóng T gần  $+120^\circ$ ?
2. Chẩn đoán thiếu máu cơ tim dưới thượng tâm mạc vùng trước mồm dựa trên cơ sở nào?

**Tình trạng lâm sàng:**

- Xơ vữa động mạch, tăng huyết áp.
- Đau thắt ngực khi gắng sức.

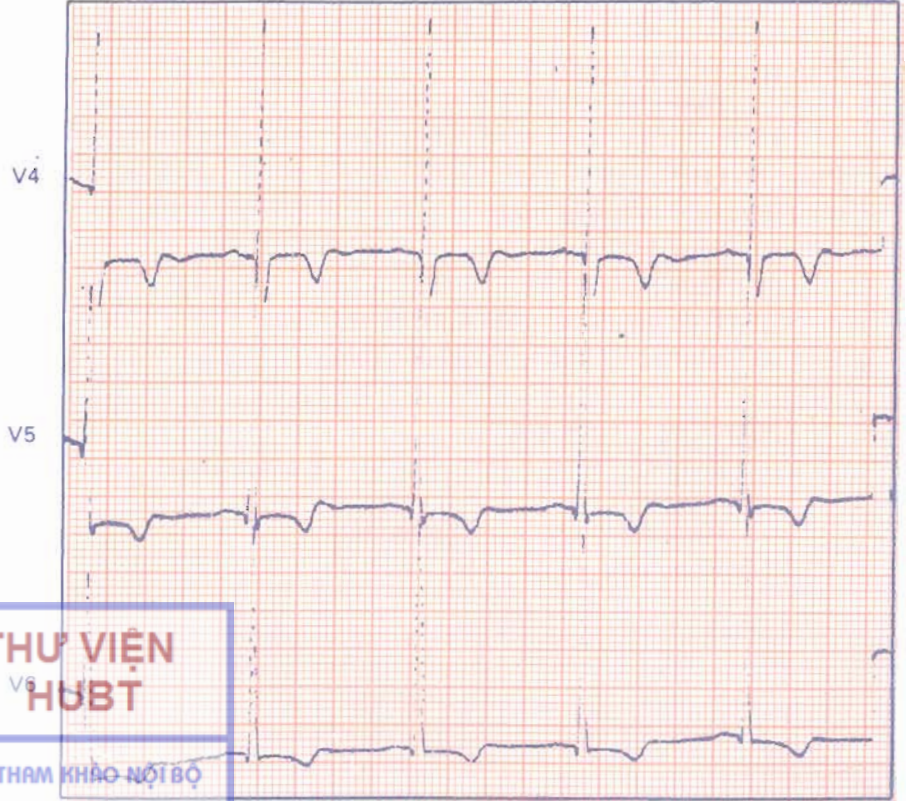
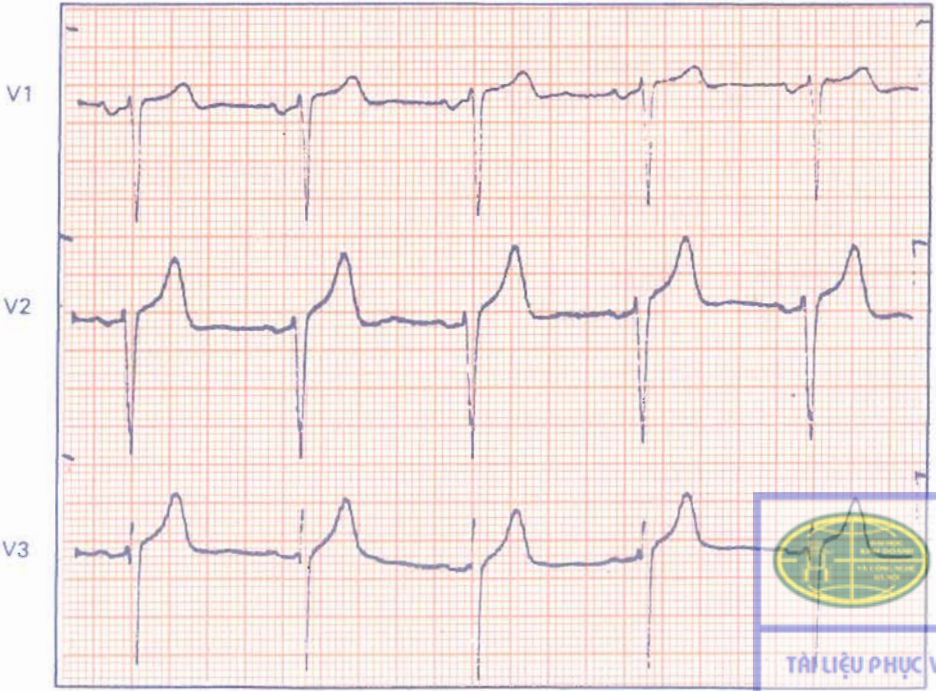
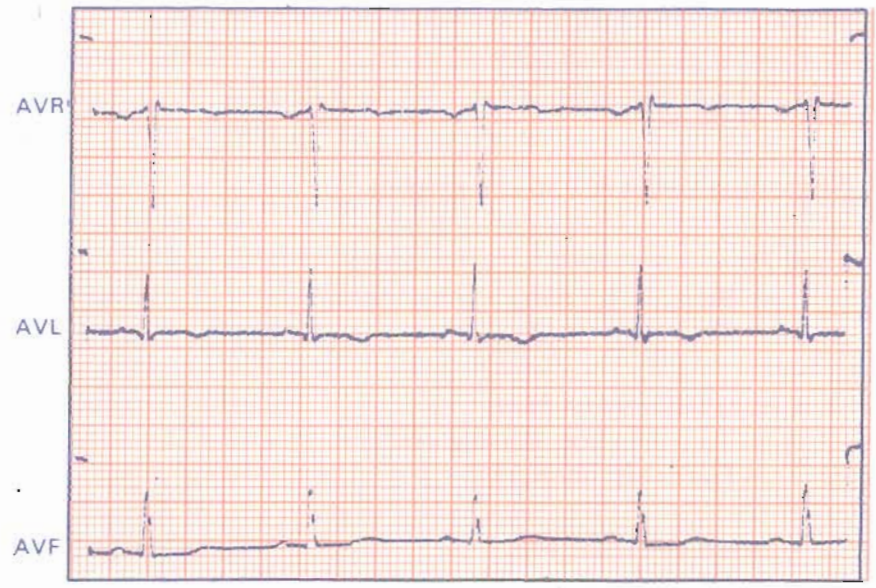
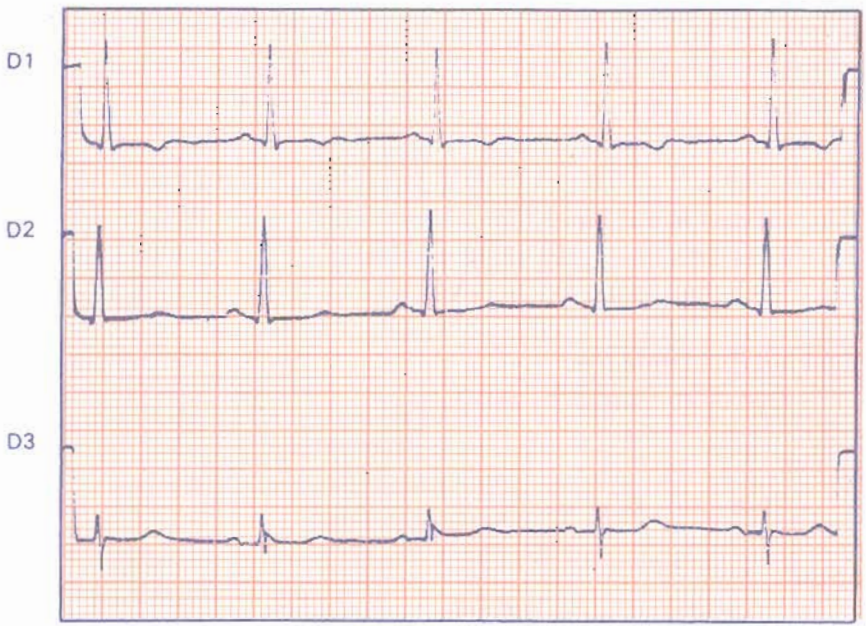


THƯ VIỆN  
HUBT

164

TÀI LIỆU PHỤC VỤ THAM KHẢO NỘI BỘ

N° 79 - P. E. 71 tuổi.



 **THƯ VIỆN  
VĨ HUBT**  
TÀI LIỆU PHỤC VỤ THAM KHẢO NỘI BỘ

Điện tâm đồ số : 80

Tuổi: 49 tuổi.

**Nhịp:** nhịp xoang đều 80 chu kỳ/phút.

**Sóng P:**

- Biên độ: 1,5 mm.
- Thời gian: 0,06".

**Chuyển đạo ngoài biên:**

- Trục điện học: khoảng  $+60^\circ$ .
- Hình thái: nhọn ở  $D_2$ .

**Chuyển đạo trước tim:**

- Đặc điểm: 2 pha ở  $V_1$ , dương từ  $V_2$  đến  $V_6$ .
- Hình thái: không có gì đặc biệt.

**Dẫn truyền nhĩ - thất:**

- Thời gian: 0,12".

**Phức bộ QRS:**

**Chuyển đạo ngoài biên:**

- Biên độ: biên độ lớn.
- Thời gian: 0,10".
- Trục điện học: giữa  $+30^\circ$  và  $+60^\circ$ .
- Hình thái: không có gì đặc biệt.

**Chuyển đạo trước tim:**

- Biên độ : sóng S biên độ lớn ở  $V_1, V_2$ ; Chỉ số Sokolow dương tính.
- Hình thái : không có gì đặc biệt.
- Vùng chuyển tiếp :  $V_3$ .

**Đoạn ST :**

- **Mức độ chênh và đặc điểm:** chênh xuống bề lõm ở trên tại  $D_1, D_2, aVF, V_4, V_5, V_6$ .

**Sóng T :**

**Chuyển đạo ngoài biên:**

- Trục điện học : giữa  $-120^\circ$  và  $-150^\circ$ .
- Hình thái : âm ở  $D_1, D_2, aVL, aVF$ .

**Chuyển đạo trước tim:**

- Đặc điểm : âm từ  $V_4$  đến  $V_6$ .

**Đoạn QT:**

- Thời gian : 0,34".

**Kết luận:**

- Tăng gánh tâm thu thất trái.

**Câu hỏi :**

1. Tại sao đoạn ST chênh xuống ở  $D_1, D_2, aVF, V_6$  mà không chẩn đoán có tổn thương cơ tim dưới nội tâm mạc ?
2. Hình dạng sóng P ở  $D_2$  có gợi ý cho chẩn đoán phì đại nhĩ phải không ?

**Tình trạng lâm sàng:**

- Hẹp van động mạch chủ do thấp.

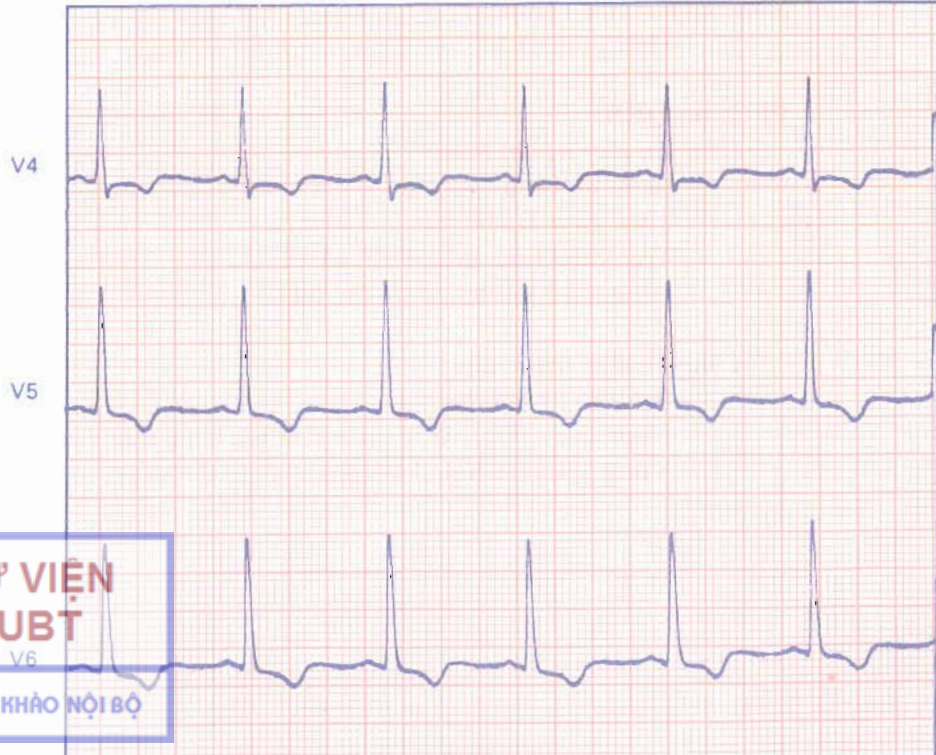
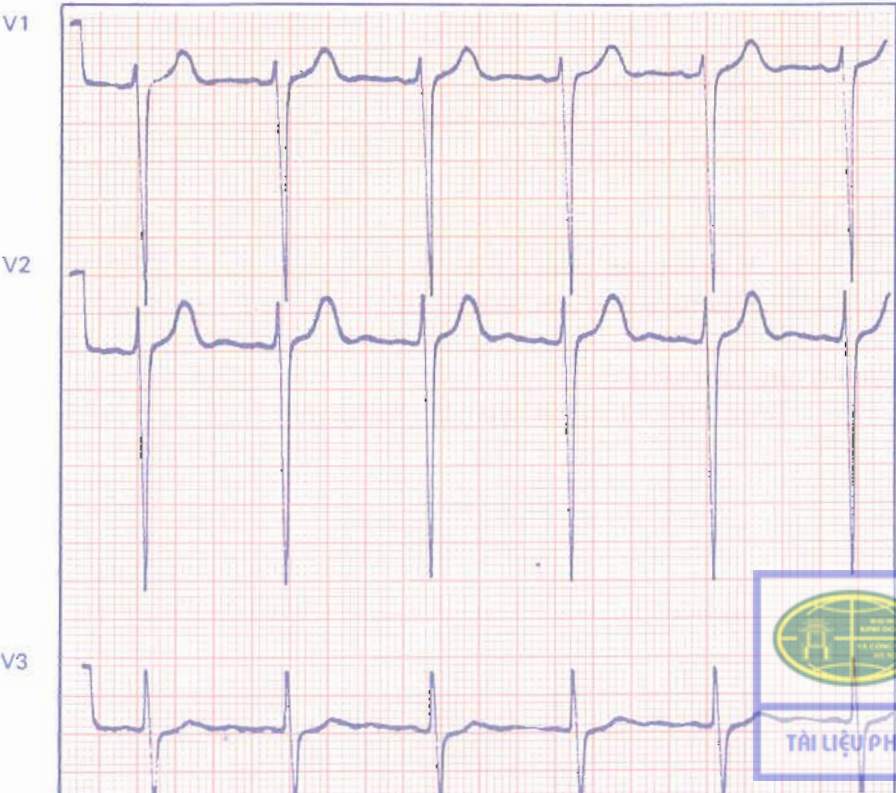
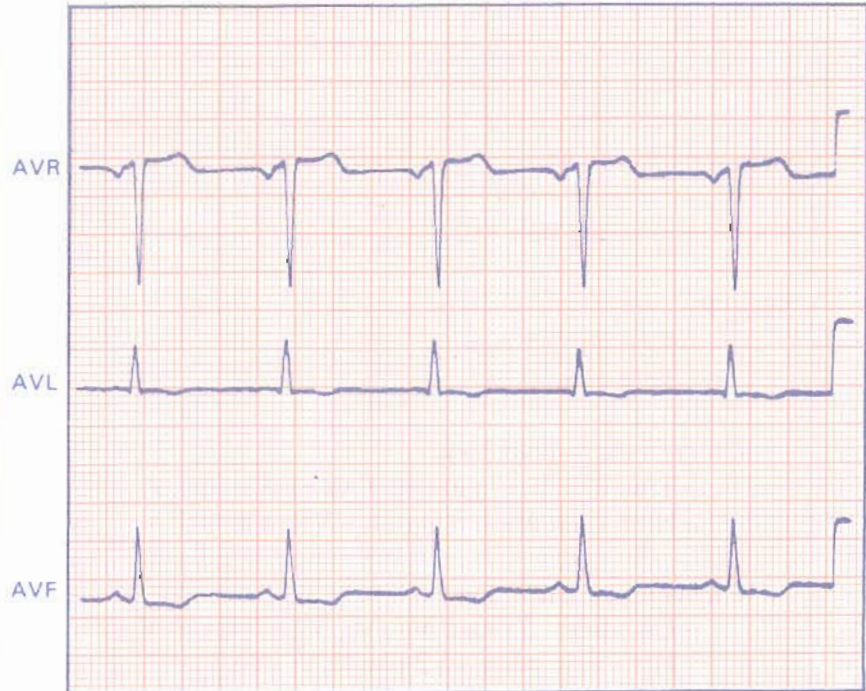
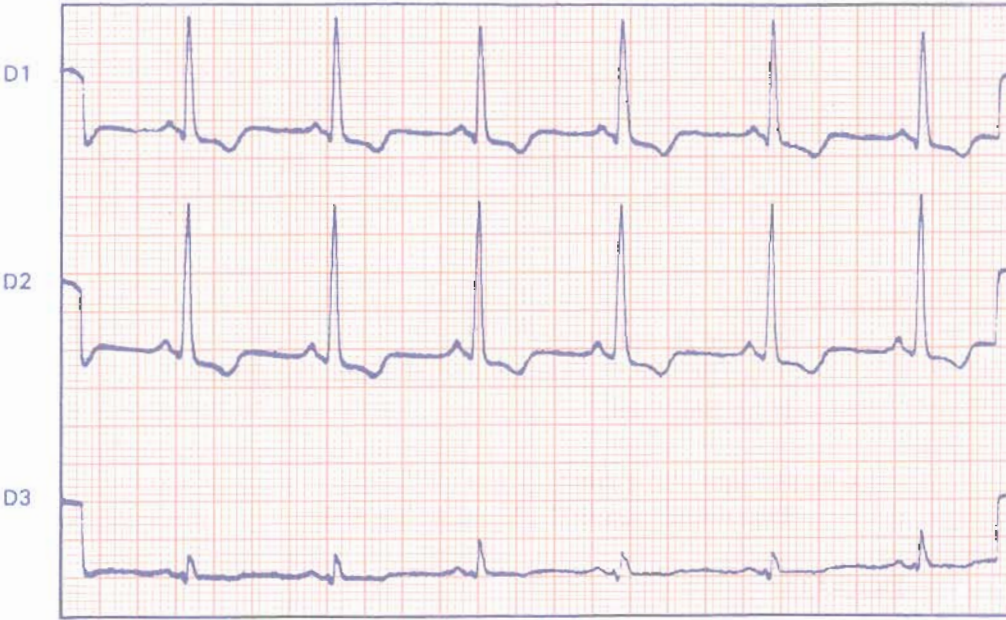


THƯ VIỆN  
HUBT

166

TÀI LIỆU PHỤC VỤ THĂM KHẢO NỘI BỘ

N° 80 - T. M. 49 tuổi.



THƯ VIỆN  
HUBT

V6

TÀI LIỆU PHỤC VỤ THAM KHẢO NỘI BỘ

Điện tâm đồ số : 81

Tuổi: 19 tuổi.

Nhịp: nhịp xoang đều 110 chu kỳ/phút.

**Sóng P:**

- Biên độ: 3,5 mm.
- Thời gian: 0,08".

**Chuyển đạo ngoại biên:**

- Trục điện học: giữa  $+60^{\circ}$  và  $+90^{\circ}$
- Hình thái: nhọn ở  $D_2, D_3, aVR, aVF$ .

**Chuyển đạo trước tim:**

- Đặc điểm: 2 pha ở  $V_1, V_2, V_3$ , dương từ  $V_4$  đến  $V_6$ .
- Hình thái: nhọn và 2 pha từ  $V_1$  đến  $V_3$ .

**Dẫn truyền nhĩ - thất:**

- Thời gian: 0,14".

**Phức bộ QRS:**

**Chuyển đạo ngoại biên:**

- Biên độ: bình thường.
- Thời gian: 0,10".
- Trục điện học: giữa  $+90^{\circ}$  và  $+120^{\circ}$ .
- Hình thái: không có gì đặc biệt.

**Chuyển đạo trước tim:**

- Biên độ : bình thường.
- Hình thái :  $R > S$  ở  $V_1, S > R$  ở  $V_6$ ; sóng q ở  $V_1$ .
- Vùng chuyển tiếp : không xác định được.

**Đoạn ST :**

- **Mức độ chênh và đặc điểm:** chênh xuống dạng đáy chén ở  $D_2, D_3, aVF$ ; chênh lên nhẹ bề lõm ở trên tại  $aVL, V_4, V_5, V_6$ .

**Sóng T :**

**Chuyển đạo ngoại biên:**

- Trục điện học : không xác định được (vô định).
- Hình thái : det.

**Chuyển đạo trước tim:**

- Đặc điểm : âm ở  $V_1, V_2$ ; điện thế thấp.

**Đoạn QT:**

- Thời gian : 0,32".

**Kết luận:**

- Nhịp nhanh xoang.
- Dày nhĩ phải, dày thất phải.
- Ngấm Digitalis.

**Câu hỏi :**

1. Ý nghĩa của sóng q ở  $V_1$  ?
2. Dấu hiệu dày thất phải là gì?

**Tình trạng lâm sàng:**

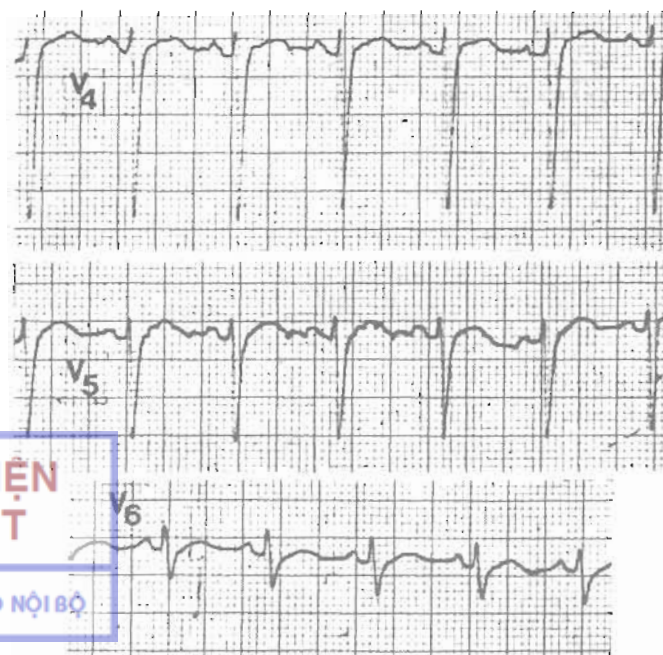
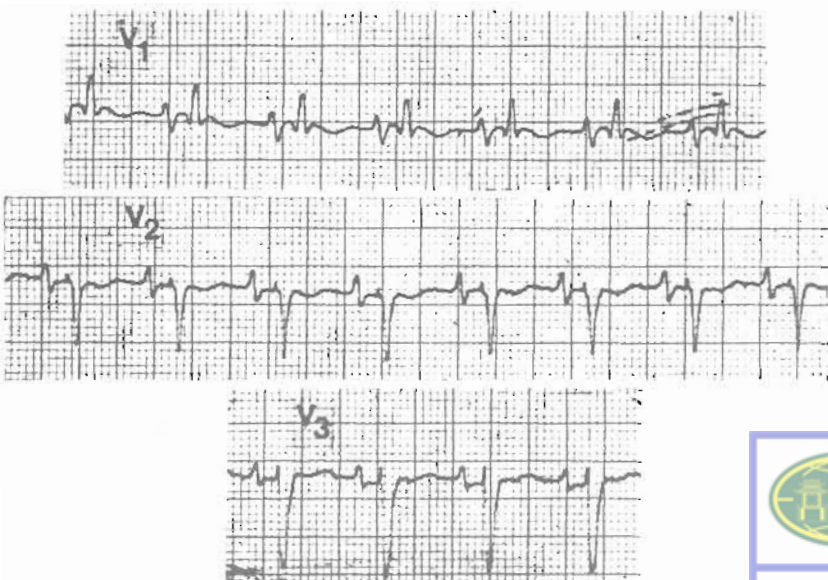
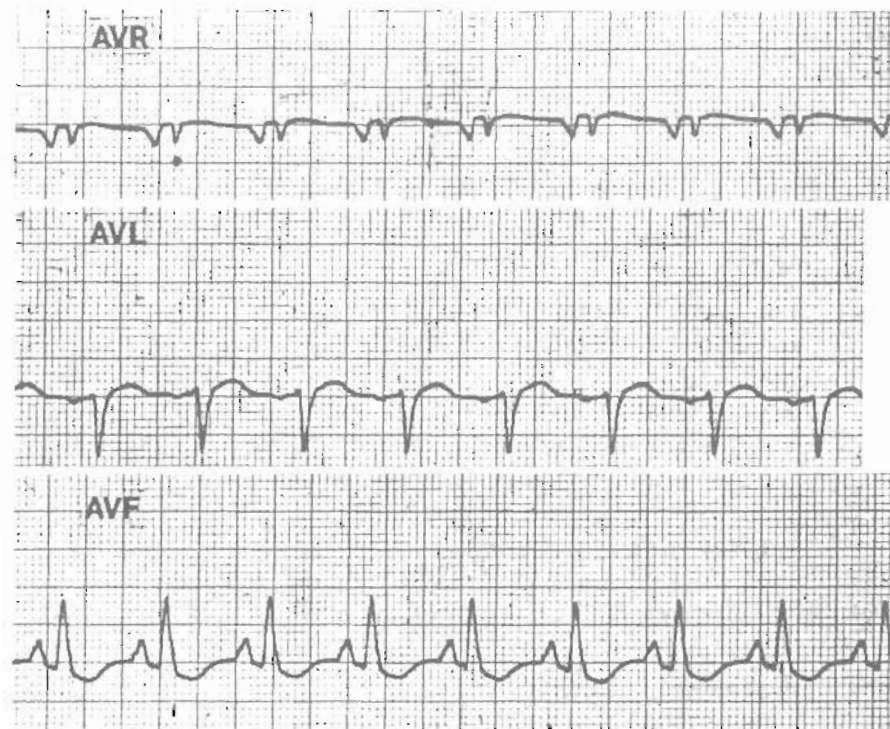
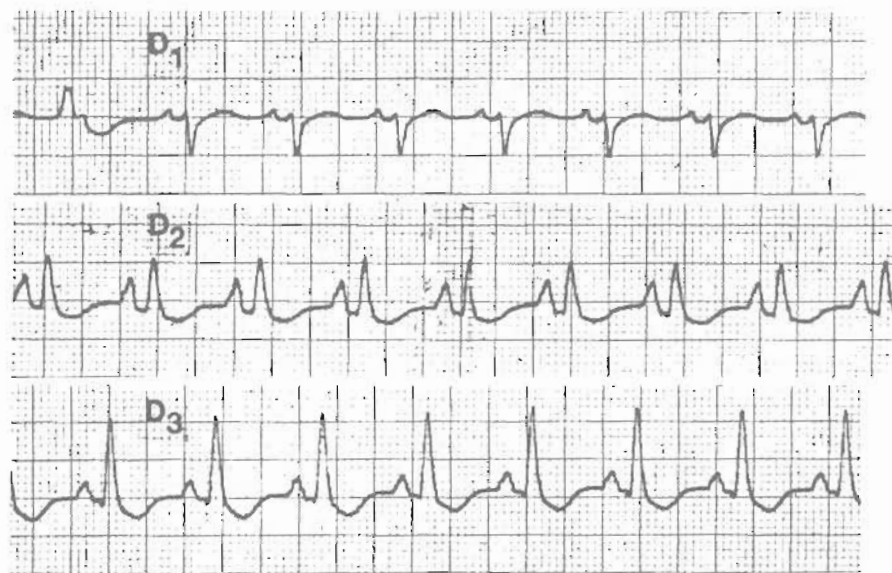
- Bệnh tim có tím với hẹp động mạch phổi



THƯ VIỆN  
HUBT



N° 81 - J. Y. 19 tuổi.



 **THƯ VIỆN HUBT**  
TÀI LIỆU PHỤC VỤ THAM KHẢO NỘI BỘ

Điện tâm đồ số : 82 Tuổi: 72 tuổi.

Nhịp: nhịp xoang đều 82 chu kỳ/ phút.

**Sóng P:**

- Biên độ: 2,5 mm.
- Thời gian: 0,08".

**Chuyển đạo ngoại biên:**

- Trục điện học: giữa  $+60^\circ$  và  $+90^\circ$ .
- Hình thái: không có gì đặc biệt.

**Chuyển đạo trước tim:**

- Đặc điểm: 2 pha ở  $V_1, V_2$ ; dương từ  $V_3$  đến  $V_6$ .
- Hình thái: không có gì đặc biệt.

**Dẫn truyền nhĩ - thất:**

- Thời gian: 0,18".

**Phức bộ QRS:**

**Chuyển đạo ngoại biên:**

- Biên độ: điện thế thấp.
- Thời gian: 0,06".
- Trục điện học: giữa  $+90^\circ$  và  $+120^\circ$ .
- Hình thái: giảm điện thế với sóng q ở mức giới hạn bệnh lý ở  $D_1$ , dạng QS ở aVL.

**Chuyển đạo trước tim:**

- Biên độ : bình thường.
- Hình thái : dạng QS từ  $V_2$  đến  $V_5$ .
- Vùng chuyển tiếp: không xác định được.

**Đoạn ST :**

- **Mức độ chênh và đặc điểm:** chênh lên với bề lồi ở trên, mức độ kín đáo ở  $D_1, aVL, V_6$  và nhiều từ  $V_2$  đến  $V_5$ .

**Sóng T :**

**Chuyển đạo ngoại biên:**

- Trục điện học : khoảng  $+120^\circ$ .
- Hình thái : âm và đối xứng ở  $D_1, aVL$ .

**Chuyển đạo trước tim:**

- Đặc điểm : 2 pha ở  $V_2, V_3$ ; âm từ  $V_4$  đến  $V_6$ ; nhọn và đối xứng ở  $V_4, V_5$ .

**Đoạn QT:**

- Thời gian : 0,38".

**Kết luận:**

- Hoại tử cơ tim trước rộng bán cấp.
- Chắc có dày nhĩ phải.

**Câu hỏi :**

1. Có thể chẩn đoán là sẹo hoại tử cơ tim với hình thành tim không ?
2. Tại sao dày nhĩ phải không chắc chắn?

**Tình trạng lâm sàng:**

- Nhồi máu cơ tim ngày thứ 5.

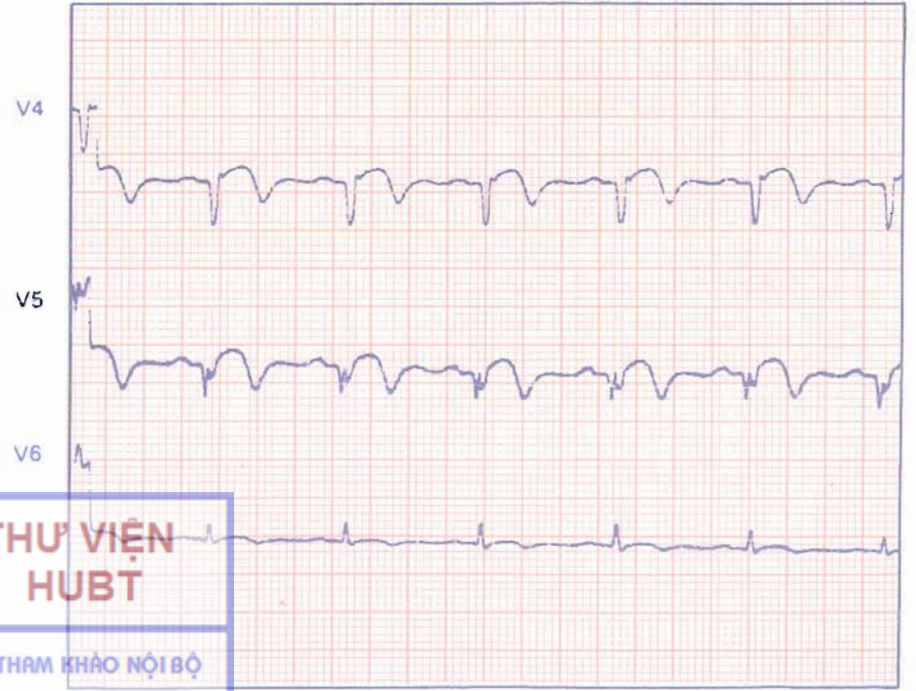
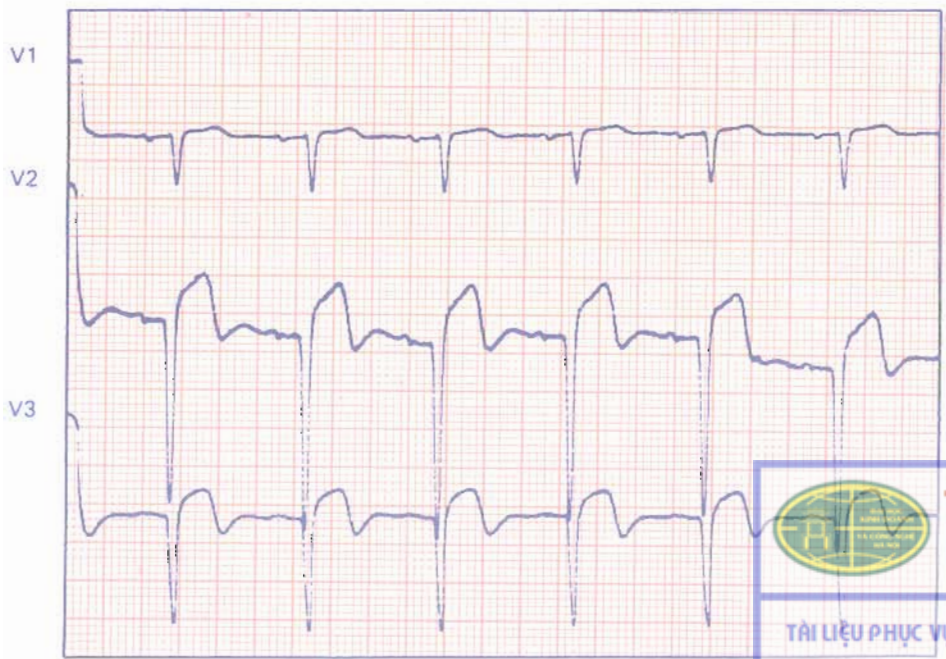
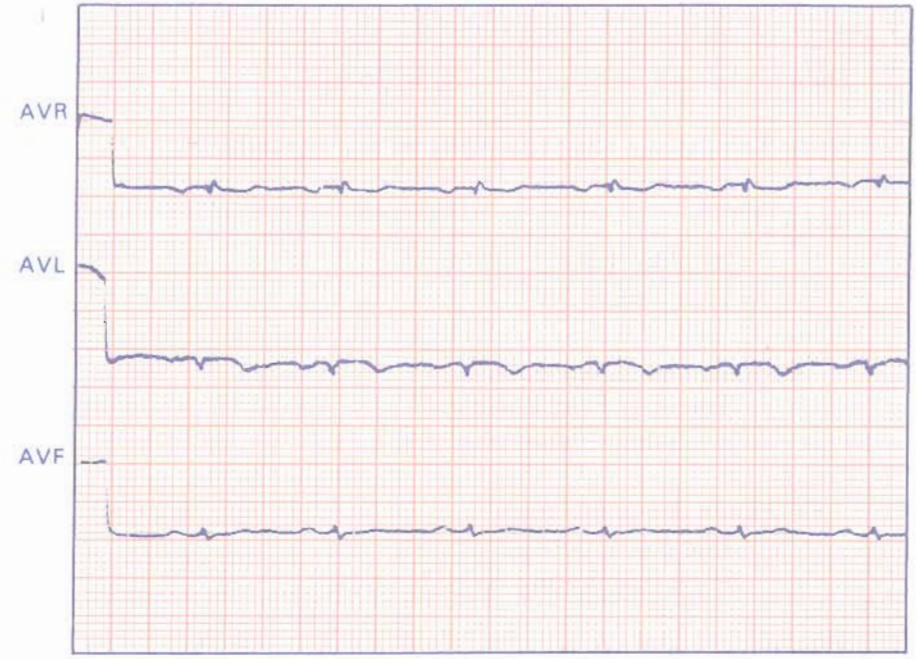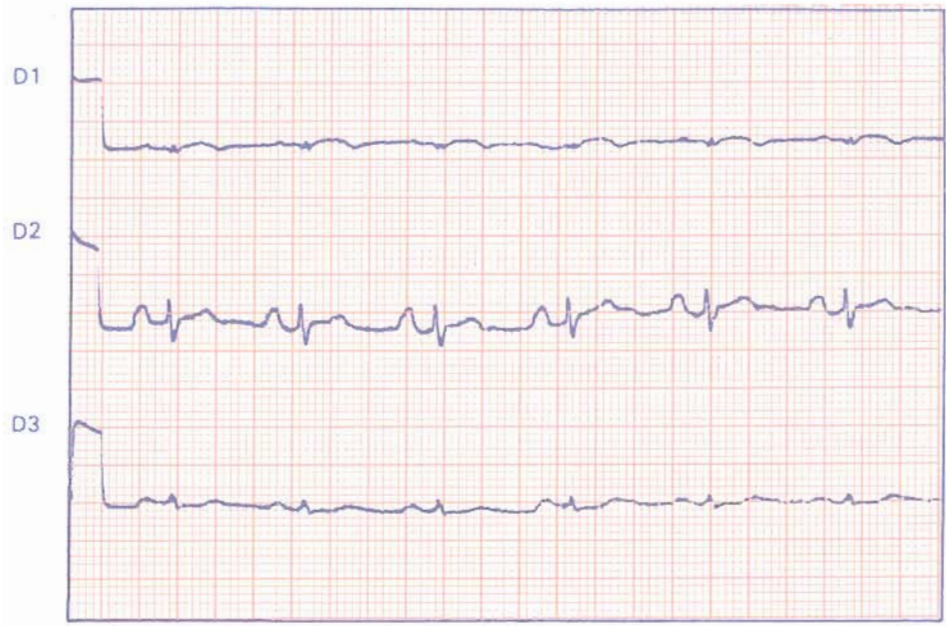


THƯ VIỆN  
HUBT

170

TÀI LIỆU PHỤC VỤ THAM KHẢO NỘI BỘ

N° 82 - V. L. 72 tuổi.



 **THƯ VIỆN HUBT**  
TÀI LIỆU PHỤC VỤ THAM KHẢO NỘI BỘ

Điện tâm đồ số : 83

Tuổi: 36 tuổi.

Nhịp: nhịp xoang hơi không đều 70 chu kỳ/ phút.

**Sóng P:**

- Biên độ: 1 mm.
- Thời gian: 0,08".

**Chuyển đạo ngoại biên:**

- Trục điện học: khoảng  $0^\circ$ .
- Hình thái: không có gì đặc biệt.

**Chuyển đạo trước tim:**

- Đặc điểm: dương.
- Hình thái: không có gì đặc biệt.

**Dẫn truyền nhĩ - thất:**

- Thời gian: 0,14".

**Phức bộ QRS:**

**Chuyển đạo ngoại biên:**

- Biên độ: bình thường.
- Thời gian: 0,08".
- Trục điện học: khoảng  $+30^\circ$ .
- Hình thái: không có gì đặc biệt.

**Chuyển đạo trước tim:**

- Biên độ : bình thường.
- Hình thái : không có gì đặc biệt.
- Vùng chuyển tiếp :  $V_3$ .

**Đoạn ST :**

- **Mức độ chênh và đặc điểm:** chênh lên nhẹ kiểu dốc lên ở  $V_2, V_3$ .

**Sóng T :**

**Chuyển đạo ngoại biên:**

- Trục điện học : giữa  $0^\circ$  và  $+30^\circ$ .
- Hình thái : không có gì đặc biệt.

**Chuyển đạo trước tim:**

- Đặc điểm : không có gì đặc biệt.

**Đoạn QT:**

- Thời gian : 0,36".

**Kết luận:**

- Điện tâm đồ bình thường.

**Câu hỏi :**

1. Tại sao sóng T âm ở  $D_3$  không phải là bệnh lý?
2. Tại sao đoạn ST chênh lên ở  $V_2, V_3$  không phải là bệnh lý?

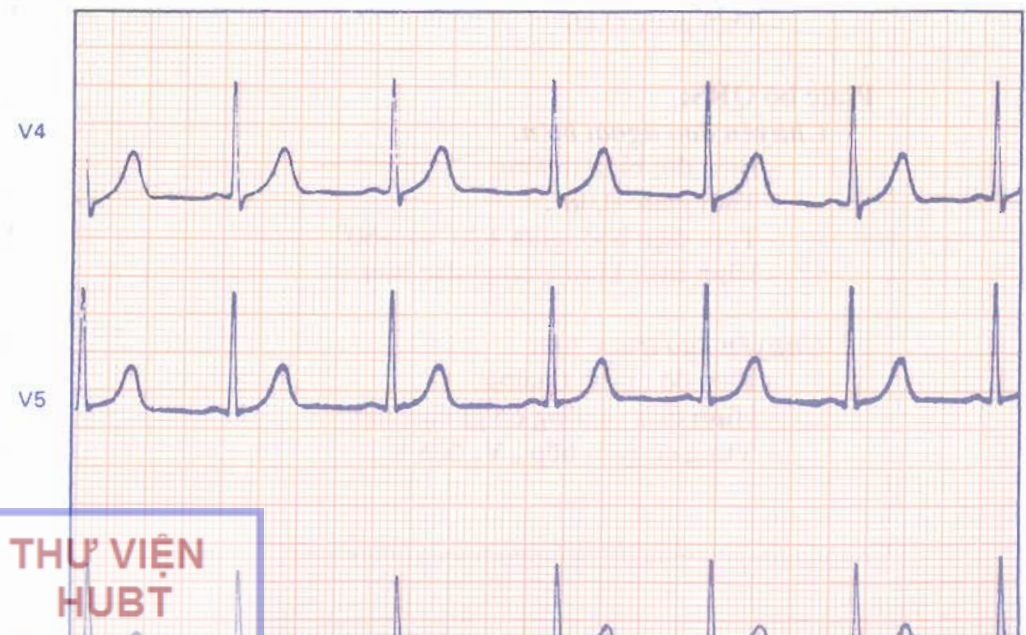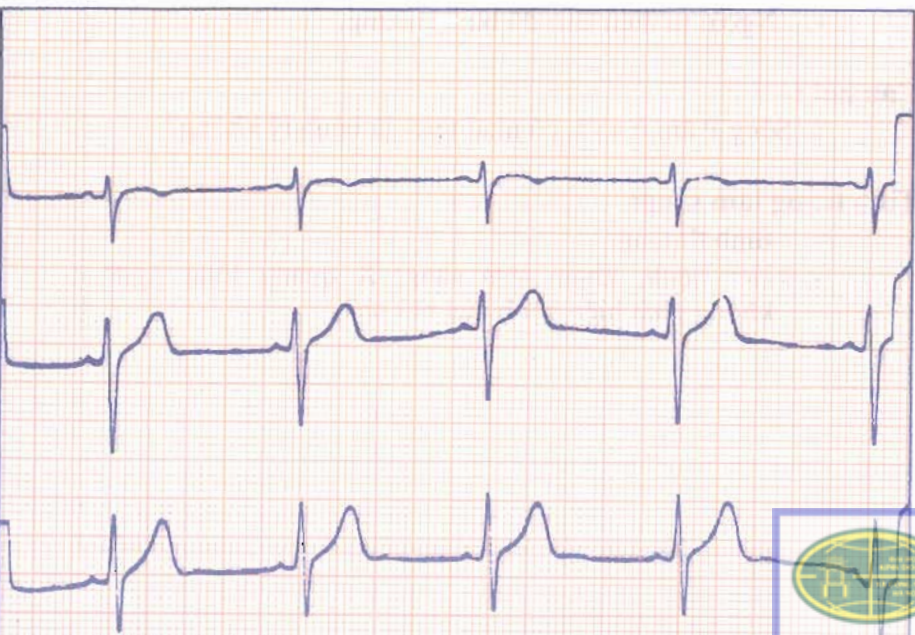
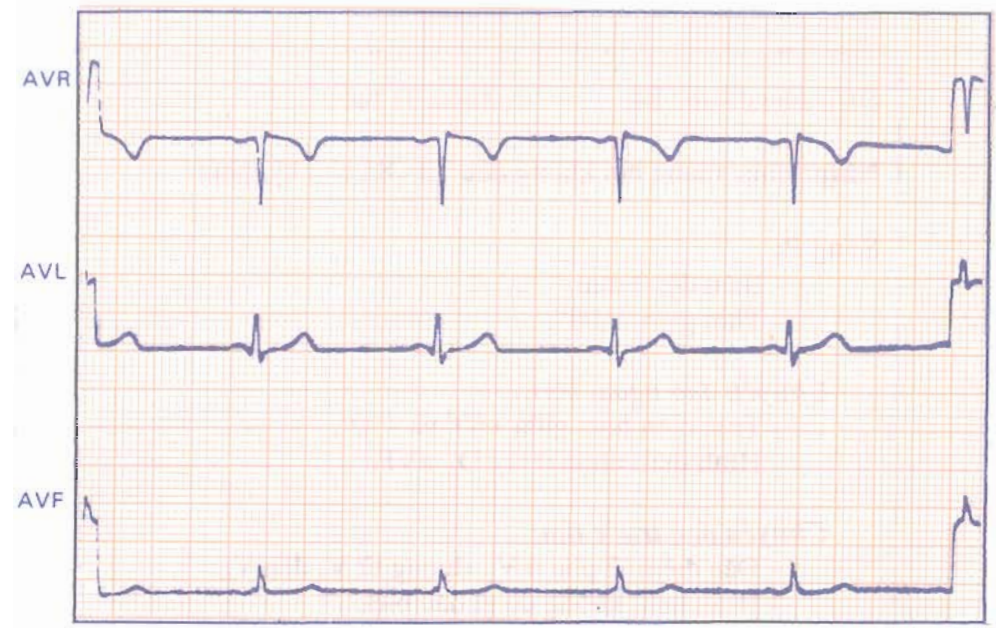
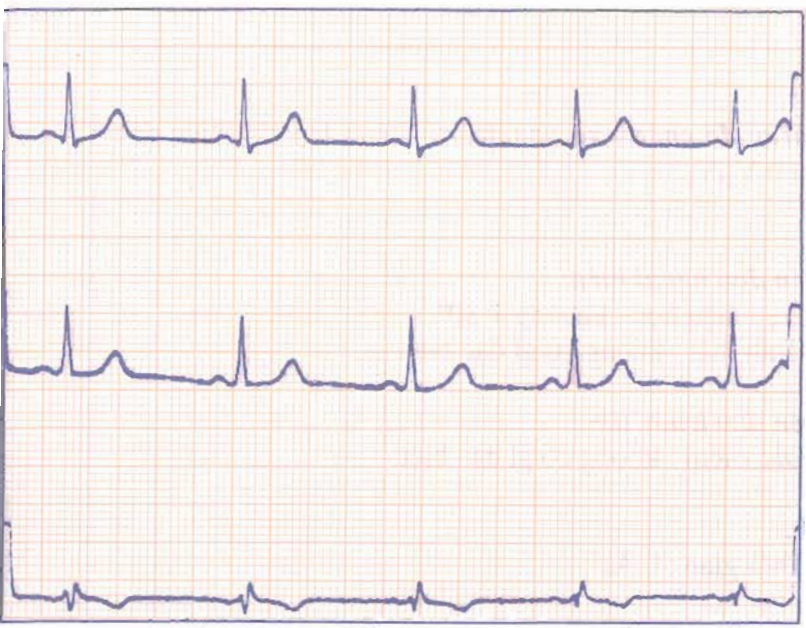**Tình trạng lâm sàng:**

- Bình thường.



THƯ VIỆN  
HUBT

№ 83 - A. S. 36 tuổi.



 **THƯ VIỆN HUBT**  
TÀI LIỆU PHỤC VỤ THAM KHẢO NỘI BỘ

Điện tâm đồ số: 84

Tuổi: 31 tuổi.

Nhịp: nhịp xoang hơi không đều 70 - 85 chu kỳ/phút.

**Sóng P:**

- Biên độ: 3 mm.
- Thời gian: 0,08".

**Chuyển đạo ngoại biên:**

- Trục điện học: giữa  $+60^\circ$  và  $+90^\circ$ .
- Hình thái: nhọn ở  $D_2, D_3, aVF$ .

**Chuyển đạo trước tim:**

- Đặc điểm: 2 pha ở  $V_1$ , dương từ  $V_2$  đến  $V_6$ .
- Hình thái: không có gì đặc biệt.

**Dẫn truyền nhĩ - thất:**

- Thời gian: 0,16".

**Phức bộ QRS:**

**Chuyển đạo ngoại biên:**

- Biên độ: bình thường.
- Thời gian: 0,08".
- Trục điện học: giữa  $+30^\circ$  và  $+60^\circ$ .
- Hình thái: không có gì đặc biệt.

**Chuyển đạo trước tim:**

- Biên độ: bình thường.
- Hình thái: không có gì đặc biệt.
- Vùng chuyển tiếp:  $V_3$  đến  $V_4$ .

**Đoạn ST:**

- **Mức độ chênh và đặc điểm:** chênh lên nhẹ kiểu dốc lên ở  $V_2, V_3$ .

**Sóng T:**

**Chuyển đạo ngoại biên:**

- Trục điện học: khoảng  $+30^\circ$ .
- Hình thái: không có gì đặc biệt.

**Chuyển đạo trước tim:**

- Đặc điểm: không có gì đặc biệt.

**Đoạn QT:**

- Thời gian: 0,32".

**Kết luận:**

- Dày nhĩ phải.
- Ngoài ra điện tâm đồ bình thường.

**Câu hỏi:**

1. Sóng P âm ở aVL có nhất thiết là bệnh lý không?

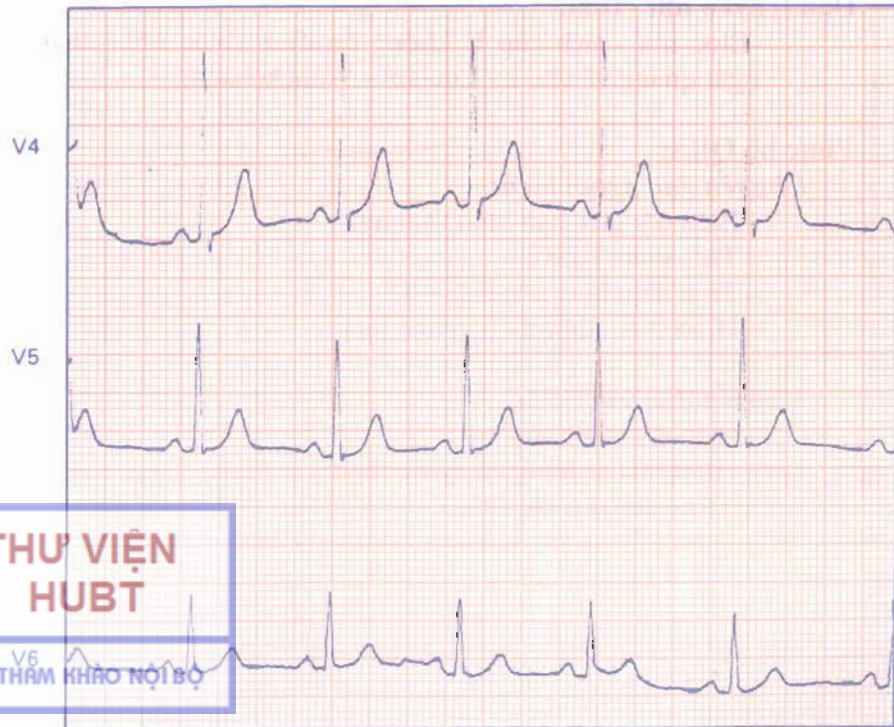
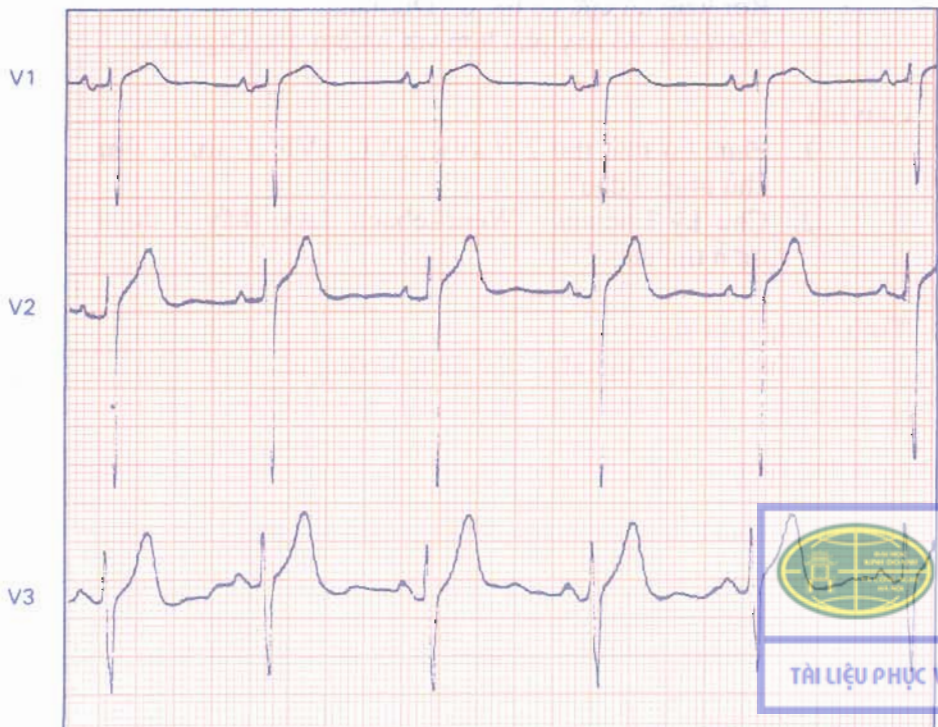
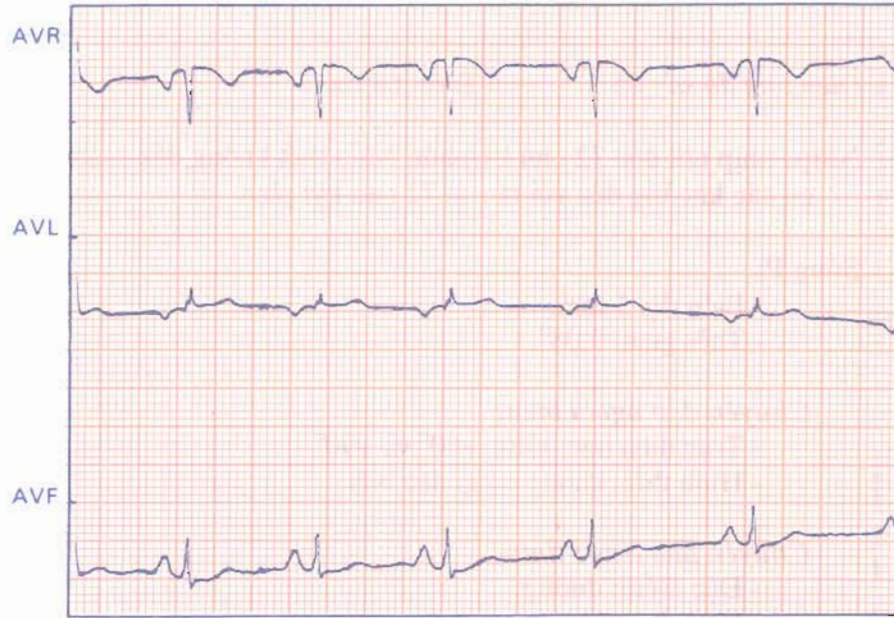
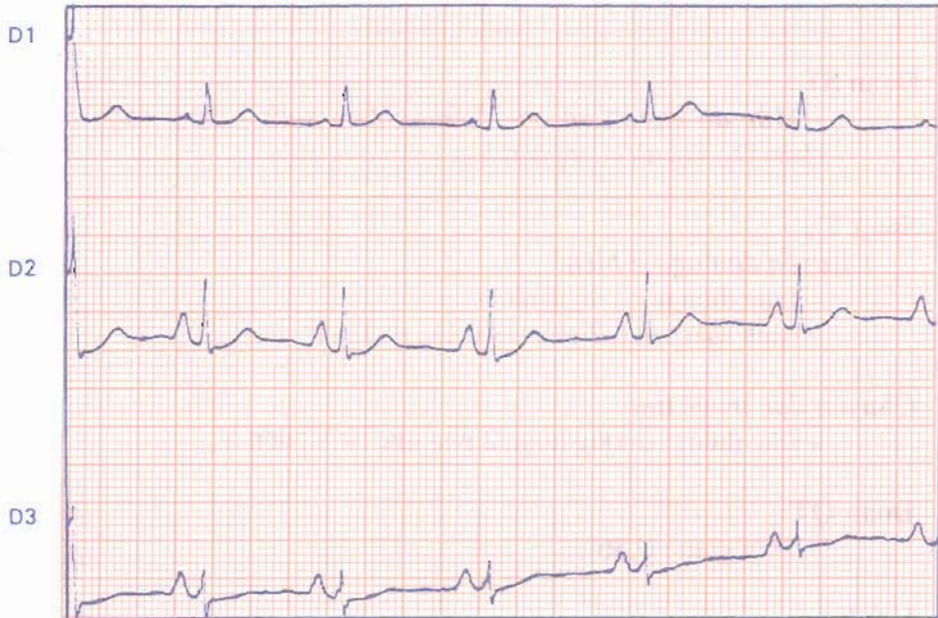
**Tình trạng lâm sàng:**

- Bình thường.
- Hỏi bệnh, khám lâm sàng, X quang lồng ngực không phát hiện bệnh của nhĩ phải.



THƯ VIỆN  
HUBT

N° 84 - D. A. 31 tuổi.



 **THƯ VIỆN HUBT**  
TÀI LIỆU PHỤC VỤ THĂM KHẢO NỘI BỘ

Điện tâm đồ số : 85

Tuổi: 68 tuổi.

**Nhịp:** nhịp nhĩ đều 72 chu kỳ/phút. Nhịp thất không đều nhưng có các khoảng đều với tần số 72 chu kỳ/phút.

**Sóng P:**

- Biên độ: 1 mm.
- Thời gian: 0,08".

**Chuyển đạo ngoại biên:**

- Trục điện học: giữa  $+60^{\circ}$  và  $+90^{\circ}$ .
- Hình thái: không có gì đặc biệt.

**Chuyển đạo trước tim:**

- Đặc điểm: dương.
- Hình thái: không có gì đặc biệt.

**Dẫn truyền nhĩ - thất:**

- Bloc nhĩ - thất cấp II không ổn định (bloc nhĩ - thất ngắt quãng và chu kỳ Luciani - Wenckebach).

**Phức bộ QRS:**

**Chuyển đạo ngoại biên:**

- Biên độ: giới hạn bình thường.
- Thời gian: 0,08".
- Trục điện học: khoảng  $+30^{\circ}$ .
- Hình thái: không có gì đặc biệt.

**Chuyển đạo trước tim:**

- Biên độ : bình thường.
- Hình thái : không có gì đặc biệt.
- Vùng chuyển tiếp:  $V_4$ .

**Đoạn ST :**

- **Mức độ chênh và đặc điểm:** chênh xuống dạng đáy chén  $D_2, D_3, aVF, V_2$  đến  $V_6$ .

**Sóng T :**

**Chuyển đạo ngoại biên:**

- Trục điện học : vô định.
- Hình thái : dẹt, 2 pha  $-/+$  ở  $D_2, aVF$ .

**Chuyển đạo trước tim:**

- Đặc điểm : dương hoặc 2 pha nhẹ từ  $V_2$  đến  $V_6$ .

**Đoạn QT:**

- Thời gian : 0,36".

**Kết luận:**

- Bloc nhĩ - thất cấp II không ổn định.
- Rối loạn tái cực có thể do Digitalis.
- Điện tâm đồ này phù hợp với nhiễm độc Digitalis.

**Câu hỏi :**

1. Phức bộ thất thứ 2 ở  $aVR, aVL, aVF$  có trung tâm chủ nhịp ở đâu?
2. Chu kỳ Luciani - Wenckebach được thấy ở đoạn điện tim nào ?

**Tình trạng lâm sàng:**

- Tự tử bằng Digitalis, liều dùng không rõ.



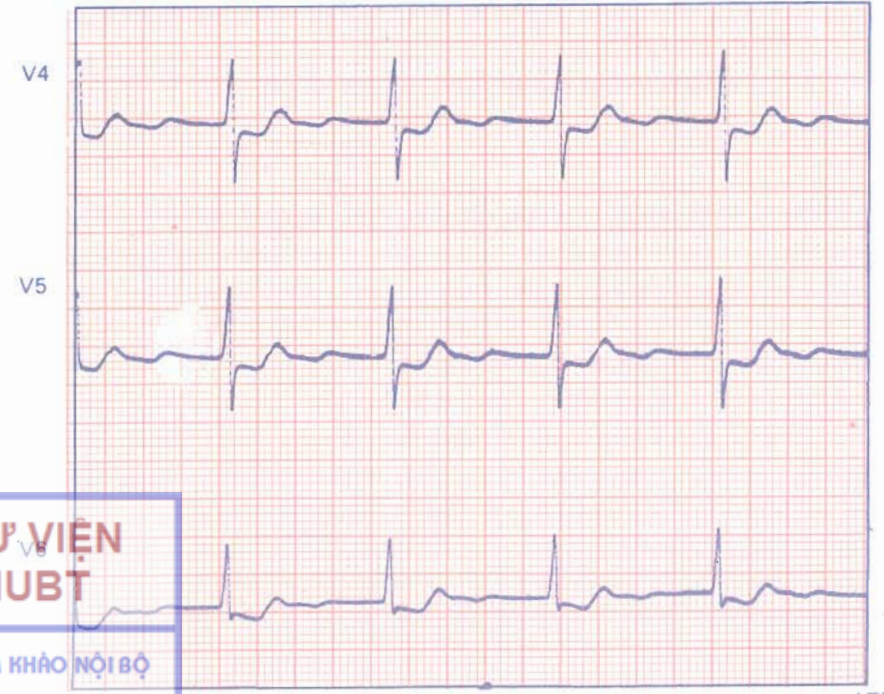
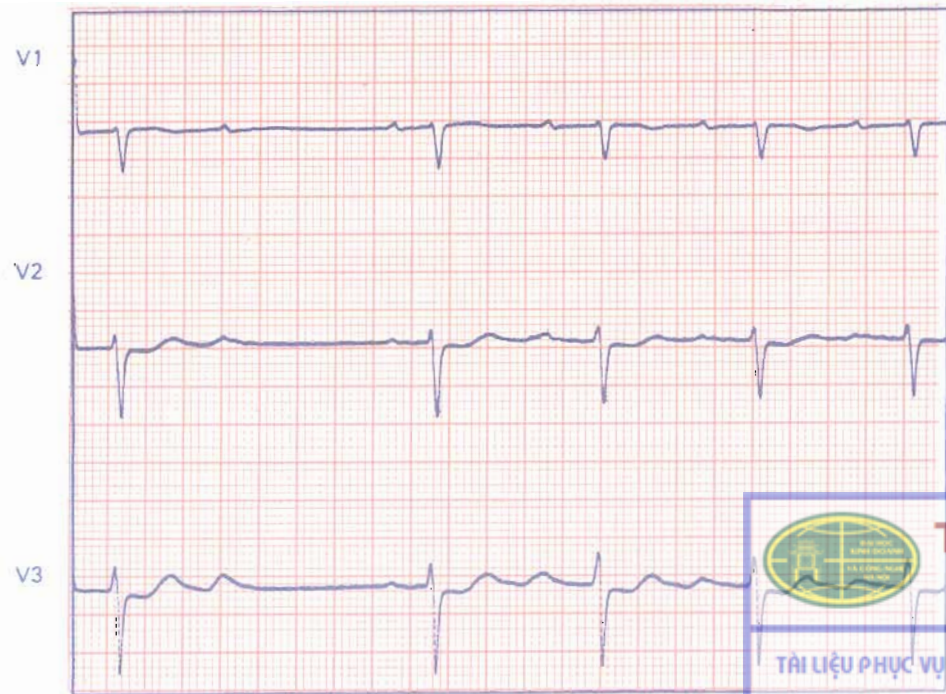
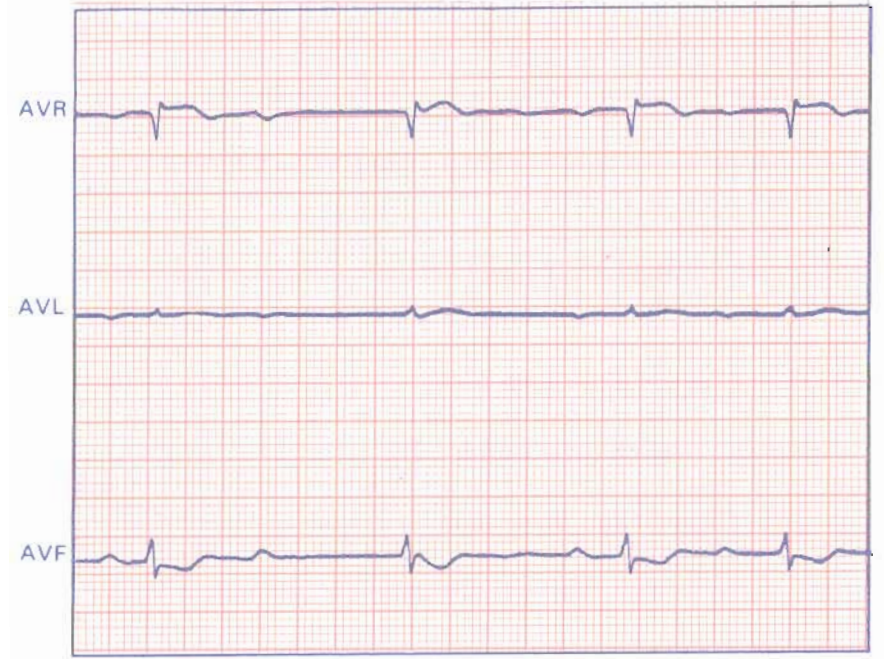
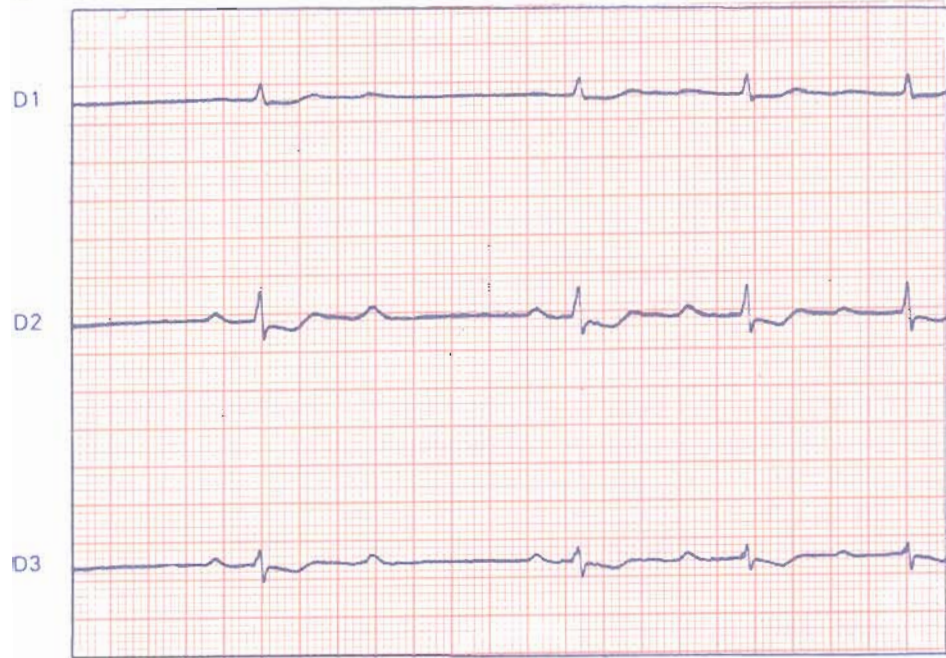
THƯ VIỆN  
HUBT

176

TÀI LIỆU PHỤC VỤ THAM KHẢO NỘI BỘ



N° 85 - F. A. 68 tuổi.



 **THƯ VIỆN  
HUBT**  
TÀI LIỆU PHỤC VỤ THAM KHẢO NỘI BỘ

Điện tâm đồ số: 86

Tuổi: 39 tuổi.

**Nhịp:** nhịp xoang hơi không đều 65 chu kỳ/ phút.

**Sóng P:**

- Biên độ: 1 mm.
- Thời gian: 0,10".

**Chuyển đạo ngoại biên:**

- Trục điện học: giữa  $0^{\circ}$  và  $+30^{\circ}$ .
- Hình thái: 2 đỉnh ở  $D_1$ .

**Chuyển đạo trước tim:**

- Đặc điểm: 2 pha ở  $V_1$ , dương từ  $V_2$  đến  $V_6$ .
- Hình thái: pha âm rộng ở  $V_1$ , có móc ở  $V_4, V_5$ .

**Dẫn truyền nhĩ - thất:**

- Thời gian: 0,13".

**Phức bộ QRS:**

**Chuyển đạo ngoại biên:**

- Biên độ: bình thường.
- Thời gian: 0,08".
- Trục điện học: khoảng  $+60^{\circ}$ .
- Hình thái: không có gì đặc biệt.

**Chuyển đạo trước tim:**

- Biên độ : S sâu ở  $V_2$ ; R cao ở  $V_4, V_5, V_6$ ; Chỉ số Sokolow dương tính.
- Hình thái : dạng  $RSr's'$  ở  $V_3$ .
- Vùng chuyển tiếp:  $V_3$ .

**Đoạn ST :**

- **Mức độ chênh và đặc điểm:** chênh lên nhẹ từ  $V_1$  đến  $V_3$ , kiểu dốc lên ở  $V_2, V_3$ .

**Sóng T :**

**Chuyển đạo ngoại biên:**

- Trục điện học : giữa  $+30^{\circ}$  và  $+60^{\circ}$ .
- Hình thái : không có gì đặc biệt.

**Chuyển đạo trước tim:**

- Đặc điểm : nhọn và đối xứng  $V_4, V_5$ .

**Đoạn QT:**

- Thời gian : 0,36".

**Kết luận:**

- Dày thất trái có thể tăng gánh tâm trương.
- Có thể dày nhĩ trái.

**Câu hỏi :**

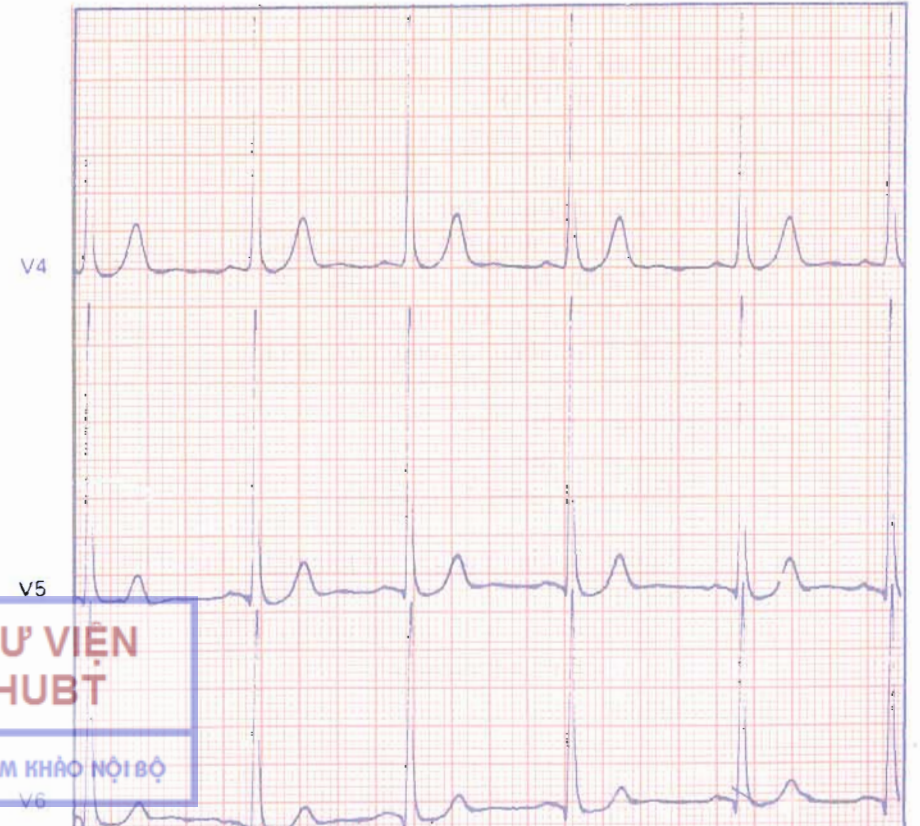
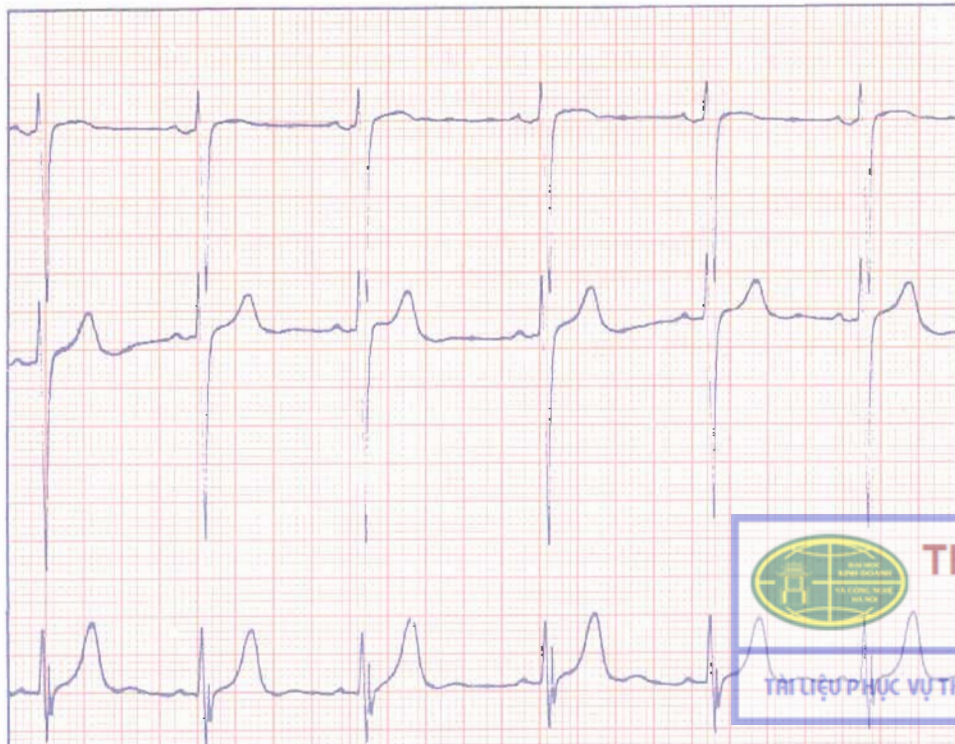
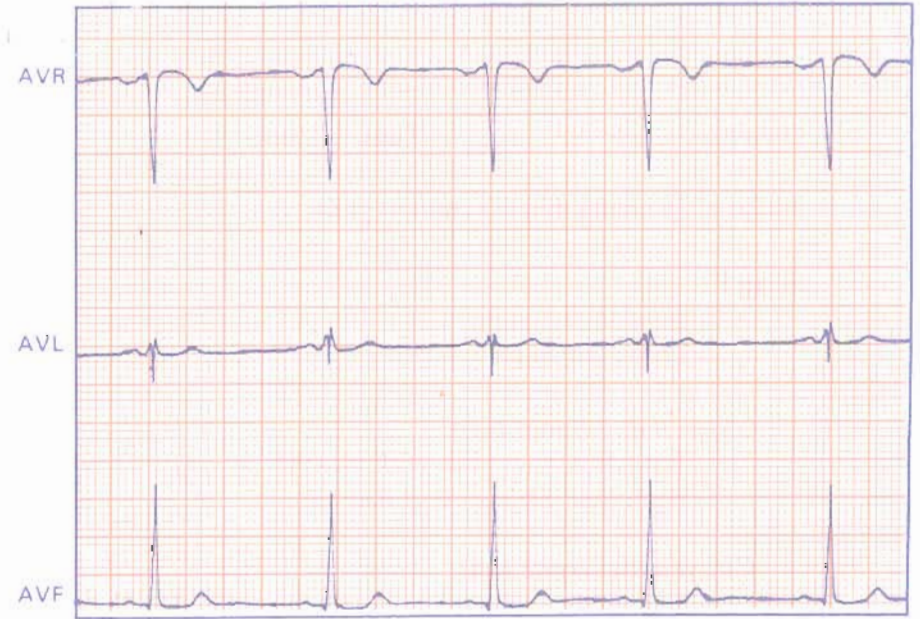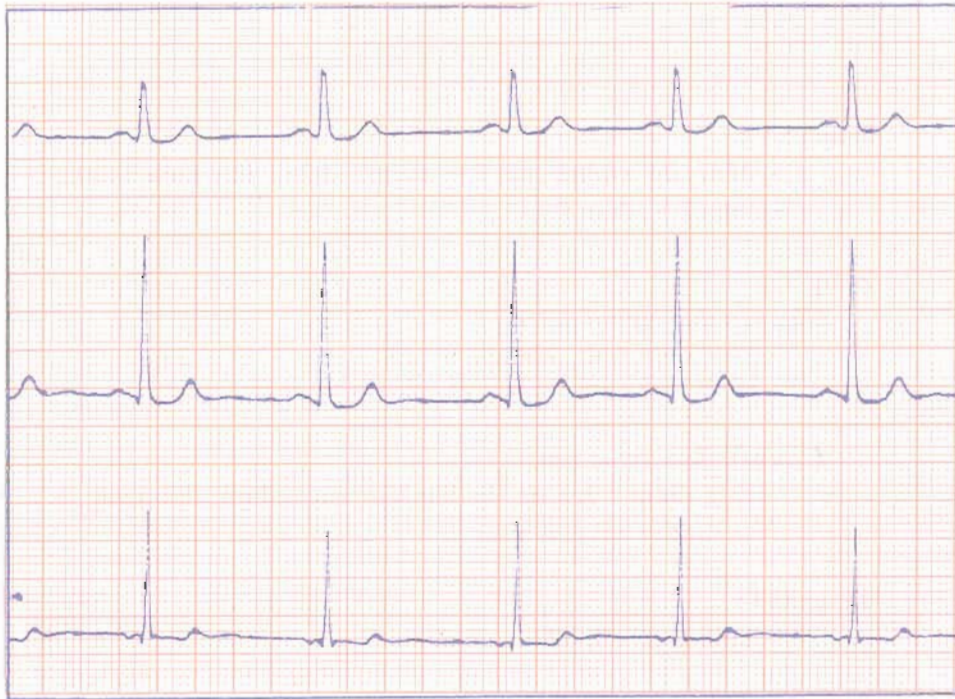
1. Nghi tăng gánh tâm trương thất trái dựa trên cơ sở nào?
2. Dạng QRS ở  $V_3$  có phải là bệnh lý không?


**Tình trạng lâm sàng:**

- Hở van động mạch chủ do thấp tim.



THƯ VIỆN  
HUBT



**THƯ VIỆN  
HUBT**  
TÀI LIỆU PHỤC VỤ THAM KHẢO NỘI BỘ

Điện tâm đồ số : 87

Tuổi: 67 tuổi.

**Nhịp:** nhịp xoang đều 60 chu kỳ/ phút.

**Sóng P:**

- Biên độ: 1,5 mm.
- Thời gian: 0,10".

**Chuyển đạo ngoại biên:**

- Trục điện học: giữa  $+60^\circ$  và  $+90^\circ$ .
- Hình thái: không có gì đặc biệt.

**Chuyển đạo trước tim:**

- Đặc điểm: 2 pha ở  $V_1, V_2$ ; dương từ  $V_3$  đến  $V_6$ .
- Hình thái: không có gì đặc biệt.

**Dẫn truyền nhĩ - thất:**

- Thời gian: 0,18".

**Phức bộ QRS:**

**Chuyển đạo ngoại biên:**

- Biên độ: bình thường.
- Thời gian: 0,10".
- Trục điện học: khoảng  $-60^\circ$ .
- Hình thái: sóng Q rộng ở  $D_1, aVL$ .

**Chuyển đạo trước tim:**

- Biên độ : bình thường.
- Hình thái : sóng Q rộng và sâu từ  $V_1$  đến  $V_5$ ; Q rộng ở  $V_6$ .
- Vùng chuyển tiếp: không xác định được ( $V_4?$ ).

**Đoạn ST :**

- **Mức độ chênh và đặc điểm:** chênh lên kiểu thẳng dần từ  $V_1$  đến  $V_4$ .

**Sóng T :**

**Chuyển đạo ngoại biên:**

- Trục điện học : khoảng  $+120^\circ$ .
- Hình thái : âm ở  $D_1, aVL$ ; đối xứng ở  $D_1$ .

**Chuyển đạo trước tim:**

- Đặc điểm : âm từ  $V_4$  đến  $V_6$ ; cao, nhọn, đối xứng ở  $V_4, V_5$ ; đối xứng ở  $V_6$ .

**Đoạn QT:**

- Thời gian : 0,40".

**Kết luận:**

- Sẹo hoại tử cơ tim vùng trước rộng.
- Tổn thương cơ tim dưới thượng tâm mạc vùng trước vách (có thể có hình thành thất).
- Bloc phân nhánh trái trước.

**Câu hỏi :**

1. Chẩn đoán bloc phân nhánh trái trước dựa vào đâu?
2. Tại sao nghi có hình thành thất?

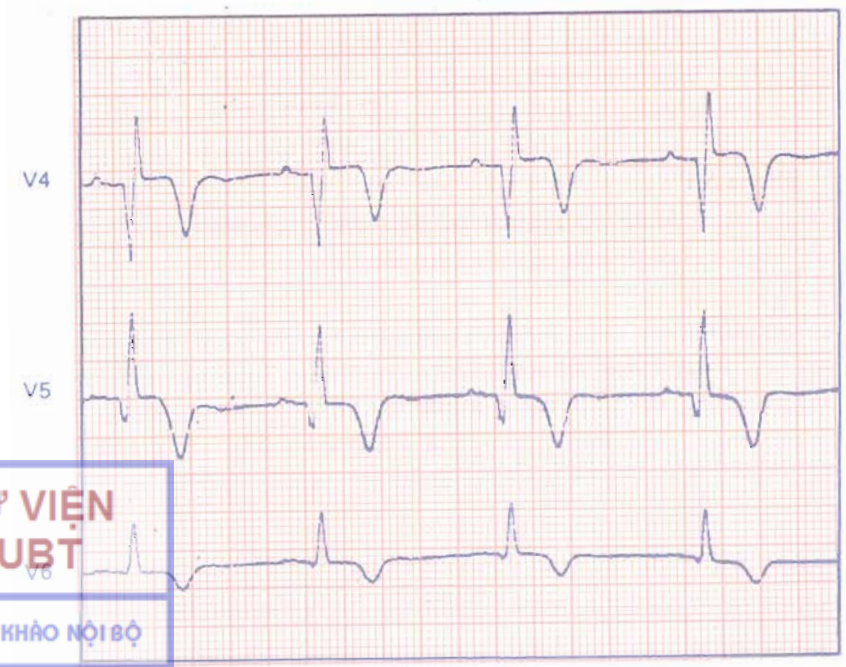
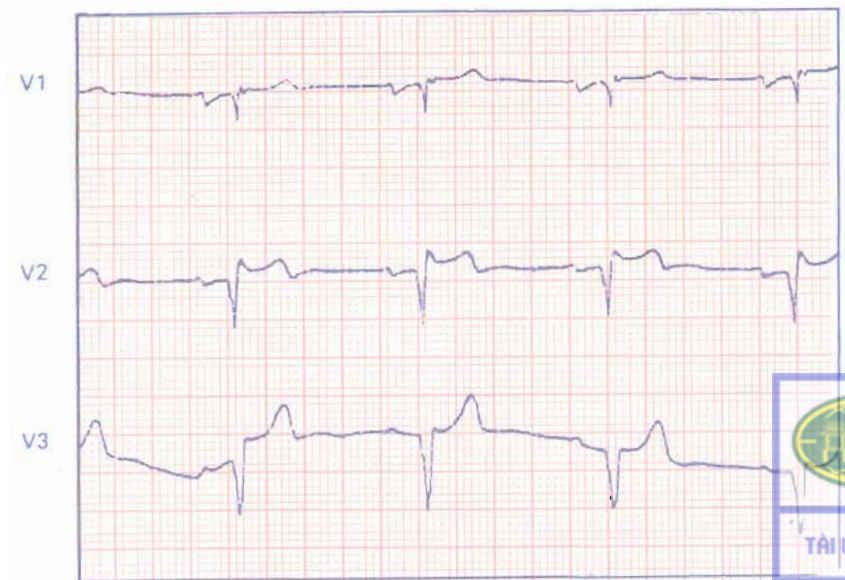
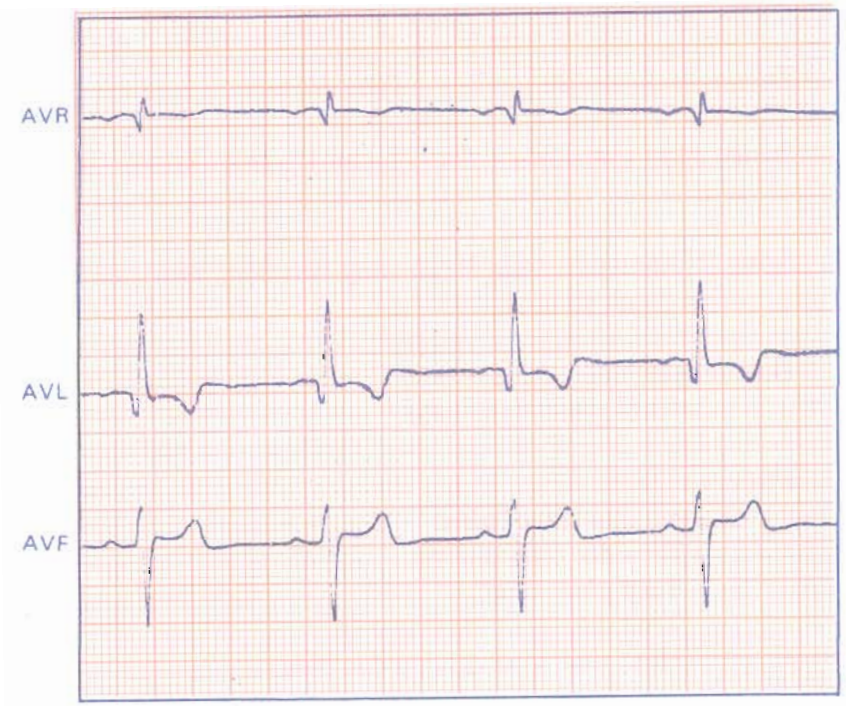
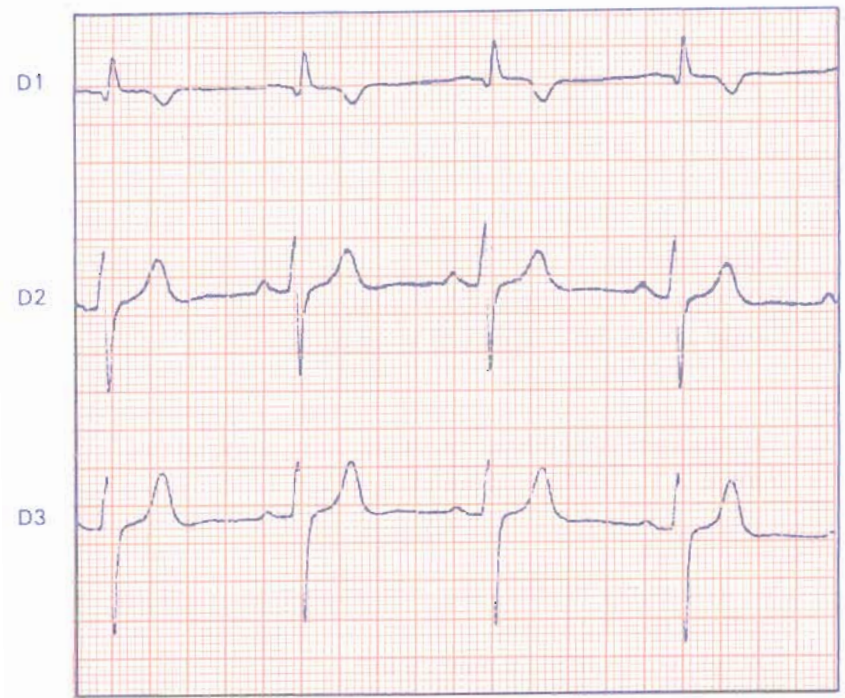
**Tình trạng lâm sàng:**

- Nhồi máu cơ tim cách đây 3 tuần.



THƯ VIỆN  
HUBT

N° 87 - S. G. 67 tuổi.



 **THƯ VIỆN HUYẾT**  
TÀI LIỆU PHỤC VỤ THAM KHẢO NỘI BỘ

Điện tâm đồ số : 88

Tuổi: 62 tuổi.

**Nhịp:** nhịp thất không đều 75 chu kỳ/phút, không thấy sóng nhĩ.

**Sóng P:** không có sóng P (có sóng dao động nhỏ quanh đường đẳng điện : song f).

**Dẫn truyền nhĩ - thất:**

- Không xác định được.

**Phức bộ QRS:**

**Chuyển đạo ngoại biên:**

- Biên độ: bình thường.
- Thời gian: 0,08".
- Trục điện học: khoảng + 60°.
- Hình thái: không có gì đặc biệt.

**Chuyển đạo trước tim:**

- Biên độ : bình thường.
- Hình thái : sóng r ở V<sub>2</sub> thấp hơn sóng r ở V<sub>1</sub>; sóng r ở V<sub>3</sub> có biên độ thay đổi.
- Vùng chuyển tiếp: V<sub>3</sub> - V<sub>4</sub>.

**Đoạn ST :**

- **Mức độ chênh và đặc điểm:** chênh xuống dạng đáy chén ở hầu hết các chuyển đạo.

**Sóng T :**

**Chuyển đạo ngoại biên:**

- Trục điện học : vô định.
- Hình thái : dẹt, dạng 2 pha ở D<sub>1</sub>, D<sub>2</sub>.

**Chuyển đạo trước tim:**

- Đặc điểm : dẹt, 2 pha ở V<sub>1</sub>, V<sub>5</sub>.

**Đoạn QT:**

- Thời gian : 0,38".

**Kết luận:**

- Rung nhĩ.
- Rối loạn tái cực chắc là do Digitalis.
- Có thể có sẹo hoại tử cơ tim vùng trước vách.

**Câu hỏi :**

1. Tại sao nghi có sẹo hoại tử cơ tim vùng trước vách?
2. Sóng q ở V<sub>4</sub>, V<sub>5</sub> có ý nghĩa gì?

**Tình trạng lâm sàng:**

- Xơ vữa động mạch, rung nhĩ mạn tính, điều trị Digitalis thường xuyên.
- Không có tiền sử nhồi máu cơ tim.

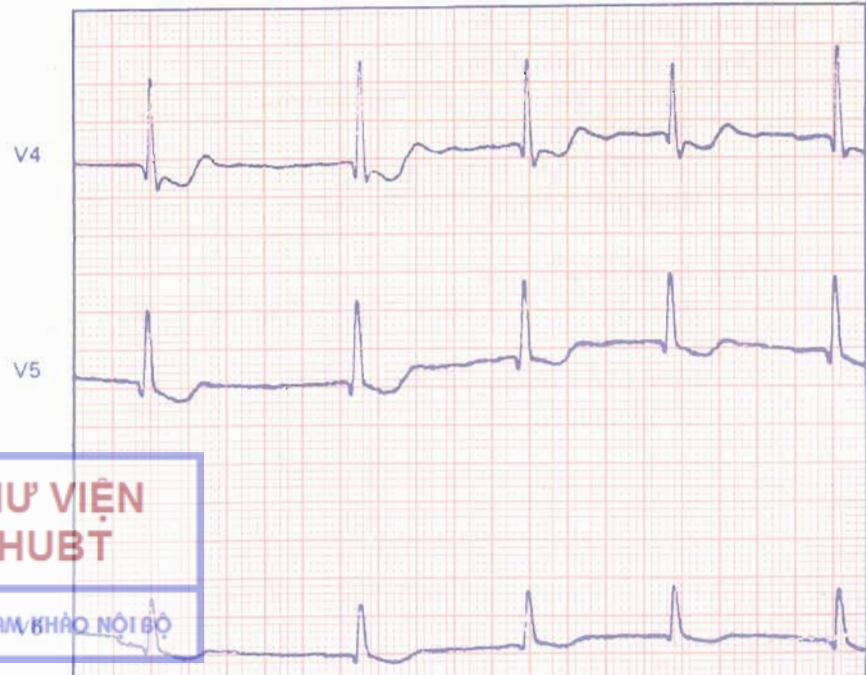
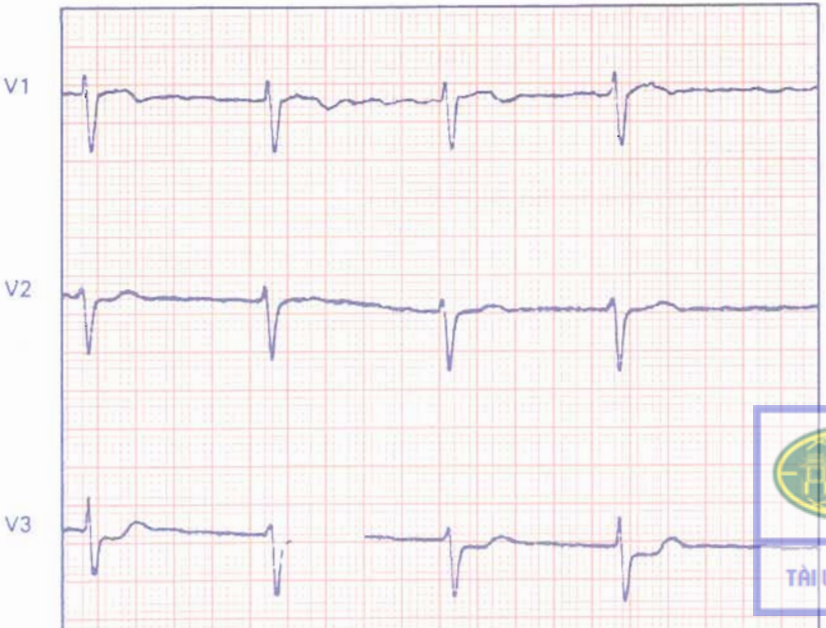
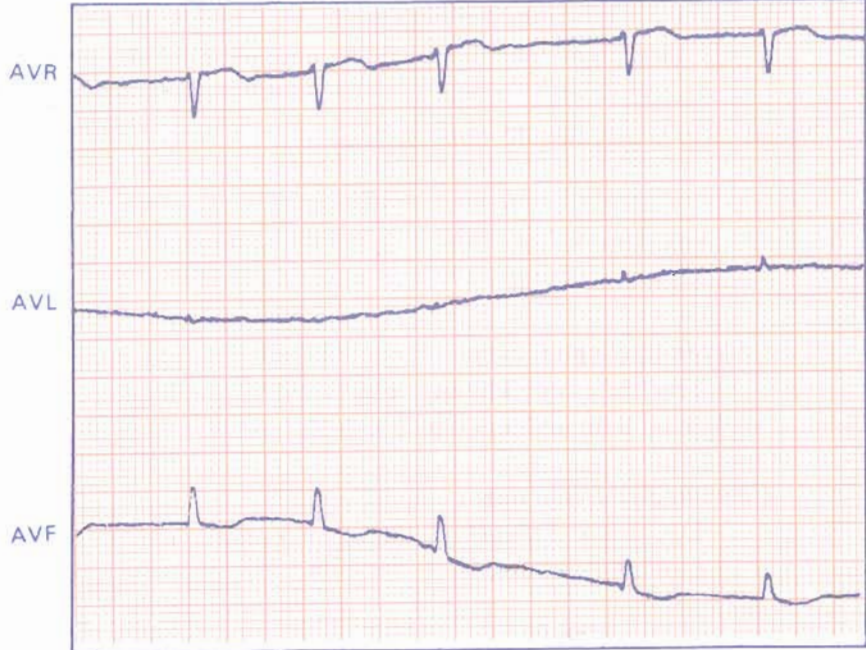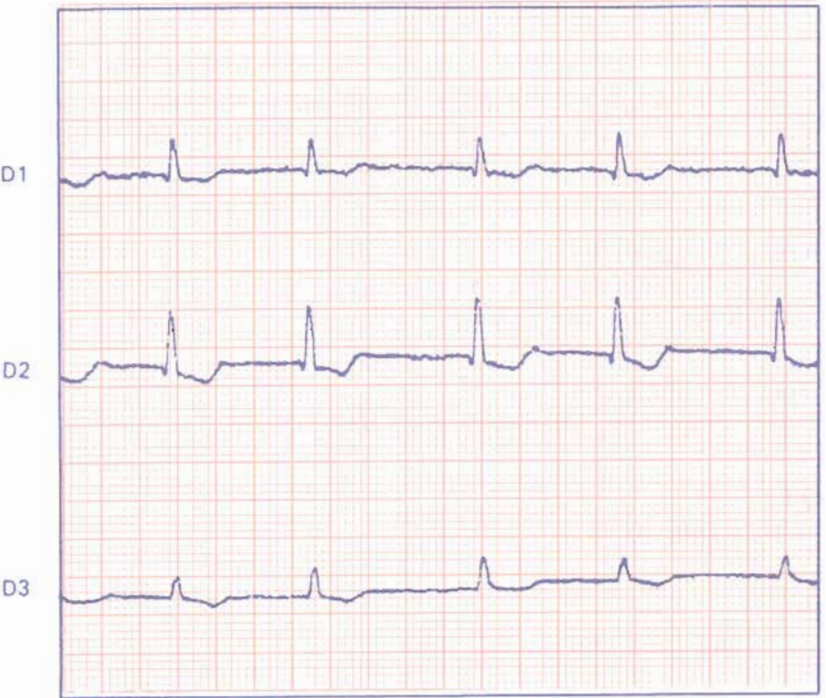


THƯ VIỆN  
HUBT

182

TÀI LIỆU PHỤC VỤ THAM KHẢO NỘI BỘ

Nº 88 - F. S. 62 tuổi.



**THƯ VIỆN HUBT**  
TÀI LIỆU PHỤC VỤ THAM KHẢO NỘI BỘ

Điện tâm đồ số : 89

Tuổi: 45 tuổi.

Nhịp: nhịp xoang đều 85 chu kỳ/ phút.

**Sóng P:**

- Biên độ: 2 mm.
- Thời gian: 0,08".

**Chuyển đạo ngoại biên:**

- Trục điện học: khoảng  $+60^\circ$ .
- Hình thái: không có gì đặc biệt.

**Chuyển đạo trước tim:**

- Đặc điểm: 2 pha ở  $V_1$ , dương từ  $V_2$  đến  $V_6$ .
- Hình thái: không có gì đặc biệt.

**Dẫn truyền nhĩ - thất:**

- Thời gian: 0,15".

**Phức bộ QRS:**

**Chuyển đạo ngoại biên:**

- Biên độ: lớn.
- Thời gian: 0,10".
- Trục điện học: giữa  $+30^\circ$  và  $+60^\circ$ .
- Hình thái: không có gì đặc biệt.

**Chuyển đạo trước tim:**

- Biên độ : sóng S sâu ở  $V_1, V_2$ , Chỉ số Sokolow dương tính.
- Hình thái : không có gì đặc biệt.
- Vùng chuyển tiếp:  $V_3$ .

**Đoạn ST :**

- **Mức độ chênh và đặc điểm:** chênh xuống bề lõm ở trên tại  $D_1, D_2, D_3, aVF$ , từ  $V_4$  đến  $V_6$ ; chênh lên ở  $V_1, V_2$ .

**Sóng T :**

**Chuyển đạo ngoại biên:**

- Trục điện học :  $-120^\circ$ .
- Hình thái : âm, trừ ở aVR.

**Chuyển đạo trước tim:**

- Đặc điểm : âm, không đối xứng từ  $V_3$  đến  $V_6$ .

**Đoạn QT:**

- Thời gian : 0,34".

**Kết luận:**

- Tăng gánh tâm thu thất trái.

**Câu hỏi :**

1. Tại sao với QRS giãn rộng mà không chẩn đoán bloc nhánh không hoàn toàn?
2. Tại sao lại chẩn đoán tăng gánh tâm thu mà không phải tăng gánh tâm trương thất trái?

**Tình trạng lâm sàng:**

- Bệnh động mạch chủ do thấp tim.



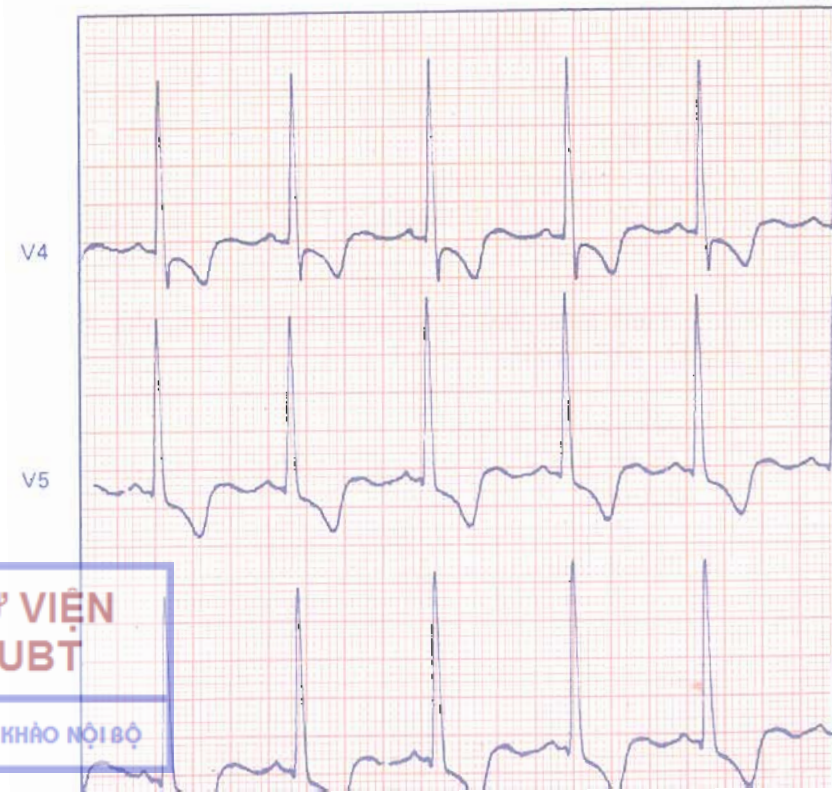
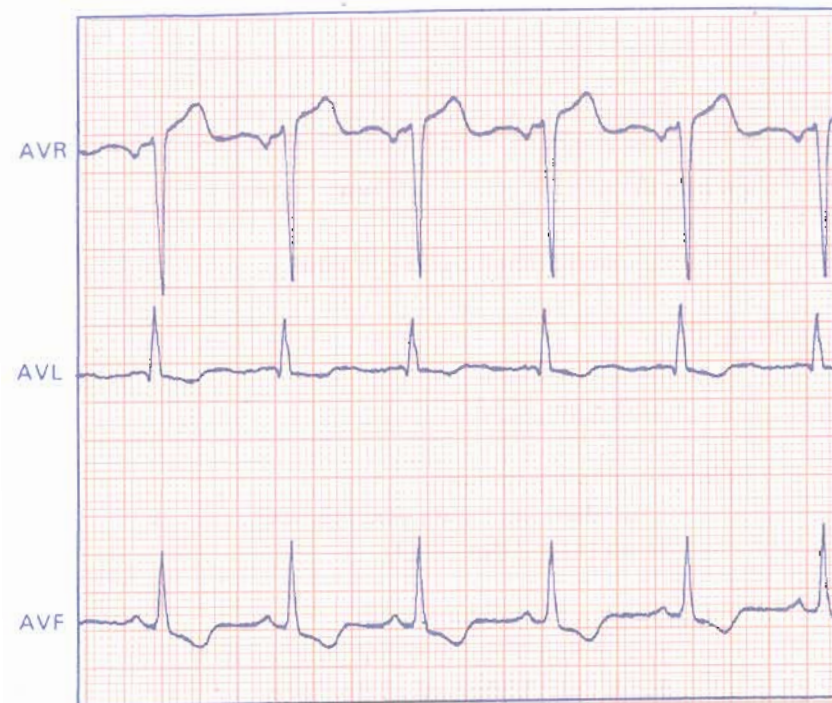
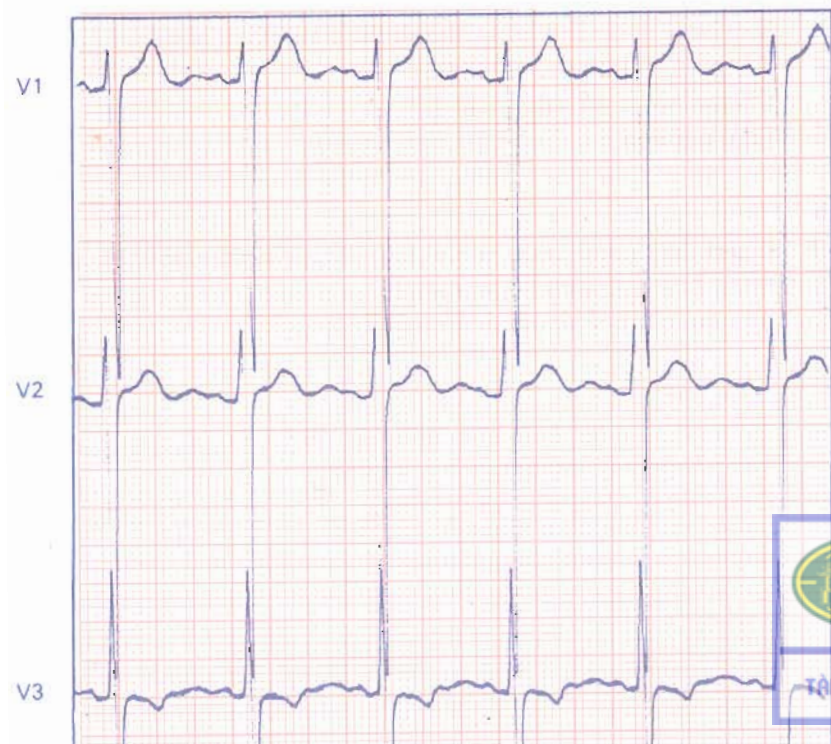
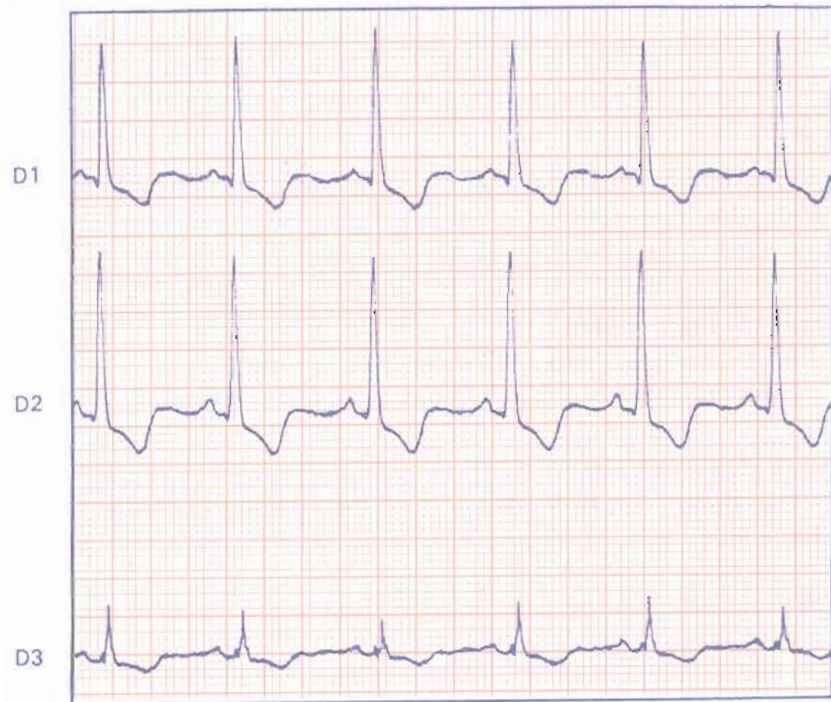THƯ VIỆN  
HUBT

184

TÀI LIỆU PHỤC VỤ THAM KHẢO NỘI BỘ



N° 89 - P. L. 45 tuổi.



THƯ VIỆN  
HUBT

TÀI LIỆU PHỤC VỤ THAM KHẢO NỘI BỘ

Điện tâm đồ số : 90

Tuổi: 79 tuổi.

**Nhịp:** nhịp xoang đều 82 chu kỳ/ phút.

**Sóng P:**

- Biên độ: 1 mm.
- Thời gian: 0,13".

**Chuyển đạo ngoại biên:**

- Trục điện học: giữa  $+60^{\circ}$  và  $+90^{\circ}$ .
- Hình thái: 2 đỉnh ở  $D_2$ .

**Chuyển đạo trước tim:**

- Đặc điểm: 2 pha ở  $V_1, V_2$ , 2 đỉnh ở  $V_3, V_4$ .
- Hình thái: không có gì đặc biệt.

**Dẫn truyền nhĩ - thất:**

- Thời gian: 0,20".

**Phức bộ QRS:**

**Chuyển đạo ngoại biên:**

- Biên độ: bình thường.
- Thời gian: 0,11".
- Trục điện học: khoảng  $0^{\circ}$ .
- Hình thái: sóng Q rộng và sâu ở  $D_2, D_3, aVF$ , có móc ở  $D_2, D_3, aVL, aVF$ .

**Chuyển đạo trước tim:**

- Biên độ : R cao ở  $V_4$ ; Chỉ số Sokolow ở giới hạn bình thường.
- Hình thái : sóng Q rộng ở  $V_5, V_6$ .
- Vùng chuyển tiếp:  $V_3 - V_4$ .

**Đoạn ST :**

- **Mức độ chênh và đặc điểm:** chênh xuống bề lõm ở trên từ  $V_4$  đến  $V_6$ .

**Sóng T :**

**Chuyển đạo ngoại biên:**

- Trục điện học : giữa  $+90^{\circ}$  và  $+120^{\circ}$ .
- Hình thái : dẹt, âm nhẹ ở  $D_1, aVL$ .

**Chuyển đạo trước tim:**

- Đặc điểm : âm từ  $V_4$  đến  $V_6$ , có thể có sóng U chống lên.

**Đoạn QT:**

- Thời gian : 0,34".

**Kết luận:**

- Sẹo hoại tử cơ tim vùng thành dưới và vùng bên.
- Tăng gánh tâm thu thất trái.
- Có thể bloc nhĩ - thất cấp I.
- Dày nhĩ trái.

**Câu hỏi :**

1. Chẩn đoán sẹo hoại tử cơ tim vùng thành dưới và vùng bên dựa trên cơ sở nào ?
2. Tại sao chẩn đoán dày nhĩ trái ?

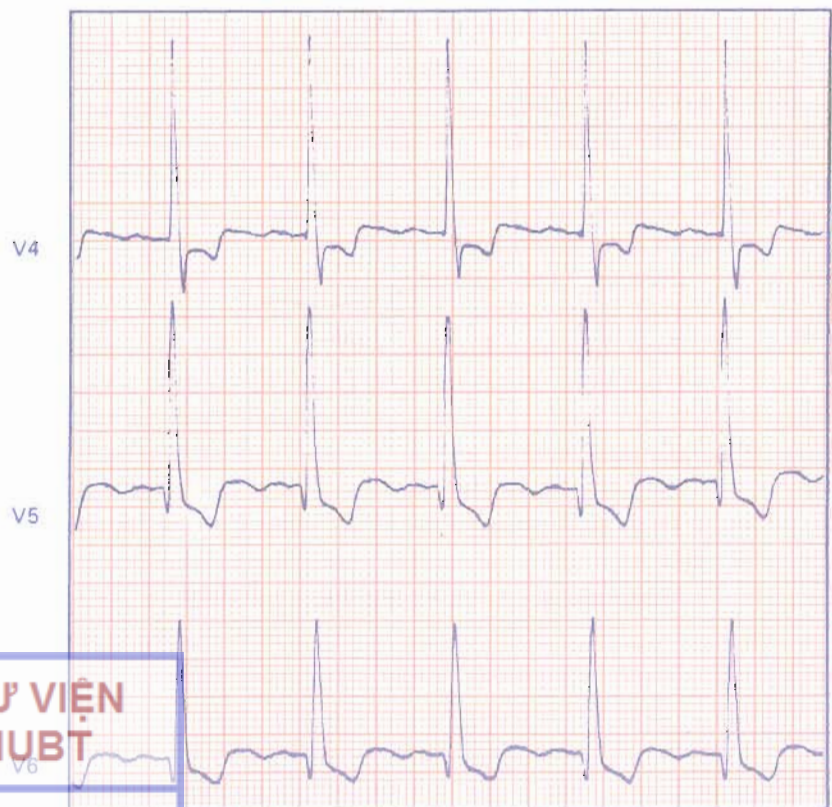
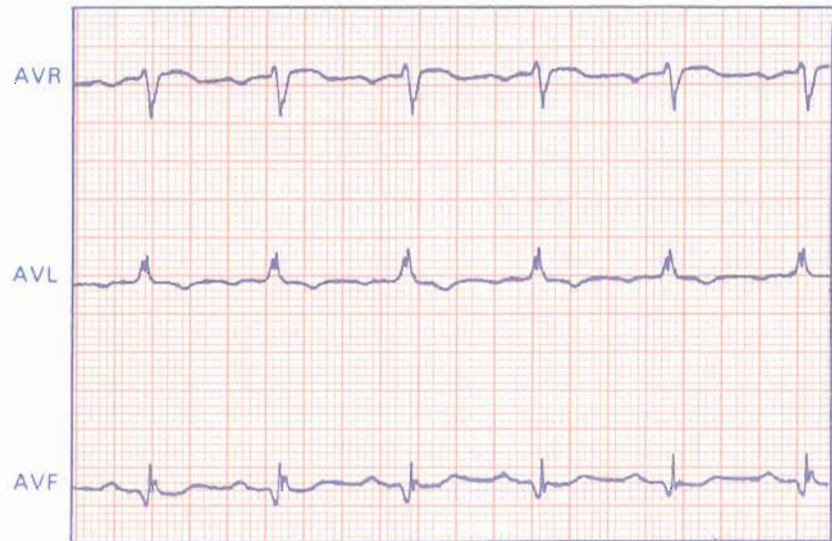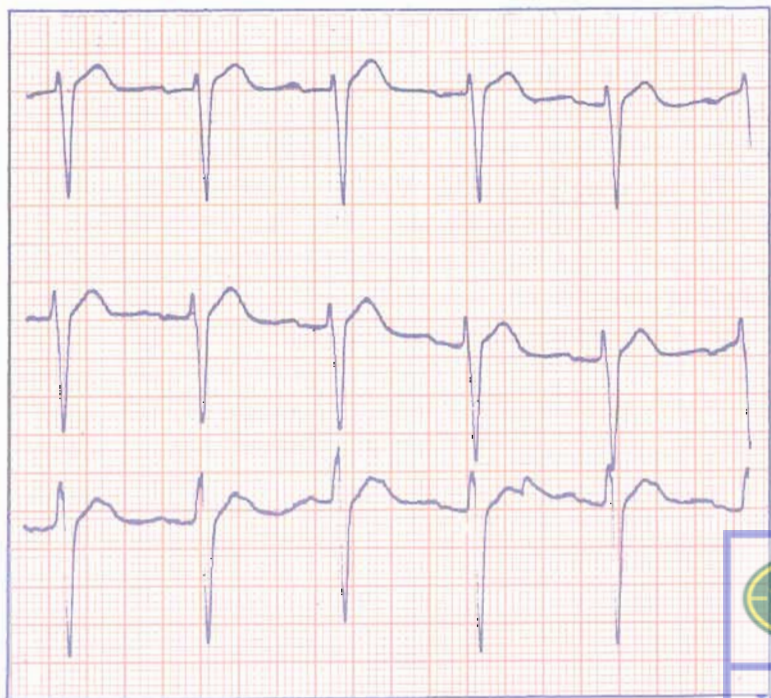
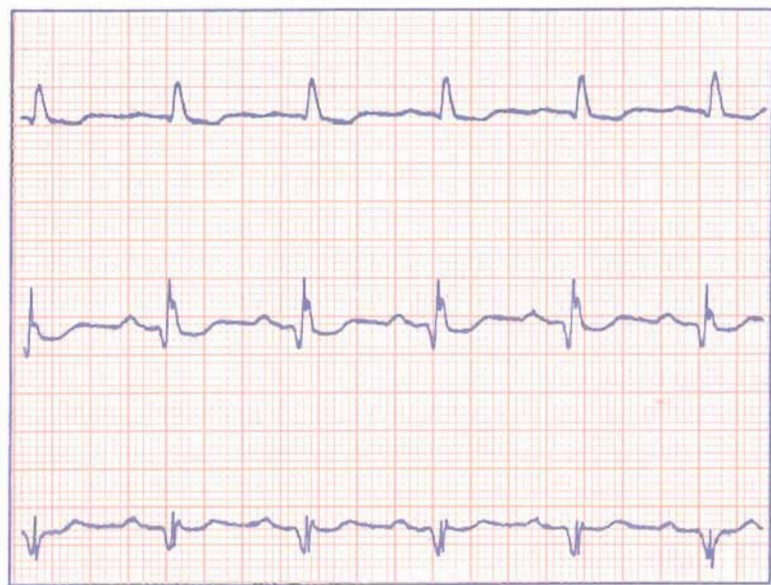**Tình trạng lâm sàng:**

- Tiền sử nhồi máu cơ tim cách đây nhiều tháng.
- Tăng huyết áp có cơn phù phổi cấp.
- Đang dùng Digitalis và lợi tiểu.



THƯ VIỆN  
HUBT

N° 90 - S. G. 79 tuổi.



 **THƯ VIỆN HUYẾT**  
V6  
TÀI LIỆU PHỤC VỤ THAM KHẢO NỘI BỘ

Điện tâm đồ số : 91

Tuổi: 67 tuổi.

**Nhịp:** nhịp xoang đều 80 chu kỳ/ phút.

**Sóng P:**

- Biên độ: 1 mm.
- Thời gian: 0,10".

**Chuyển đạo ngoại biên:**

- Trục điện học: khoảng  $+60^\circ$ .
- Hình thái: không có gì đặc biệt.

**Chuyển đạo trước tim:**

- Đặc điểm: 2 pha ở  $V_1$ , dương từ  $V_2$  đến  $V_6$ .
- Hình thái: không có gì đặc biệt.

**Dẫn truyền nhĩ - thất:**

- Thời gian: 0,16".

**Phức bộ QRS:**

**Chuyển đạo ngoại biên:**

- Biên độ: bình thường.
- Thời gian: 0,08".
- Trục điện học: khoảng  $+30^\circ$ .
- Hình thái: sóng Q rộng ở  $D_1$ , aVL, có móc ở  $D_3$ , aVF.

**Chuyển đạo trước tim:**

- Biên độ : bình thường.
- Hình thái : dạng QS ở  $V_2$ , sóng Q rộng và sâu từ  $V_1$  đến  $V_5$ .
- Vùng chuyển tiếp: không xác định được.

**Đoạn ST :**

- **Mức độ chênh và đặc điểm:** chênh lên kiểu thẳng đườn từ  $V_1$  đến  $V_4$ .

**Sóng T :**

**Chuyển đạo ngoại biên:**

- Trục điện học : giữa  $+90^\circ$  và  $+120^\circ$ .
- Hình thái : âm ở  $D_1$ , aVL, đối xứng ở aVL.

**Chuyển đạo trước tim:**

- Đặc điểm : 2 pha ở  $V_1$ ; âm từ  $V_2$  đến  $V_4$  với dạng nhọn và đối xứng ở  $V_3$ ,  $V_4$ ; đẳng điện ở  $V_5$ , dẹt ở  $V_6$ .

**Đoạn QT:**

- Thời gian : 0,36".

**Kết luận:**

- Hoại tử cơ tim trước rộng bán cấp hoặc sẹo hoại tử cơ tim với tổn thương dưới thượng tâm mạc vùng trước vách nghi có phình thành tim.

**Câu hỏi :**

1. Tại sao sóng T dẹt ở  $V_5$ ,  $V_6$  ?
2. Sóng r ở  $V_1$  có ý nghĩa gì ?

**Tình trạng lâm sàng:**

- Nhồi máu cơ tim cách đây 18 ngày.

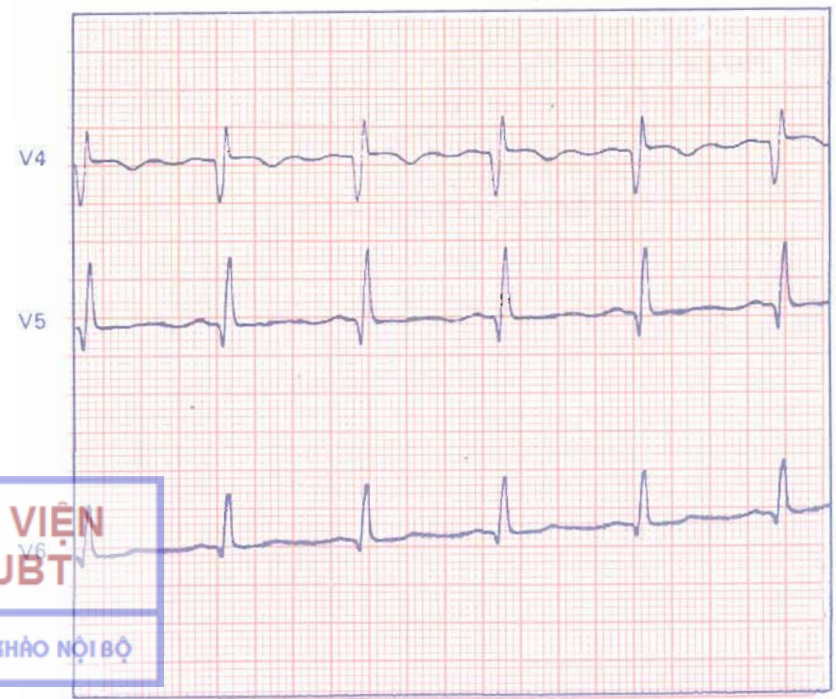
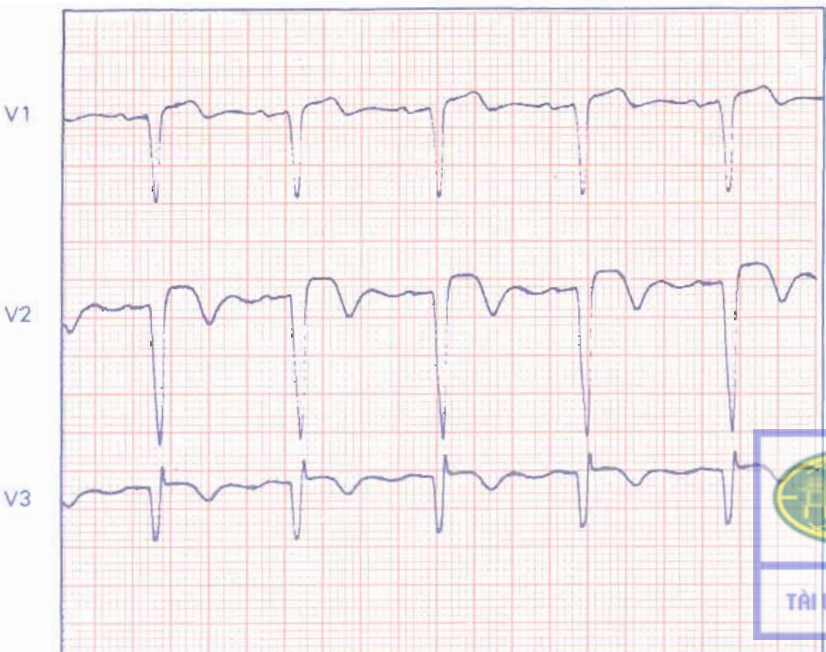
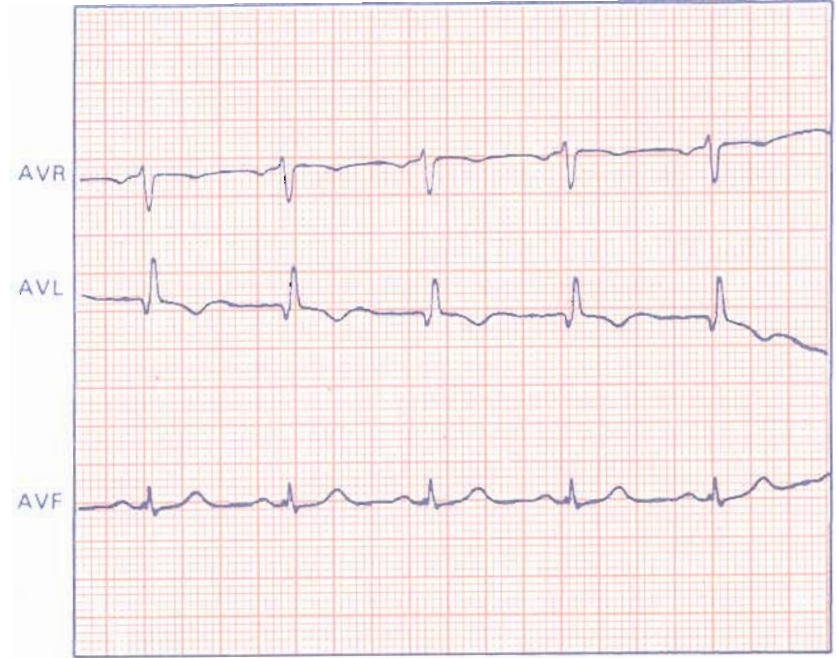
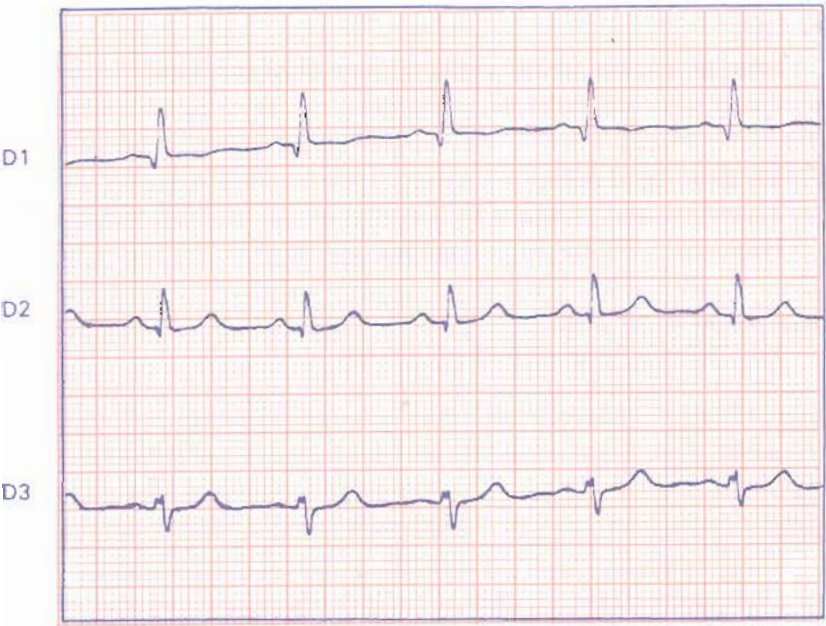


THƯ VIỆN  
HUBT

188

TÀI LIỆU PHỤC VỤ THAM KHẢO NỘI BỘ

N° 91 - P. R. 67 tuổi.



 **THƯ VIỆN  
HUBT**  
TÀI LIỆU PHỤC VỤ THAM KHẢO NỘI BỘ

Điện tâm đồ số: 92

Tuổi: 31 tuổi.

Nhịp: nhịp xoang đều 90 chu kỳ/phút.

**Sóng P:**

- Biên độ: 2 mm.
- Thời gian: 0,11".

**Chuyển đạo ngoại biên:**

- Trục điện học: khoảng  $+60^\circ$ .
- Hình thái: 2 đỉnh ở  $D_2$ .

**Chuyển đạo trước tim:**

- Đặc điểm: 2 pha ở  $V_1, V_2$ , dương từ  $V_3$  đến  $V_6$ .
- Hình thái: pha âm rộng ở  $V_1, V_2$ .

**Dẫn truyền nhĩ - thất:**

- Thời gian: 0,14".

**Phức bộ QRS:**

**Chuyển đạo ngoại biên:**

- Biên độ: bình thường.
- Thời gian: 0,08".
- Trục điện học: khoảng  $+60^\circ$ .
- Hình thái: không có gì đặc biệt.

**Chuyển đạo trước tim:**

- Biên độ: bình thường.
- Hình thái: biên độ r ở  $V_3$  thấp hơn biên độ r ở  $V_2$ .
- Vùng chuyển tiếp:  $V_3 - V_4$ .

**Đoạn ST:**

- **Mức độ chênh và đặc điểm:** không có gì đặc biệt.

**Sóng T:**

**Chuyển đạo ngoại biên:**

- Trục điện học: khoảng  $0^\circ$ .
- Hình thái: không có gì đặc biệt.

**Chuyển đạo trước tim:**

- Đặc điểm: T cao và đối xứng ở  $V_3$ .

**Đoạn QT:**

- Thời gian: 0,34".

**Kết luận:**

- Dày nhĩ trái.
- Có thể có rối loạn tái cực vùng thành dưới.

**Câu hỏi:**

1. Tại sao sóng r ở  $V_1$  thấp hơn sóng r ở  $V_2$  mà không chẩn đoán là hẹp hoại tử cơ tim cùng trước vách?
2. Tại sao nghi có rối loạn tái cực?
3. Sóng T ở  $V_1$  có phải là sóng T thiếu máu cơ tim dưới nội tâm mạc?

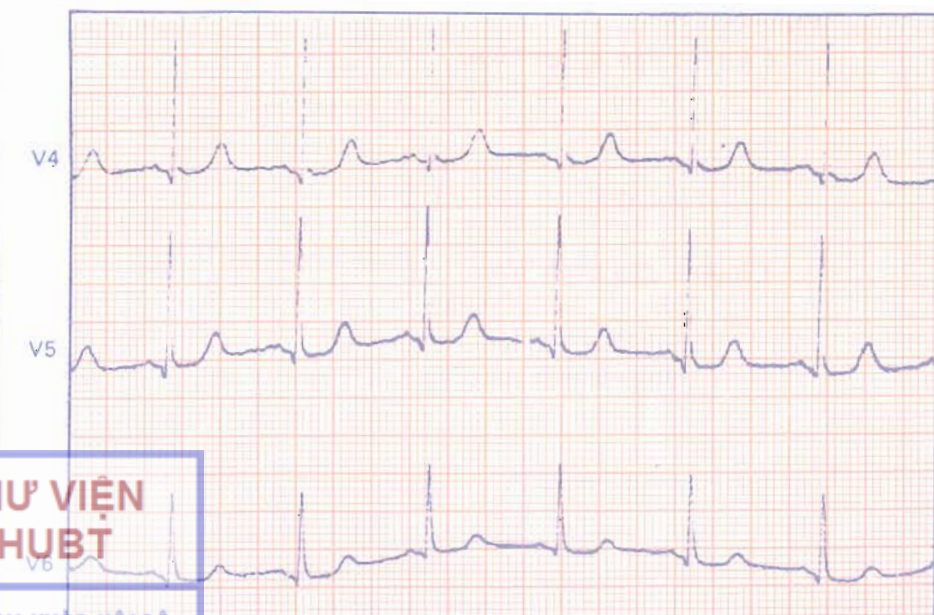
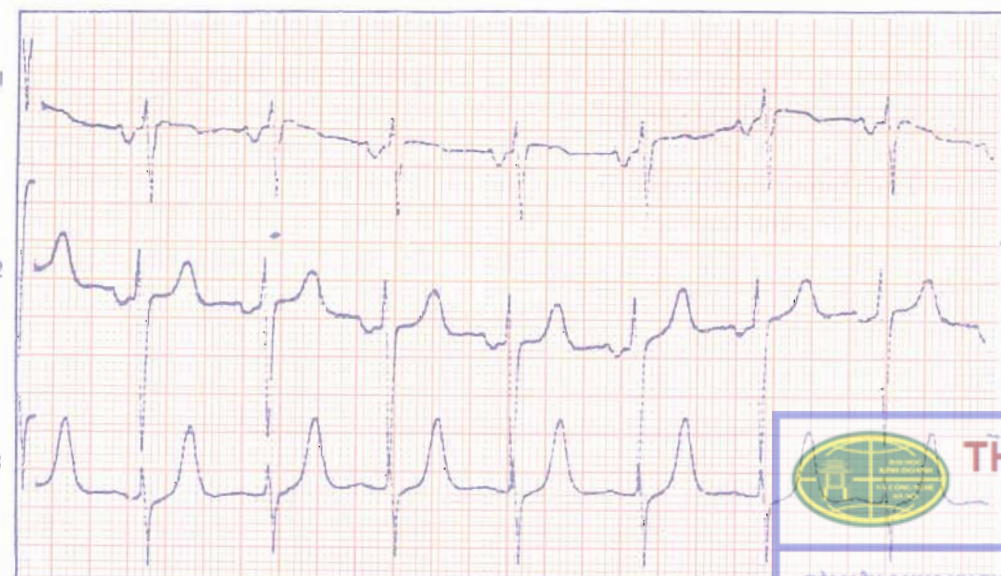
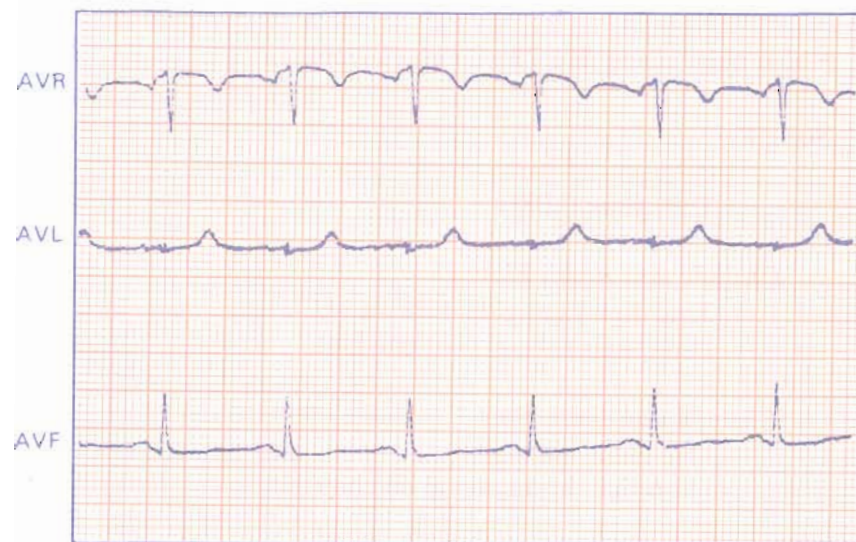
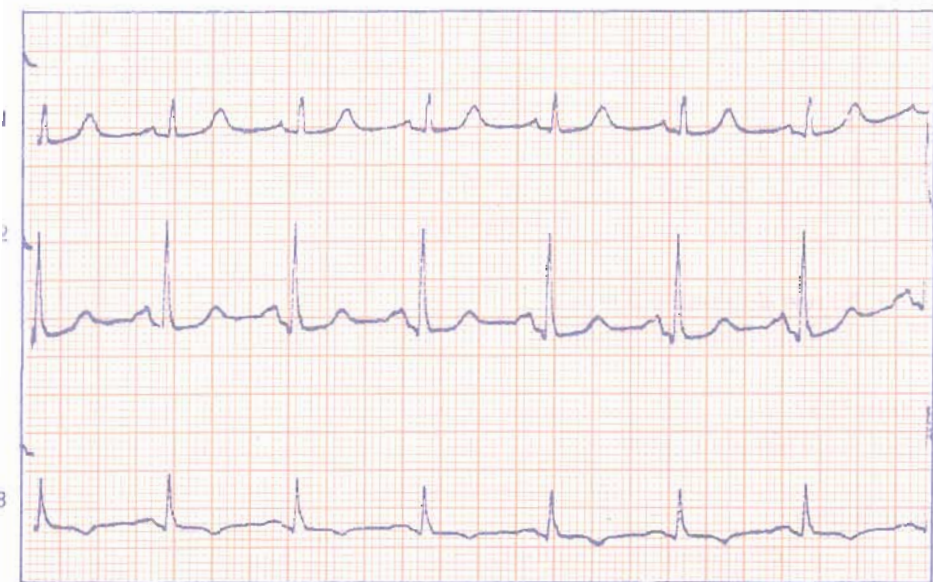**Tình trạng lâm sàng:**

- Hẹp van hai lá do thấp tim.



THƯ VIỆN  
HUBT

P 92 - D. A. 31 tuổi.



THƯ VIỆN  
HUYẾT

TÀI LIỆU PHỤC VỤ THAM KHẢO NỘI BỘ

Điện tâm đồ số : 93                      Tuổi: 28 tuổi.

**Nhịp:** nhịp xoang đều 72 - 77 chu kỳ/phút.

**Sóng P:**

- Biên độ: 1,5 mm.
- Thời gian: 0,08".

**Chuyển đạo ngoại biên:**

- Trục điện học: giữa  $+30^{\circ}$  và  $+60^{\circ}$ .
- Hình thái: không có gì đặc biệt.

**Chuyển đạo trước tim:**

- Đặc điểm: dương.
- Hình thái: không có gì đặc biệt.

**Dẫn truyền nhĩ - thất:**

- Thời gian: 0,14".

**Phức bộ QRS:**

**Chuyển đạo ngoại biên:**

- Biên độ: bình thường.
- Thời gian: 0,08".
- Trục điện học: khoảng  $+30^{\circ}$ .
- Hình thái: có móc ở  $D_3$ .

**Chuyển đạo trước tim:**

- Biên độ : bình thường.
- Hình thái : có móc ở  $V_3$ .
- Vùng chuyển tiếp:  $V_3$ .

**Đoạn ST :**

- **Mức độ chênh và đặc điểm:** chênh lên kiểu dốc lên ở  $V_2$ .

**Sóng T :**

**Chuyển đạo ngoại biên:**

- Trục điện học : giữa  $+30^{\circ}$  và  $+60^{\circ}$ .
- Hình thái : không có gì đặc biệt.

**Chuyển đạo trước tim:**

- Đặc điểm : T cao ở  $V_2$ .

**Đoạn QT:**

- Thời gian : 0,34".

**Kết luận:**

- Điện tâm đồ bình thường.

**Câu hỏi :**

1. Tại sao đoạn ST chênh lên ở  $V_2$  không được xem là dấu hiệu tổn thương cơ tim dưới thượng tâm mạc vùng trước vách ?
2. Dạng móc của QRS ở  $D_3$  phải chăng không có ý nghĩa bệnh lý?

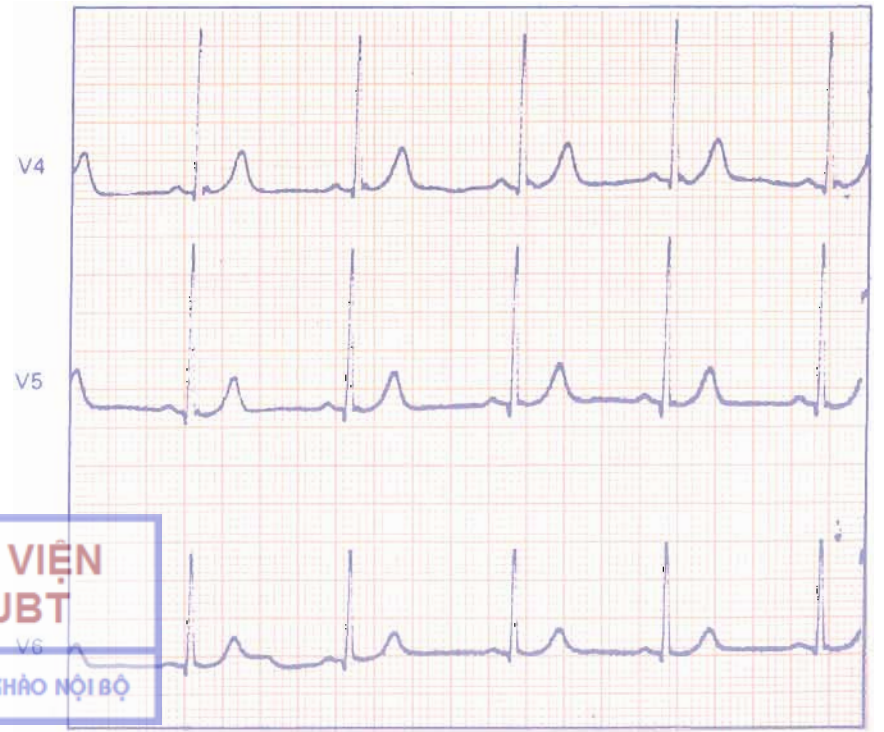
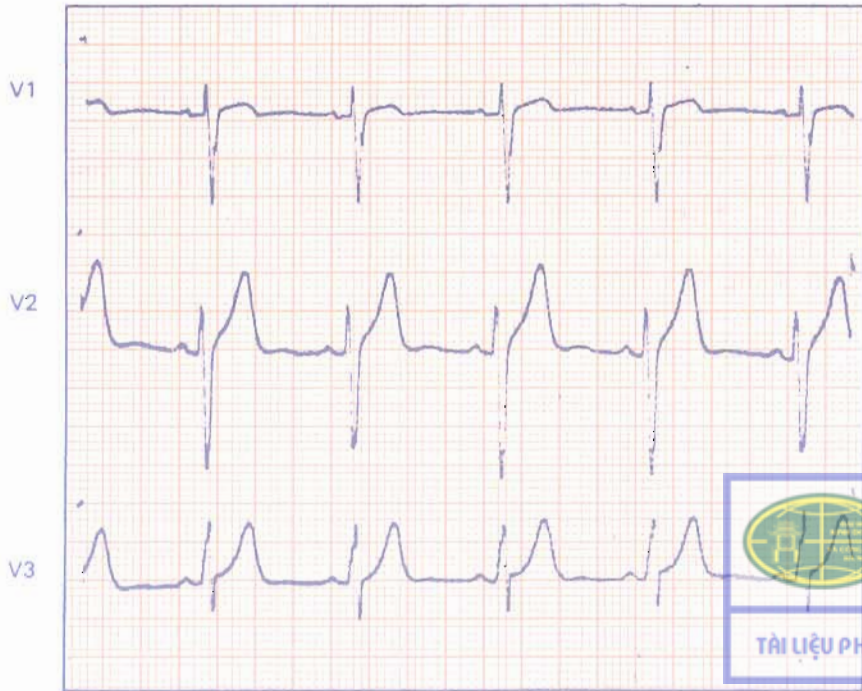
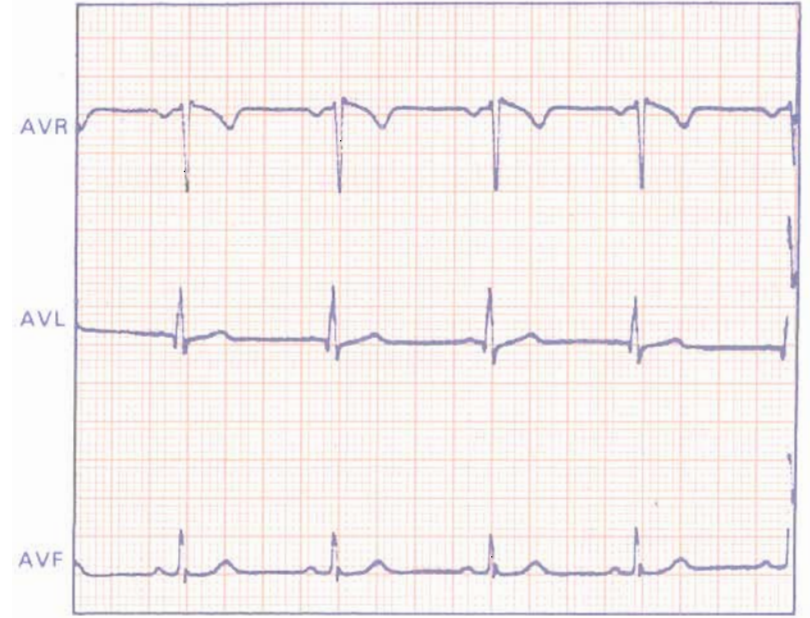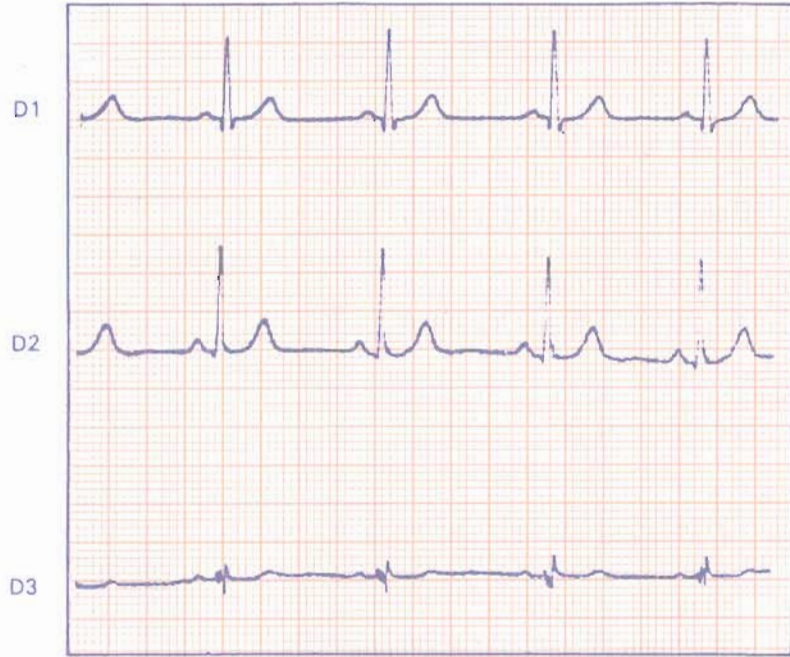**Tình trạng lâm sàng:**

- Bình thường.





N° 93 - F. J. 28 tuổi.



THƯ VIỆN  
HUBT

TÀI LIỆU PHỤC VỤ THAM KHẢO NỘI BỘ

Điện tâm đồ số: 94

Tuổi: 30 tuổi.

**Nhịp:** nhịp nhĩ đều 280 chu kỳ/phút; Nhịp thất đều 140 chu kỳ/phút.

**Sóng P:** không có

**Chuyển đạo ngoại biên:**

- Sóng F có dạng răng cưa thấy rõ ở aVF.

**Chuyển đạo trước tim:**

- F dương ở  $V_1, V_2$ , khó thấy từ  $V_3$  đến  $V_6$ .

**Dẫn truyền nhĩ - thất:**

- Bloc nhĩ - thất 2/1.

**Phức bộ QRS:**

**Chuyển đạo ngoại biên:**

- Biên độ: bình thường.

- Thời gian: 0,12".

- Trục điện học: khoảng  $0^\circ$ .

- Hình thái: giãn nhẹ phần đầu QRS.

**Chuyển đạo trước tim:**

- Biên độ: bình thường.

- Hình thái: dẫn nhẹ phần đầu của sóng R từ  $V_4$  đến  $V_6$ , nhánh nội điện muộn ở  $V_6$  (0,08").

- Vùng chuyển tiếp:  $V_3 - V_4$ .

**Đoạn ST:**

- **Mức độ chênh và đặc điểm:** chênh xuống dạng đáy chén ở  $D_1, aVL$  và từ  $V_4$  đến  $V_6$ .

**Sóng T:**

**Chuyển đạo ngoại biên:**

- Trục điện học: không xác định được.

- Hình thái: dẹt, chắc là âm ở  $D_1, aVL$ .

**Chuyển đạo trước tim:**

- Đặc điểm: 2 pha ở  $V_4$ , âm ở  $V_5, V_6$ .

**Đoạn QT:**

- Thời gian: 0,28".

**Kết luận:**

- Cường nhĩ với bloc nhĩ - thất cấp 2 (2/1).

- Rất có thể có hội chứng tiền kích thích (Wolff - Parkinson - White).

- Rối loạn tái cực có thể do Digitalis.

- Khả năng có tổn thương cơ tim dưới nội tâm mạc vùng trước bên.

**Câu hỏi:**

1. Chẩn đoán hội chứng tiền kích thích dựa trên cơ sở nào?

2. Giả thiết về một tổn thương cơ tim dưới nội tâm mạc vùng trước bên dựa trên cơ sở nào?

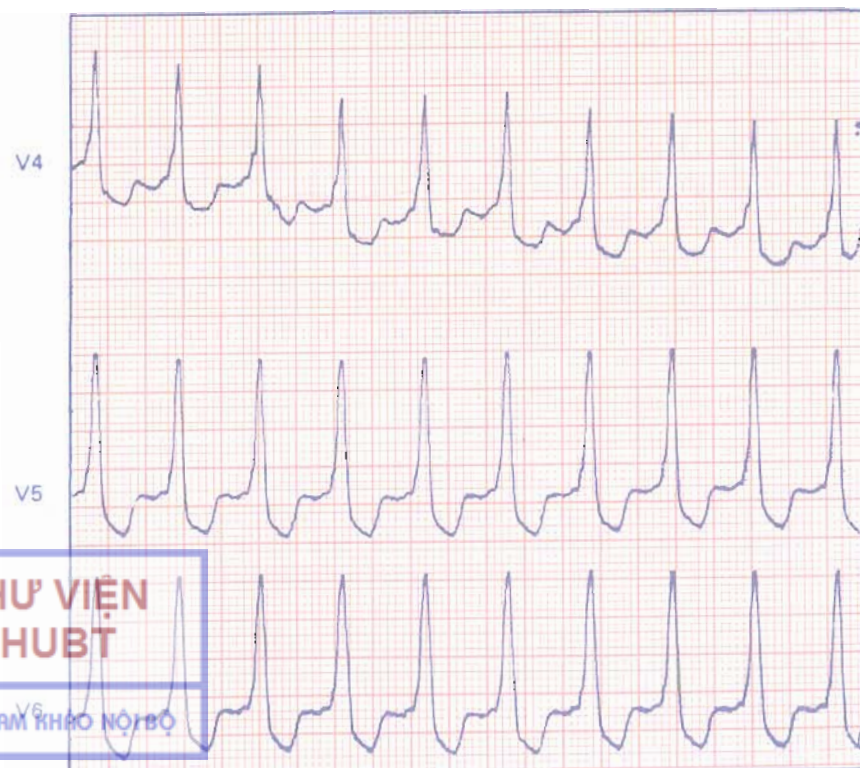
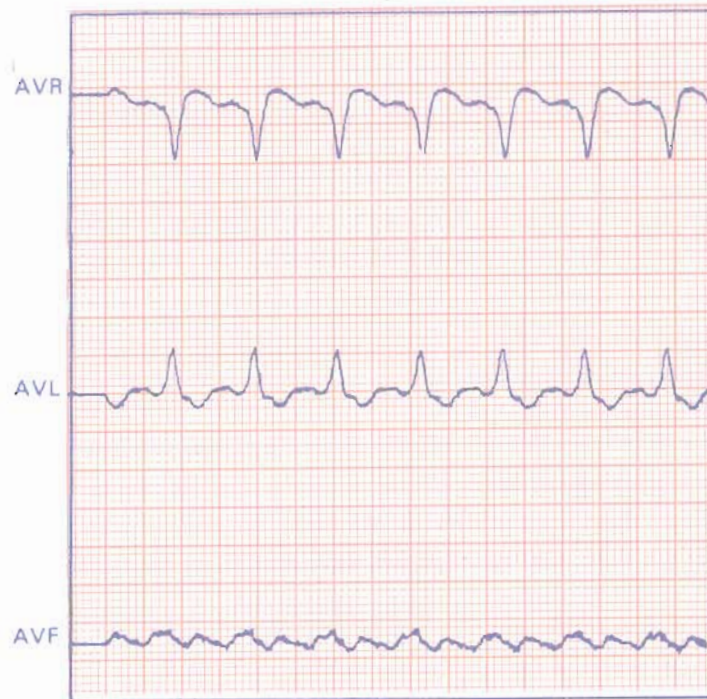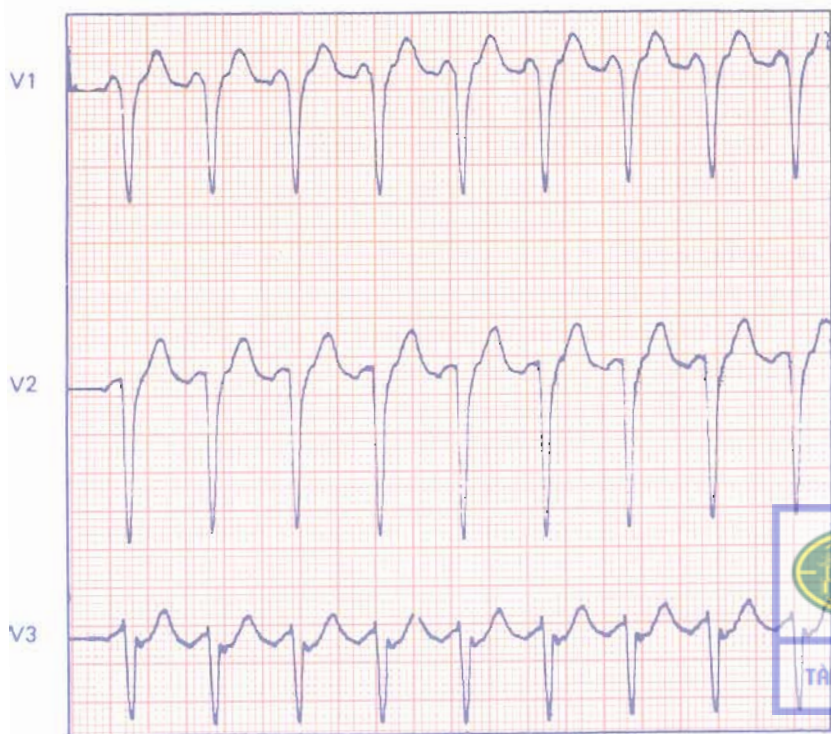
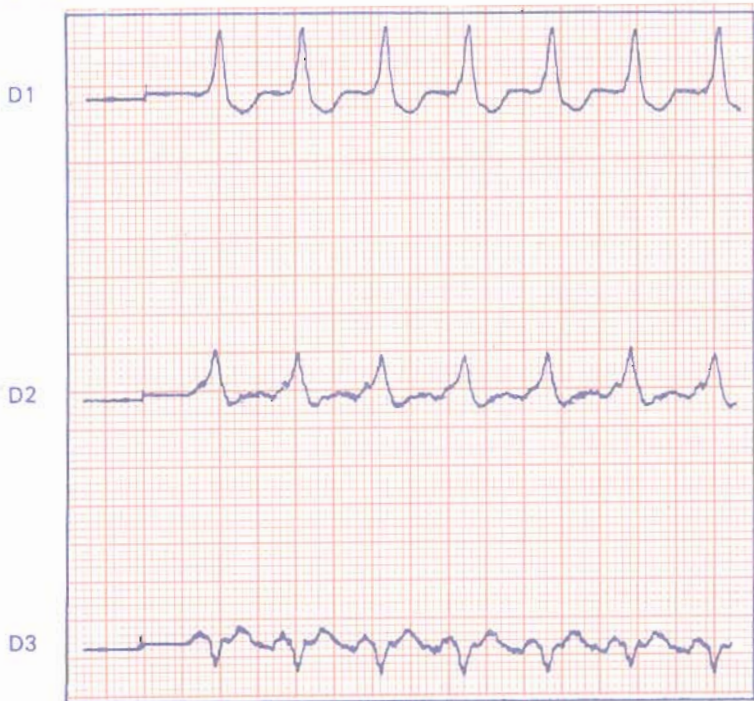**Tình trạng lâm sàng:**

- Con tim nhanh đều trên bệnh nhân có vẻ không có bệnh tim.



THƯ VIỆN  
HUBT

N° 94 - V. C. 30 tuổi.



THƯ VIỆN  
HUBT

TÀI LIỆU PHỤC VỤ THAM KHẢO NỘI BỘ

Điện tâm đồ số: 95

Tuổi: 63 tuổi.

**Nhịp:** nhịp nhĩ đều 90 chu kỳ/phút; nhịp thất đều 45 chu kỳ/phút.

**Sóng P:**

- Biên độ: 2 mm.
- Thời gian: 0,08".

**Chuyển đạo ngoại biên:**

- Trục điện học: giữa  $+30^{\circ}$  và  $+60^{\circ}$ .
- Hình thái: không có gì đặc biệt.

**Chuyển đạo trước tim:**

- Đặc điểm: 2 pha ở  $V_1, V_2$ , dương từ  $V_3$  đến  $V_6$ .
- Hình thái: không có gì đặc biệt.

**Dẫn truyền nhĩ - thất:**

- Bloc nhĩ - thất cấp III.

**Phức bộ QRS:**

**Chuyển đạo ngoại biên:**

- Biên độ: bình thường.
- Thời gian: 0,14".
- Trục điện học: khoảng  $+30^{\circ}$ .
- Hình thái: S rộng ở  $D_1, aVL$ ; R' rộng ở  $D_3, aVR$ .

**Chuyển đạo trước tim:**

- Biên độ: R' cao ở  $V_1$ .
- Hình thái: dạng  $rsR'$  với nhánh nội điện muộn ở  $V_1$  (0,08"); sóng S rộng từ  $V_4$  đến  $V_6$ .
- Vùng chuyển tiếp: chắc là giữa  $V_3$  và  $V_4$ .

**Đoạn ST :**

- **Mức độ chênh và đặc điểm:** chênh xuống nhẹ với bề lồi ở trên tại  $V_1$ .

**Sóng T :**

**Chuyển đạo ngoại biên:**

- Trục điện học : khoảng  $0^{\circ}$ .
- Hình thái : chổng lên sóng P thấy rõ ở  $aVR, aVL, aVF$

**Chuyển đạo trước tim:**

- Đặc điểm : chổng lên sóng P.

**Đoạn QT:**

- Thời gian : 0,48".

**Kết luận:**

- Bloc nhĩ - thất hoàn toàn với nhịp thoát thất.

**Câu hỏi :**

1. Nhịp thoát chắc là từ thất. Nhịp thoát này còn có thể xuất phát từ đâu khác nữa không?
2. Nếu nhịp thoát là từ thất, trung tâm chủ nhịp ở tâm thất nào?

**Tình trạng lâm sàng:**

- Nhịp tim chậm kéo dài.
- Tiền sử có cơn Stokes - Adams.

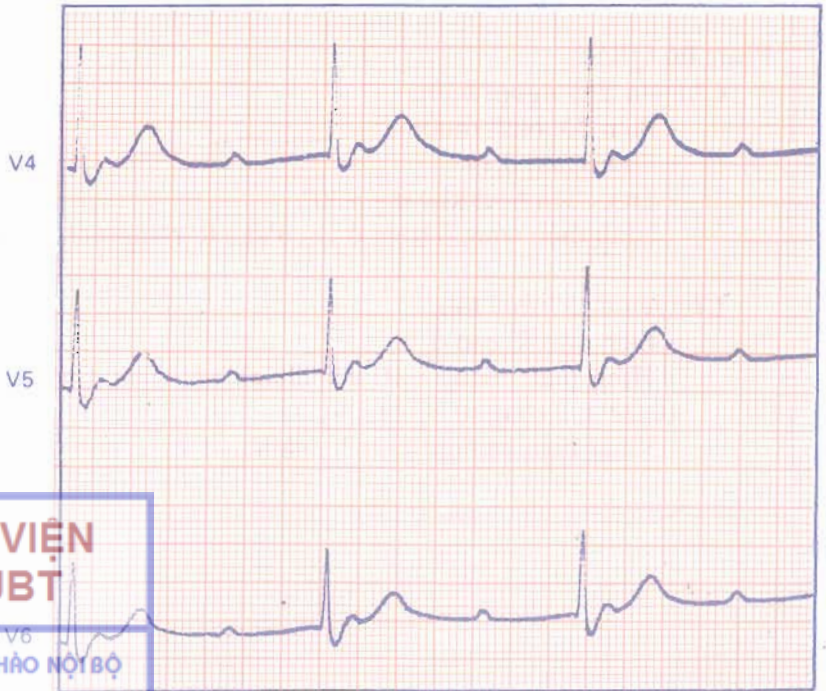
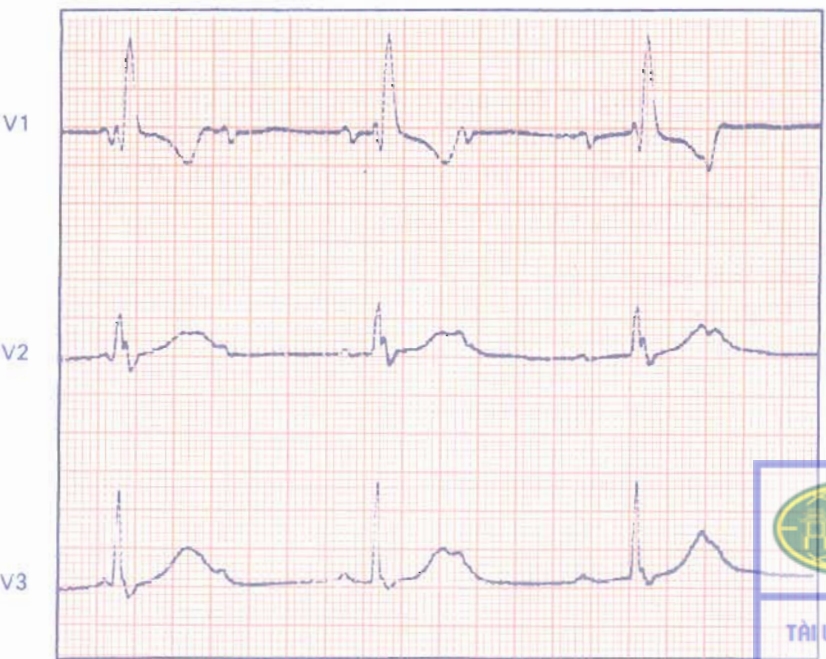
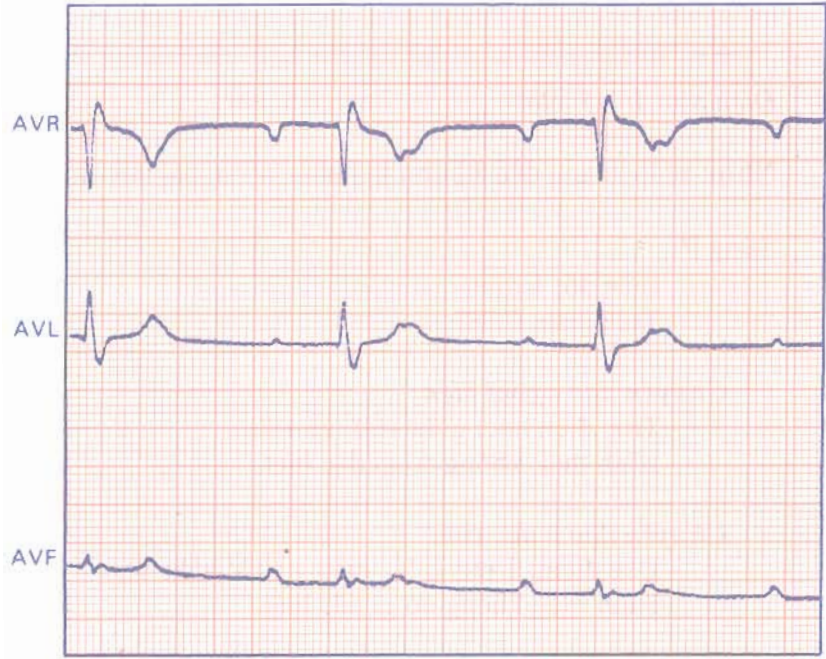
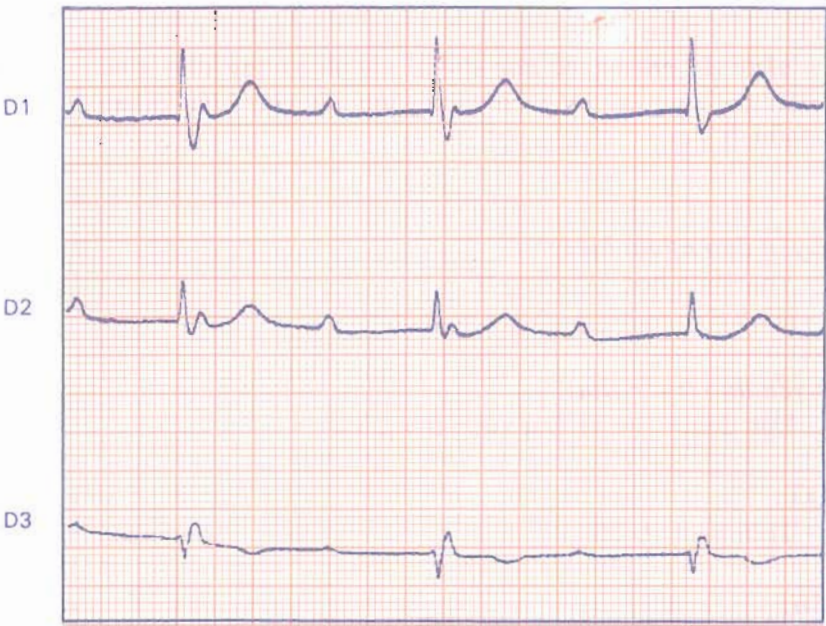


THƯ VIỆN  
HUBT

196

TÀI LIỆU PHỤC VỤ THAM KHẢO NỘI BỘ

N° 95 - A. S. 63 tuổi.



 **THƯ VIỆN HUBT**  
TÀI LIỆU PHỤC VỤ THAM KHẢO NỘI BỘ

Điện tâm đồ số : 96

Tuổi: 65 tuổi.

**Nhịp:** nhịp xoang đều 82 chu kỳ/ phút với ngoại tâm thu nhĩ.

**Sóng P:**

- Biên độ: 1 mm.
- Thời gian: 0,08".

**Chuyển đạo ngoại biên:**

- Trục điện học: giữa  $+60^\circ$  và  $+90^\circ$ .
- Hình thái: không có gì đặc biệt.

**Chuyển đạo trước tim:**

- Đặc điểm: 2 pha ở  $V_1$ , dương từ  $V_2$  đến  $V_6$ .
- Hình thái: không có gì đặc biệt.

**Dẫn truyền nhĩ - thất:**

- Thời gian: 0,14".

**Phức bộ QRS:**

**Chuyển đạo ngoại biên:**

- Biên độ: bình thường.
- Thời gian: 0,14".
- Trục điện học: khoảng  $+30^\circ$ .
- Hình thái: sóng S rộng ở  $D_1, aVL$ ; R' rộng ở  $D_3, aVR$ .

**Chuyển đạo trước tim:**

- Biên độ : R' cao ở  $V_1$ .
- Hình thái : dạng rsR' với nhánh nội điện muộn ở  $V_1$  (0,09"); S rộng từ  $V_4$  đến  $V_6$ .
- Vùng chuyển tiếp: giữa  $V_3$  và  $V_4$ .

**Đoạn ST :**

- **Mức độ chênh và đặc điểm:** chênh xuống nhẹ kiểu dốc xuống ở  $V_1, V_2$ ; chênh xuống rất nhẹ kiểu thẳng đuồn ở  $V_3$ .

**Sóng T :**

**Chuyển đạo ngoại biên:**

- Trục điện học : khoảng  $0^\circ$ .
- Hình thái : không có gì đặc biệt.

**Chuyển đạo trước tim:**

- Đặc điểm : âm và đối xứng ở  $V_1, V_2$ .

**Đoạn QT:**

- Thời gian : 0,36".

**Kết luận:**

- Ngoại tâm thu nhĩ.
- Bloc nhánh phải hoàn toàn.

**Câu hỏi :**

1. Tại sao sóng T đảo ngược ở  $V_1, V_2$  mà không có chẩn đoán thiếu máu cơ tim dưới thượng tâm mạc ?
2. Tại sao người ta khẳng định rằng ngoại tâm thu ở đây là ngoại tâm thu nhĩ?

**Tình trạng lâm sàng:**

- Bình thường.

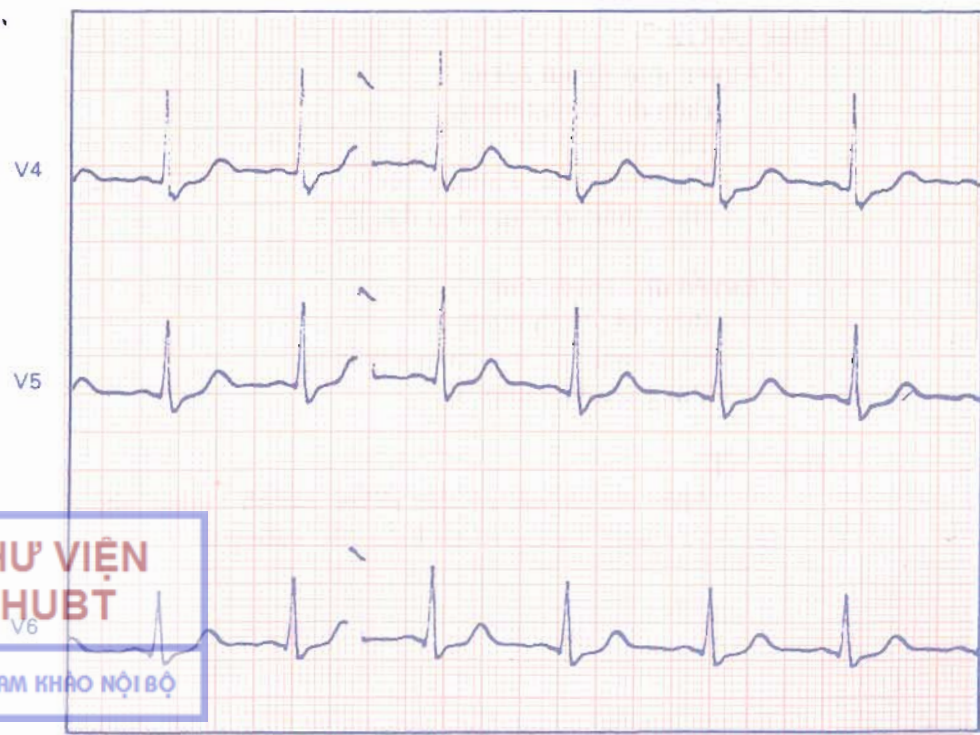
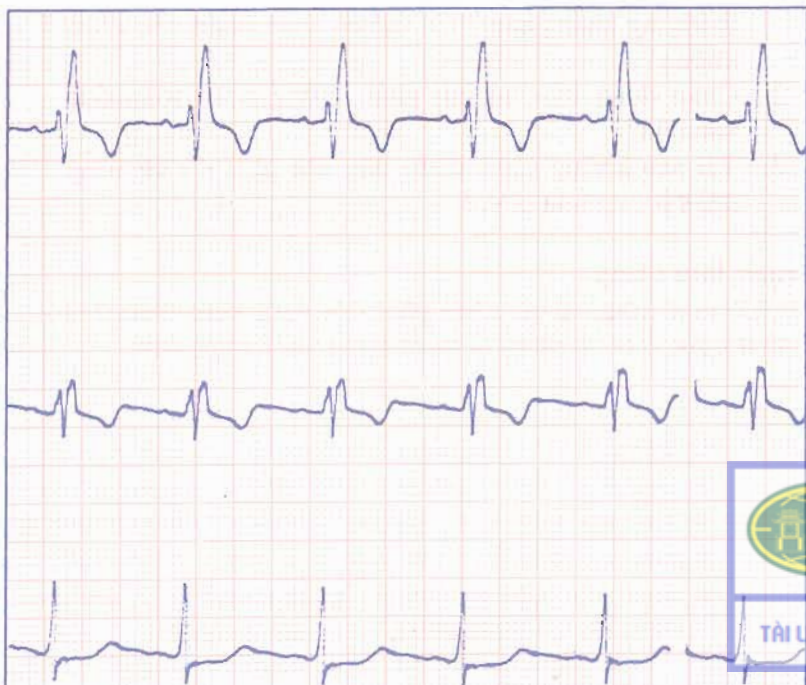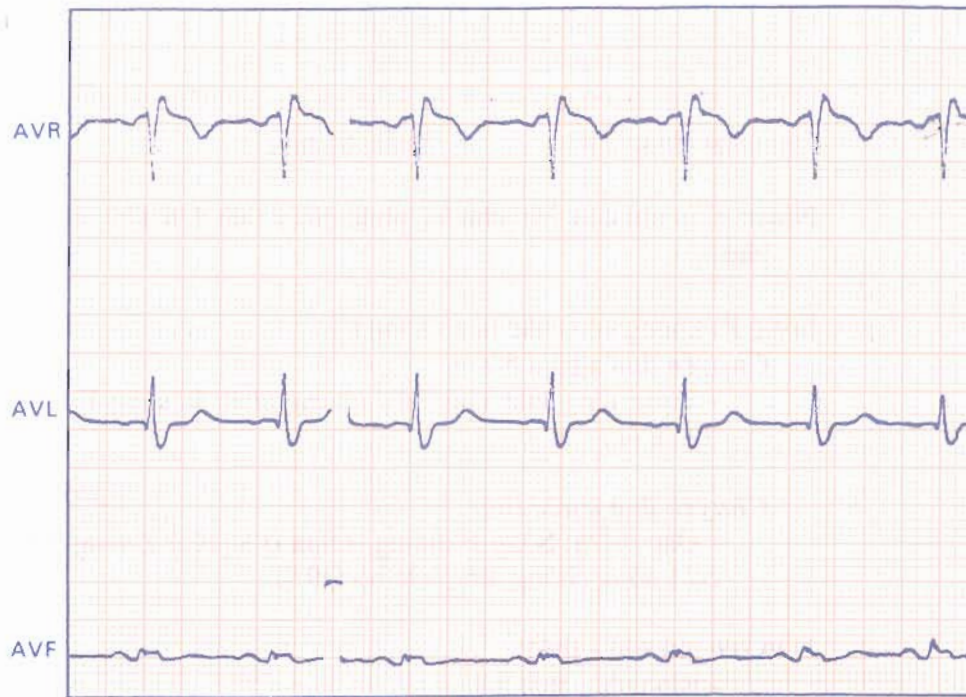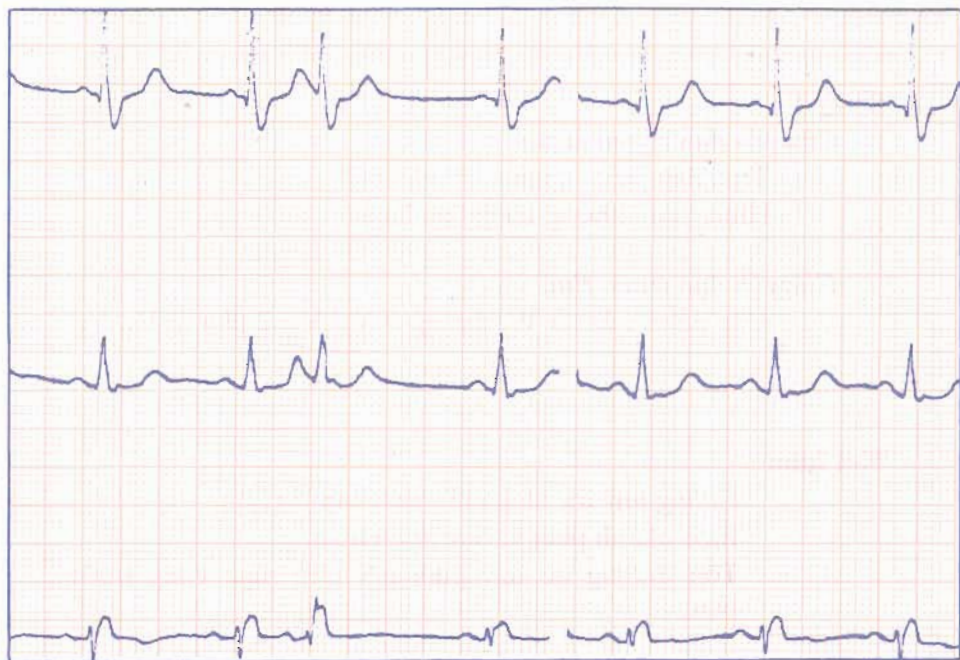


THƯ VIỆN  
HUBT

198

TÀI LIỆU PHỤC VỤ THAM KHẢO NỘI BỘ

N° 96 - C. L. 65 tuổi.



THƯ VIỆN  
HUBT

V6

TÀI LIỆU PHỤC VỤ THAM KHẢO NỘI BỘ

Điện tâm đồ số : 97

Tuổi: 61 tuổi.

**Nhịp:** nhịp nhĩ đều 240 chu kỳ/phút; Nhịp thất đều 120 chu kỳ/phút.

**Sóng P:** không có (chắc là có sóng F)

**Chuyển đạo ngoại biên:**

- Dạng răng cưa khó thấy nhưng chắc là sóng F ở  $D_2$ ,  $D_3$ , aVF.

**Chuyển đạo trước tim:**

- Đặc điểm: Sóng F dương, nhọn ở  $V_1$  (Cứ 2 sóng F thì có 1 sóng chổng lên phức bộ QRS).

**Dẫn truyền nhĩ - thất:**

- Bloc nhĩ - thất 2/1.

**Phức bộ QRS:**

**Chuyển đạo ngoại biên:**

- Biên độ: bình thường.
- Thời gian: 0,10".
- Trục điện học: khoảng  $+60^\circ$ .
- Hình thái: không có gì đặc biệt.

**Chuyển đạo trước tim:**

- Biên độ : bình thường.
- Hình thái : không có gì đặc biệt.
- Vùng chuyển tiếp:  $V_4$ .

**Đoạn ST :**

- **Mức độ chênh và đặc điểm:** chênh xuống nhẹ ở  $D_1$ ,  $D_2$ ,  $V_3$  ; chênh xuống rõ rệt kiểu dốc xuống từ  $V_4$  đến  $V_6$ .

**Sóng T :**

**Chuyển đạo ngoại biên:**

- Trục điện học : giữa  $+30^\circ$  và  $+60^\circ$ .
- Hình thái : không có gì đặc biệt.

**Chuyển đạo trước tim:**

- Đặc điểm : âm ở  $V_1$ ; dương ở  $V_2$ ,  $V_3$ ; 2 pha ở  $V_4$ ,  $V_5$ ,  $V_6$ .

**Kết luận:**

- Cường nhĩ với bloc nhĩ - thất cấp II (2/1).
- Bloc nhánh phải không hoàn toàn.
- Tổn thương cơ tim dưới nội tâm mạc vùng trước bên.

**Câu hỏi :**

1. Tại sao chẩn đoán cường nhĩ với bloc nhĩ - thất 2/1 là không chắc chắn ? Có thể có chẩn đoán nào khác không?
2. Chẩn đoán bloc nhánh phải không hoàn toàn dựa vào đâu?
3. Tại sao không chẩn đoán dày nhĩ phải dù có sóng nhĩ cao, nhất là ở  $V_1$ ?

**Tình trạng lâm sàng:**


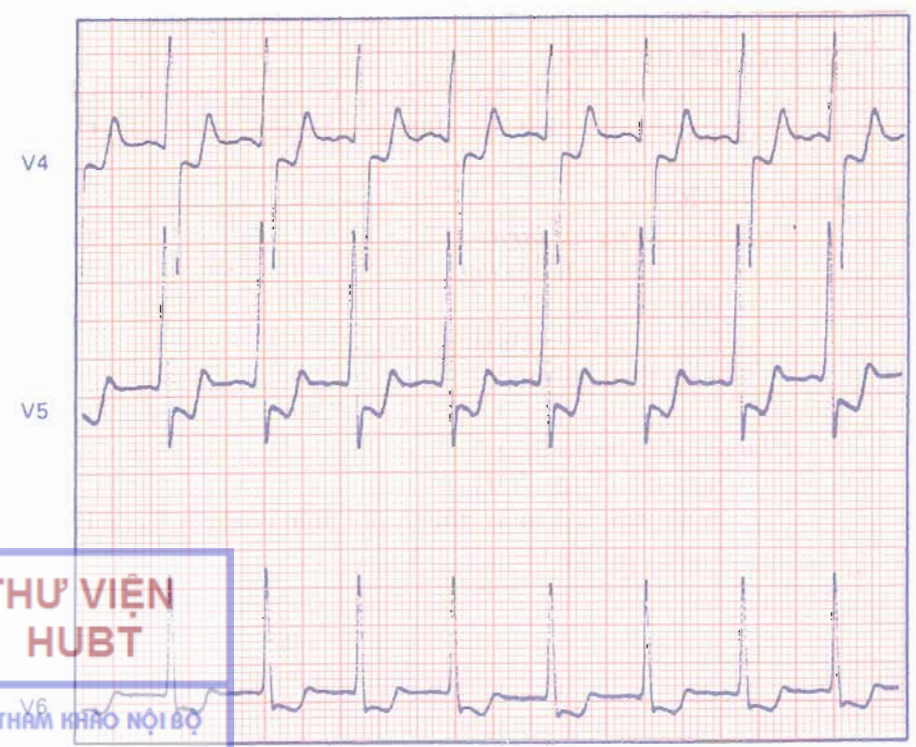
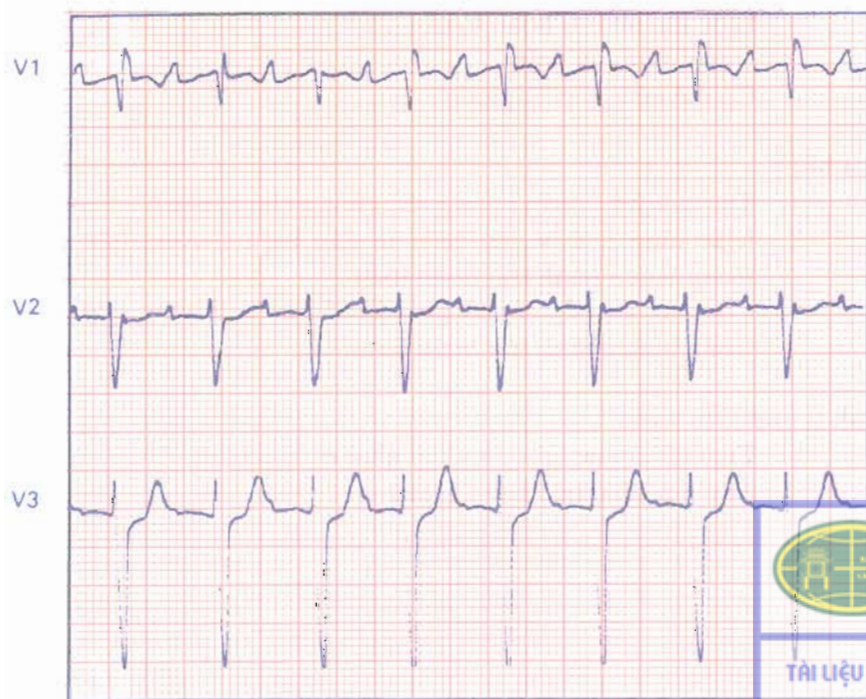
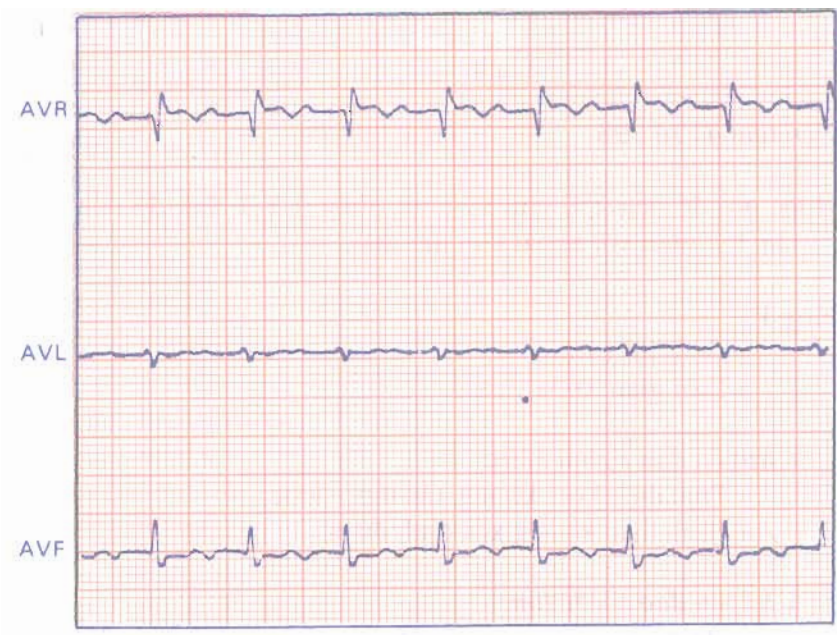
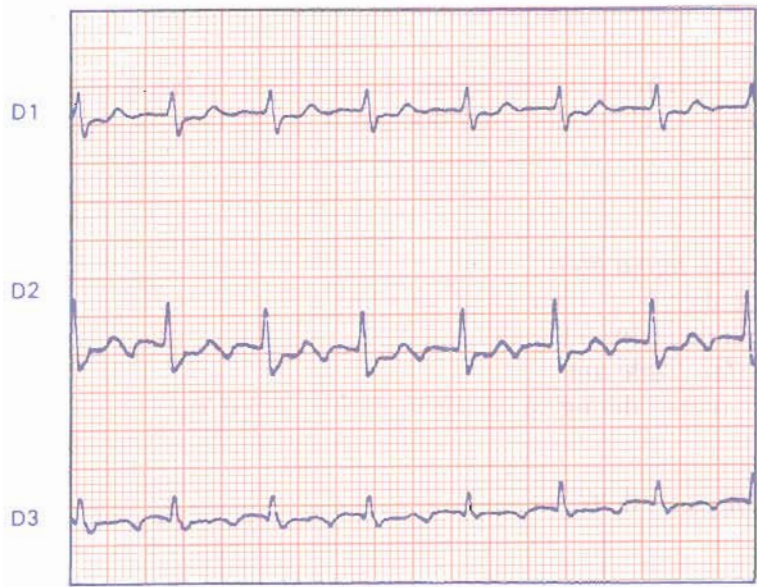
- Có cơn trống ngực, khởi phát đột ngột kèm theo đau thất ngực ở bệnh nhân bị thiếu năng vành mạn tính.



THƯ VIỆN  
HUBT



N° 97 - F. E. 61 tuổi.



THƯ VIỆN  
HUBT

TÀI LIỆU PHỤC VỤ THĂM KHẢO NỘI BỘ

V6

Điện tâm đồ số: 98

Tuổi: 69 tuổi.

**Nhịp:** nhĩ đồ đều 250 chu kỳ/phút (thấy ở  $V_1$ ), thất đồ đều 82 chu kỳ/ phút với ngoại tâm thu thất.

**Sóng P:**

- Biên độ: 1 mm.
- Thời gian: 0,04".

**Chuyển đạo ngoại biên:**

- Trục điện học: không xác định được.
- Hình thái: không xác định được.

**Chuyển đạo trước tim:**

- Đặc điểm: dương từ  $V_1$  đến  $V_4$ ; nghi là âm ở  $V_5, V_6$ .
- Hình thái: không có gì đặc biệt.

**Dẫn truyền nhĩ - thất:**

- Bloc nhĩ - thất cấp II không ổn định, nói chung hay gặp bloc nhĩ - thất 3/1 nhưng có khoảng ngừng dài ( $V_1$ ).

**Phức bộ QRS:**

**Chuyển đạo ngoại biên:**

- Biên độ: bình thường.
- Thời gian: 0,16".
- Trục điện học: khoảng  $-30^\circ$ .
- Hình thái: có móc.

**Chuyển đạo trước tim:**

- Biên độ: S sâu ở  $V_2$ .
- Hình thái: có móc, nhánh nội điện muộn ở  $V_6$  (0,10"). ;
- Vùng chuyển tiếp:  $V_4 - V_5$ .

**Đoạn ST:**

- **Mức độ chênh và đặc điểm:** chênh xuống và hơi tròn ở  $D_1, aVL, V_6$ ; chênh lên kiểu dốc lên ở  $D_3, aVF$  và từ  $V_1$  đến  $V_4$ .

**Sóng T:**

**Chuyển đạo ngoại biên:**

- Trục điện học: giữa  $+120^\circ$  và  $+150^\circ$ .
- Hình thái: âm ở  $D_1, aVL$ .

**Chuyển đạo trước tim:**

- Đặc điểm: dương và cao từ  $V_1$  đến  $V_4$ , âm ở  $V_6$ .

**Đoạn QT:**

- Thời gian: 0,36".

**Kết luận:**

- Cơ tim nhanh nhĩ hoặc cuồng nhĩ với bloc nhĩ - thất cấp II không ổn định.
- Bloc nhánh trái hoàn toàn.
- Ngoại tâm thu thất.
- Có thể có ngấm Digitalis.

**Câu hỏi:**

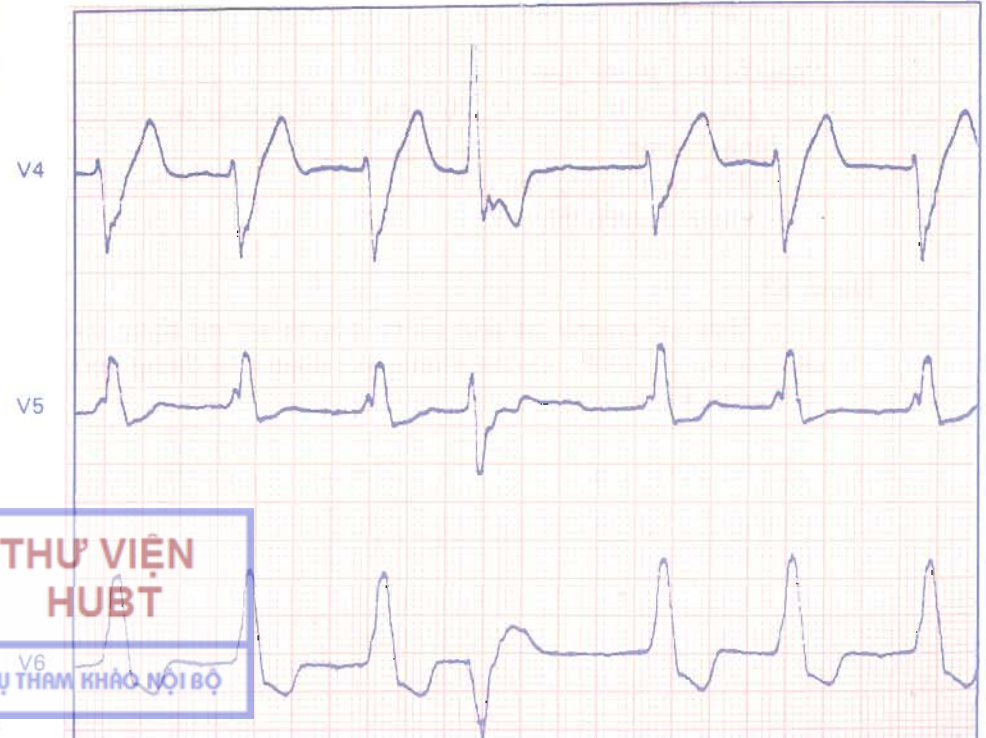
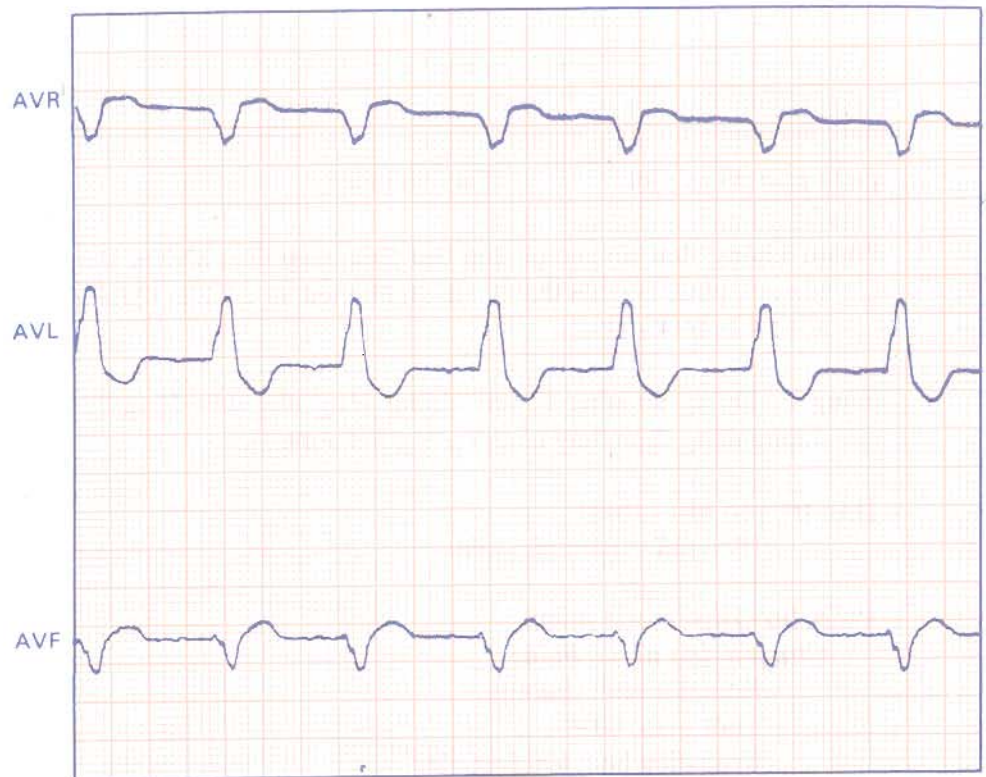
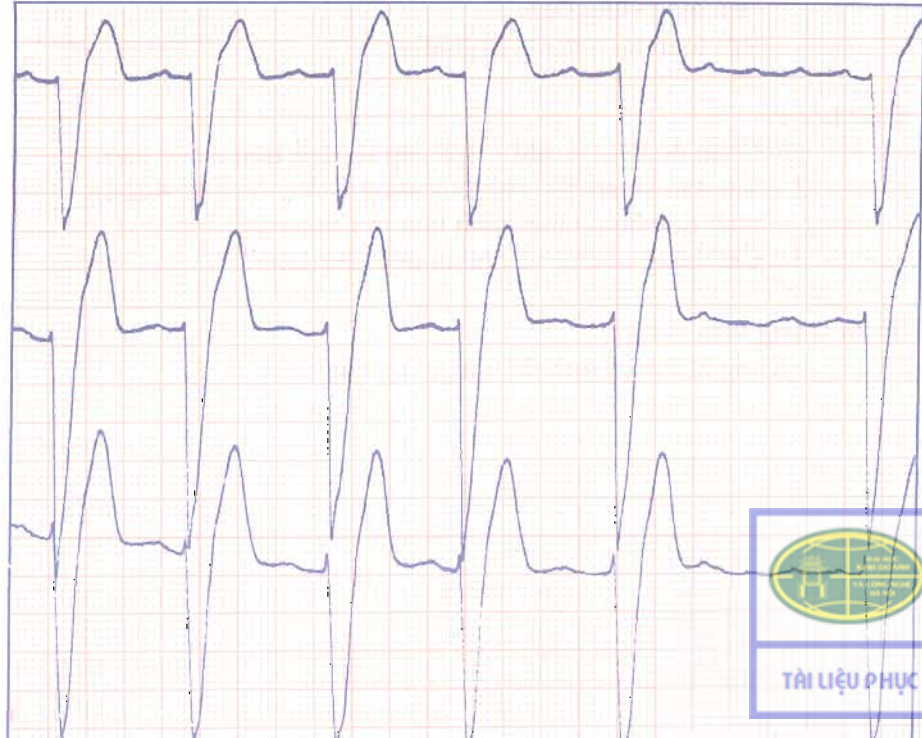
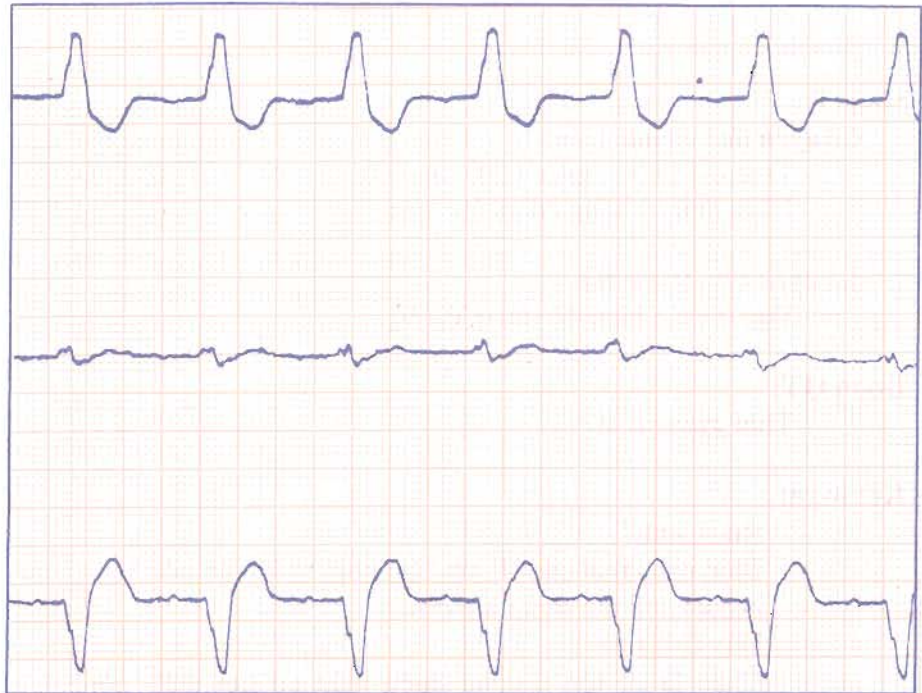1. Tại sao chẩn đoán cuồng nhĩ không chắc chắn?
2. Mất sóng q ở  $V_6$  có phải là dấu hiệu thường gặp trong bloc nhánh trái hoàn toàn?
3. Có sóng r ở  $V_1, V_2$  có phải là dấu hiệu thường gặp trong bloc nhánh trái hoàn toàn?

**Tình trạng lâm sàng:**

- Đau thắt ngực có tiền sử bị nhồi máu cơ tim.
- Suy tim điều trị bằng Digitalis.



THƯ VIỆN  
HUBT



 **THƯ VIỆN HUBT**  
TÀI LIỆU PHỤC VỤ THAM KHẢO NỘI BỘ

Điện tâm đồ số : 99

Tuổi: 63 tuổi.

**Nhịp:** không đều do ngoại tâm thu thất nhịp đôi, không thấy sóng P; phức bộ thất thanh mảnh, đều tần số 34 chu kỳ/phút hoặc 42 chu kỳ/phút.

**Sóng P:** không có sóng P, (có những sóng nhỏ dao động trên đường đẳng điện thấy rõ ở V<sub>1</sub>, V<sub>2</sub>, V<sub>3</sub>; sóng f).

**Dẫn truyền nhĩ - thất:**

- Bloc nhĩ - thất hoàn toàn.

**Phức bộ QRS:** thanh mảnh.

**Chuyển đạo ngoại biên:**

- Biên độ: bình thường.
- Thời gian: 0,08".
- Trục điện học: khoảng +90°.
- Hình thái: bình thường.

**Chuyển đạo trước tim:**

- Biên độ : R cao ở V<sub>5</sub>, V<sub>6</sub>; Chỉ số Sokolow ở giới hạn bình thường.
- Hình thái : dạng rSr' ở V<sub>2</sub>.
- Vùng chuyển tiếp: V<sub>4</sub>.

**Đoạn ST :**

- **Mức độ chênh và đặc điểm:** chênh xuống dạng đáy chén ở D<sub>2</sub>, D<sub>3</sub>, aVF, chênh xuống với phần đầu thẳng đuồn từ V<sub>4</sub> đến V<sub>6</sub>.

**Sóng T :**

**Chuyển đạo ngoại biên:**

- Trục điện học : giữa +30° và +60°.
- Hình thái : không có gì đặc biệt.

**Chuyển đạo trước tim:**

- Đặc điểm : biên độ lớn ở V<sub>5</sub>, V<sub>6</sub>.

**Đoạn QT:**

- Thời gian : 0,40".

**Kết luận:**

- Rung nhĩ.
- Bloc nhĩ - thất cấp III với chủ nhịp thất ở bộ nối.
- Ngoại tâm thu thất nhịp đôi.
- Dày thất trái.
- Chắc là có tổn thương thiếu máu cơ tim dưới nội tâm mạc vùng bên.
- Rối loạn tái cực do Digitalis

**Câu hỏi :**

1. Chẩn đoán bloc nhĩ - thất cấp III dựa trên cơ sở nào?
2. Tại sao đoạn ST chênh xuống ở V<sub>4</sub>, V<sub>5</sub>, V<sub>6</sub> không phải dấu hiệu tăng gánh tâm thu thất trái?
3. Các bằng chứng về nhiễm độc Digitalis?

**Tình trạng lâm sàng:**

- Rung nhĩ mạn tính điều trị bằng Digitalis.

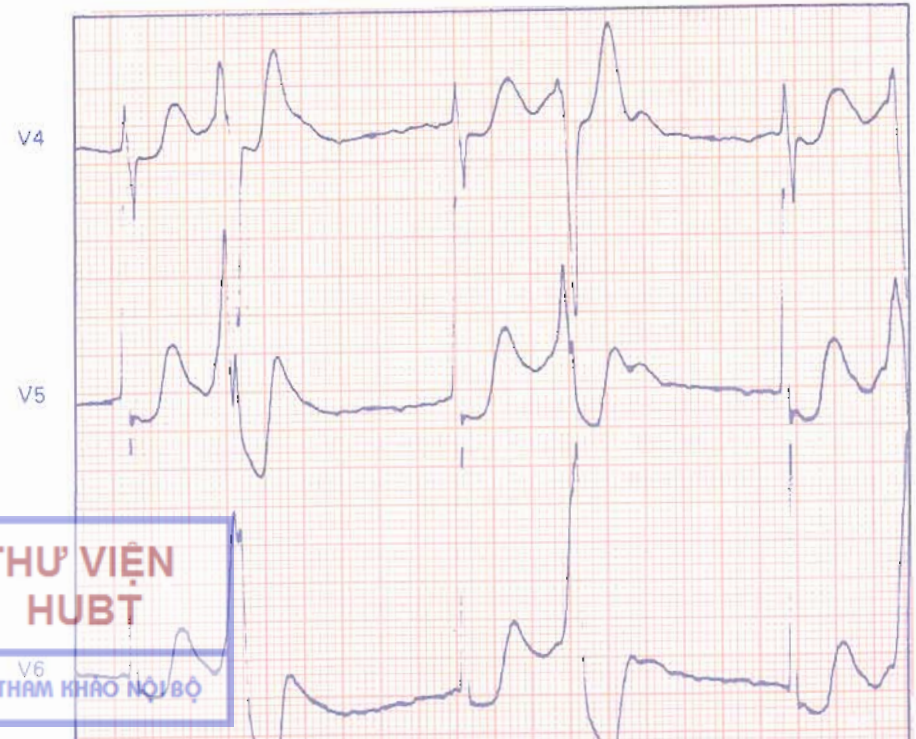
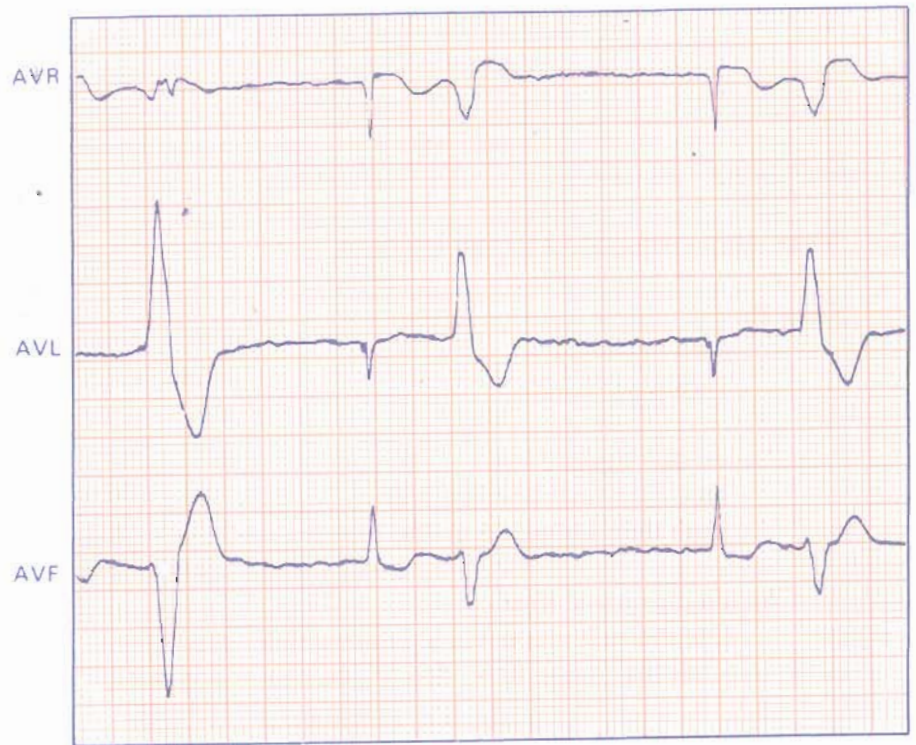
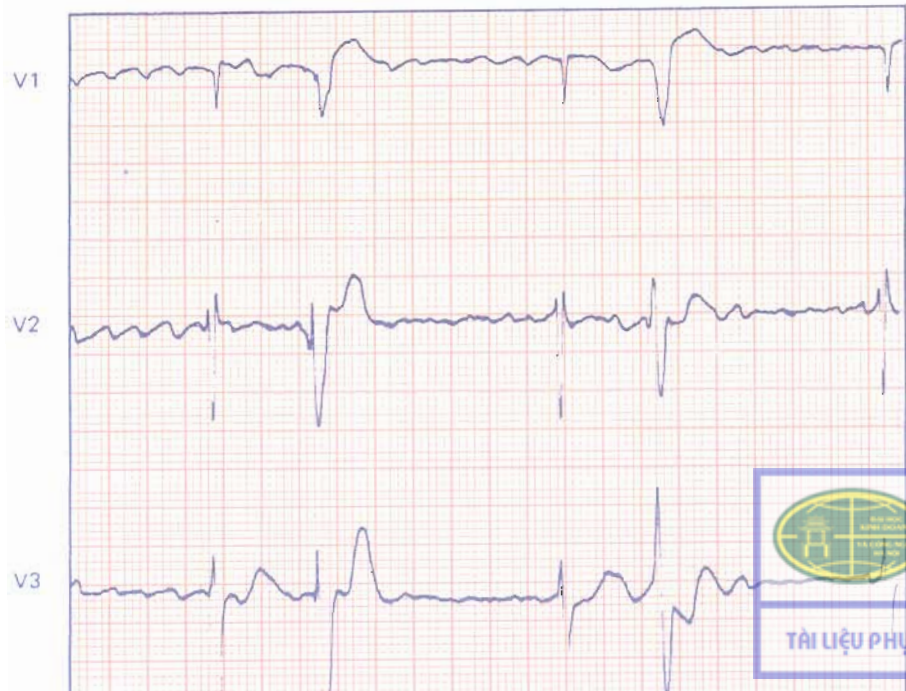
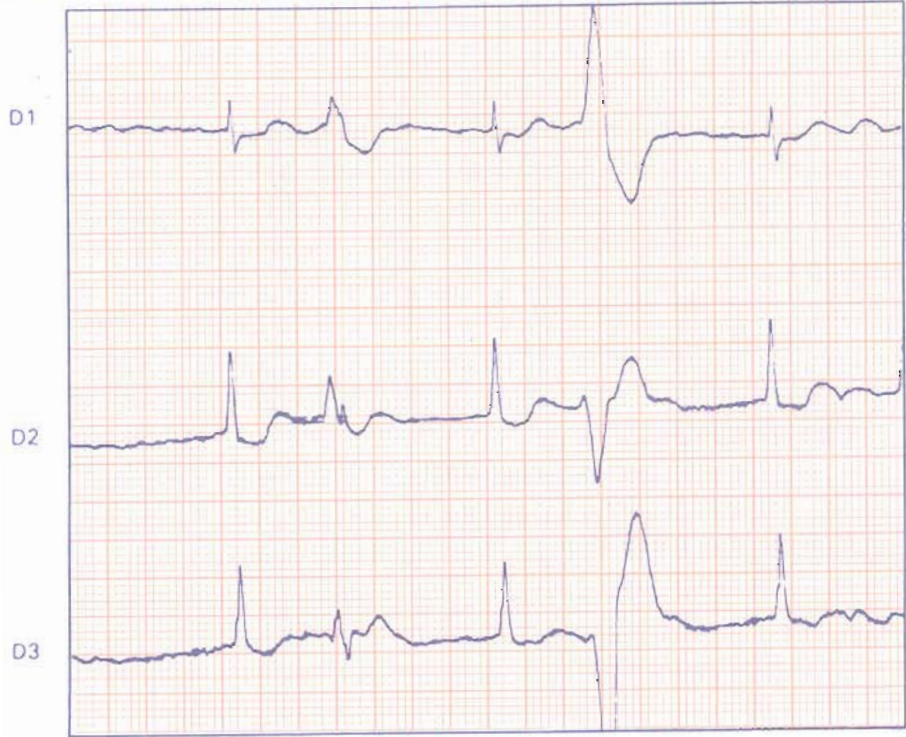


THƯ VIỆN  
HUBT

204

TÀI LIỆU PHỤC VỤ THAM KHẢO NỘI BỘ

N° 99 - M. R. 63 tuổi.



 **THƯ VIỆN HUBT**  
TÀI LIỆU PHỤC VỤ THĂM KHẢO NỘI BỘ

Điện tâm đồ số : 100 Tuổi: 36 tuổi.

**Nhịp:** nhịp xoang đều 110 chu kỳ/ phút.

**Sóng P:**

- Biên độ: 4 mm.
- Thời gian: 0,10".

**Chuyển đạo ngoài biên:**

- Trục điện học: khoảng  $+60^\circ$ .
- Hình thái: không có gì đặc biệt.

**Chuyển đạo trước tim:**

- Đặc điểm: 2 pha ở  $V_1, V_2$ , dương từ  $V_3$  đến  $V_6$ .
- Hình thái: nhọn từ  $V_1$  đến  $V_3$ , có pha nhanh ở  $V_1, V_2$ .

**Dẫn truyền nhĩ - thất:**

- Thời gian: 0,22".

**Phức bộ QRS:**

**Chuyển đạo ngoài biên:**

- Biên độ: bình thường.
- Thời gian: 0,10".
- Trục điện học: giữa  $0^\circ$  và  $-30^\circ$  (khó xác định).
- Hình thái: sóng q rộng và sâu ở  $D_3$  và chắc là ở cả aVF; sóng r ở phần đầu phức bộ QRS của  $D_3, aVF$  chắc là do nhiễu.

**Chuyển đạo trước tim:**

- Biên độ : S sâu ở  $V_1$ , R cao ở  $V_5, V_6$ ; Chỉ số Sokolow dương tính.

- Hình thái : dạng rSr's' ở  $V_1$  với nhánh nội điện muộn (0,07").

- Vùng chuyển tiếp:  $V_4$ .

**Đoạn ST :**

- **Mức độ chênh và đặc điểm:** chênh lên nhẹ ở  $V_3$ , chênh xuống nhẹ ở  $V_5, V_6$ .

**Sóng T :**

**Chuyển đạo ngoài biên:**

- Trục điện học : khoảng  $+90^\circ$ .
- Hình thái : dẹt ở  $D_1$ , âm ở aVL.

**Chuyển đạo trước tim:**

- Đặc điểm : âm ở  $V_4, V_5, V_6$ .

**Đoạn QT:**

- Thời gian : 0,34".

**Kết luận:**

- Nhịp nhanh xoang.
- Dây nhĩ phải.
- Bloc nhĩ - thất cấp I.
- Bloc nhánh phải không hoàn toàn.
- Tăng gánh tâm thu thất trái.
- Có thể có sẹo hoại tử cơ tim vùng thành dưới hoặc tim xoay sang phải tương xứng với tâm phế cấp.

**Câu hỏi :**

1. Trục sóng T có bình thường không?
2. Nghi tâm phế cấp dựa trên cơ sở nào ?

**Tình trạng lâm sàng:**

- Bệnh cơ tim có tắc mạch phổi và đại tuần hoàn.

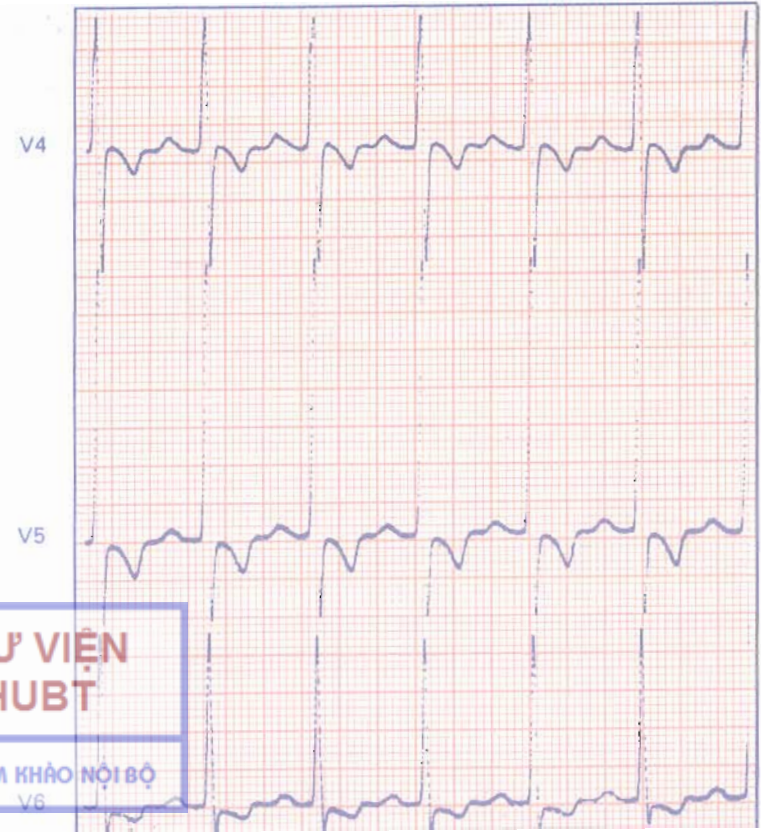
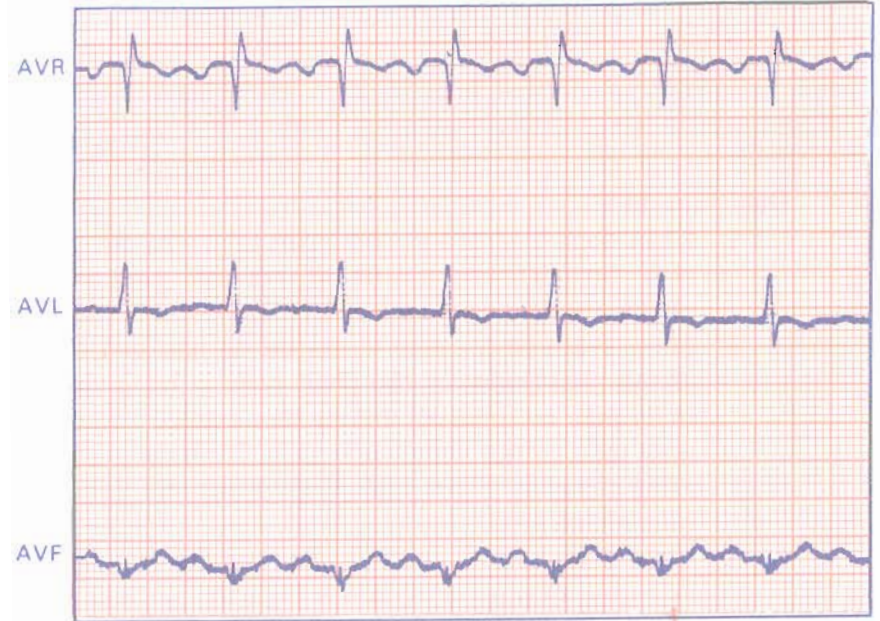
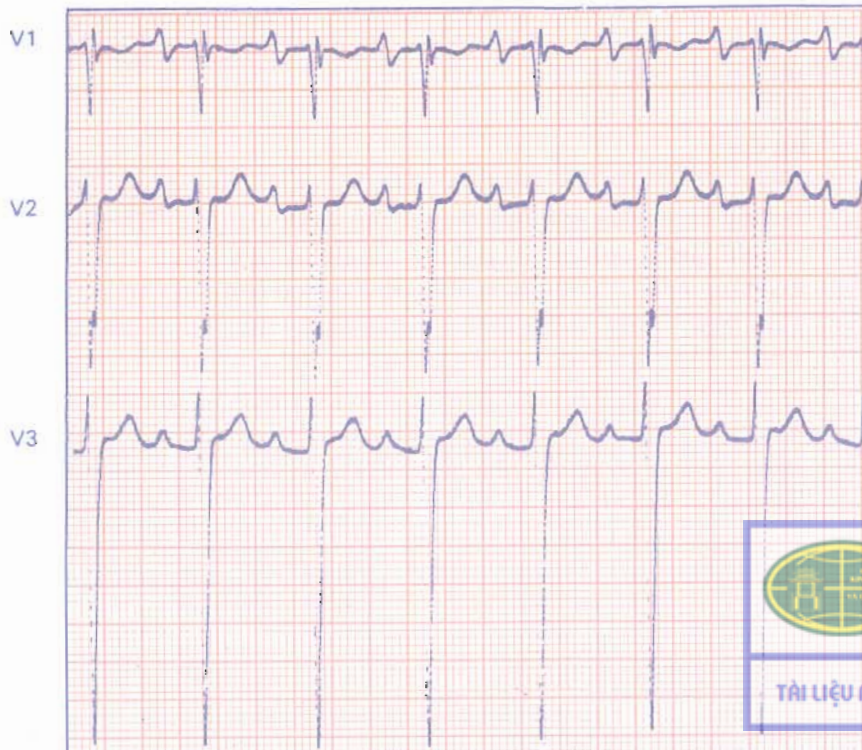
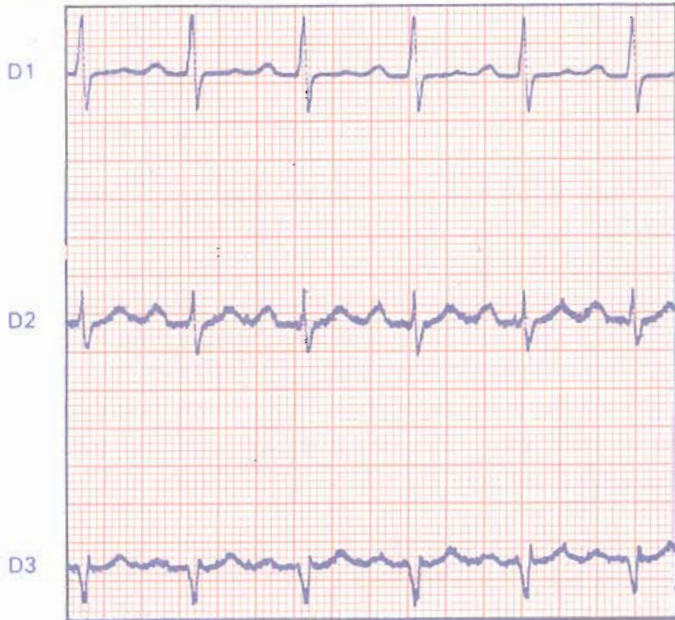

THƯ VIỆN  
HUBT

206

TÀI LIỆU PHỤC VỤ THAM KHẢO NỘI BỘ

N° 100 - O. L. 36 tuổi.



THƯ VIỆN  
HUBT

TÀI LIỆU PHỤC VỤ THAM KHẢO NỘI BỘ

V6

## TRẢ LỜI CÁC CÂU HỎI

### Điện tâm đồ 1

1. Chẩn đoán bloc nhánh phải hoàn toàn dựa vào thời gian phức bộ QRS kéo dài ( $0,14''$ ) và thời gian xuất hiện nhánh nội điện muộn ở  $V_1$  ( $0,10''$ ).
2. Sóng T âm từ  $V_1$  đến  $V_4$  có thể là hậu quả của bloc nhánh phải (biến đổi thứ phát) hoặc là bằng chứng của thiếu máu cơ tim dưới thượng tâm mạc có liên quan với nhồi máu cơ tim vùng trước vách. Hình dạng không đối xứng của sóng T gợi ý đó có lẽ là biến đổi thứ phát của bloc nhánh phải.
3. Chẩn đoán hoại tử cơ tim trước rộng dựa trên sự có mặt của sóng Q rộng ( $\geq 0,04''$ ) ở  $D_1$ , aVL,  $V_2$  đến  $V_5$ . Đây chỉ là di chứng hoại tử cơ tim vì dòng điện của tổn thương cơ tim (đoạn ST chênh lên) và của thiếu máu cơ tim dưới thượng tâm mạc (sóng T đảo ngược, sâu và đối xứng) đã biến mất. Tuy nhiên cần chú ý vẫn còn đoạn ST chênh lên nhẹ từ  $V_3$  đến  $V_5$  dường như không phản ánh hình ảnh tổn thương cơ tim của giai đoạn cấp do không có sóng T đảo ngược của thiếu máu. Đó có thể là sự duy trì một dòng điện tổn thương cơ tim dưới thượng tâm mạc có liên quan với một phình vách.
4. Dù sóng R có biên độ lớn ở  $V_1$ ,  $V_2$  nhưng không thể chẩn đoán tăng gánh thất phải do tiêu chuẩn về biên độ ở  $V_1$ ,  $V_2$  không còn giá trị khi có bloc nhánh phải hoàn toàn.
5. Trục điện học của QRS được đánh giá khoảng  $-60^\circ$  do phức bộ QRS hầu như đẳng điện ở aVR, do đó trục điện học phải nằm hoặc ở  $-60^\circ$  hoặc  $+120^\circ$ . Trục này không thể  $> +90^\circ$  vì QRS dương ở  $D_1$ .

### Điện tâm đồ 2

1. Hình ảnh QS ở  $D_3$  không phải bệnh lý vì đó là hình ảnh

đơn độc. Hơn nữa, không có sóng Q bất thường ở cả  $D_2$  và aVF.

2. Các sóng T bình thường ở các chuyển đạo ngoại biên. Trên thực tế, các sóng này có điện thế thấp ở  $D_3$  và aVL chỉ là hậu quả trực điện học của sóng T nằm giữa  $+30^\circ$  và  $+60^\circ$ . Điều này hoàn toàn bình thường với 1 trục điện học của QRS nằm giữa  $0^\circ$  và  $+30^\circ$  (sự lệch giữa trục điện học của QRS và T bình thường không vượt quá  $60^\circ$ ).
3. Phức bộ QRS có biên độ thấp ở  $D_3$ . Trục điện học của QRS do đó sẽ nằm gần  $+30^\circ$  (nó cũng có thể nằm gần  $-150^\circ$  nhưng khả năng này bị loại vì QRS dương ở  $D_1$ ). Xem xét đến 2 chuyển đạo nằm gần  $+30^\circ$  ( $D_1$  và  $D_2$ ): biên độ QRS ở  $D_1$  cao hơn ở  $D_2$  chứng tỏ rằng trục điện học QRS nằm giữa  $0^\circ$  và  $+30^\circ$  chứ không phải giữa  $+30^\circ$  và  $+60^\circ$  (trường hợp sau này chỉ có khi biên độ QRS ở  $D_2$  cao hơn ở  $D_1$ ). Chúng ta cũng có thể nhận thấy QRS âm nhẹ ở  $D_3$  và dương nhẹ ở aVF. Trục điện học do đó phải  $< +30^\circ$  và  $> 0^\circ$ .

### Điện tâm đồ 3

1. Đoạn ST chênh lên nhẹ từ  $V_4$  đến  $V_6$  và có dạng cong lõm hướng lên trên. Tổn thương cơ tim dưới thượng tâm mạc do nhồi máu cơ tim sẽ có đoạn ST chênh lên nhiều hơn và có dạng cong lõm lên trên. Tổn thương cơ tim dưới thượng tâm mạc trong viêm màng ngoài tim cũng có đoạn ST chênh lên và có dạng cong lõm lên trên nhưng rõ ràng hơn và lan toả ở nhiều chuyển đạo. Do đoạn ST chênh lên kết hợp nhịp tim chậm nên chẩn đoán cường phó giao cảm có lẽ là có nhiều khả năng nhất.
2. Đoạn ST chênh lên ở  $V_2$  và thẳng dẫn gợi ý một tổn thương cơ tim dưới thượng tâm mạc. Tuy nhiên đoạn ST ở đây chênh lên ít (1mm) và không có cả ở  $V_1$  cũng như



$V_1$ . Trong trường hợp này, nhiều khả năng đoạn ST chênh lên không phải là bệnh lý. Cũng cần lưu ý rằng đoạn ST chênh lên sinh lý gặp ở các chuyển đạo trước tim phải thường có dạng cong lõm lên trên.

3. Sóng Q rộng ở  $D_1$  không phải là dấu hiệu hoại tử cơ tim vùng thành dưới vì xuất hiện đơn độc. Các sóng q ở  $D_2$  và aVF không phải là hình ảnh bệnh lý.

#### Điện tâm đồ 4

1. Đây không phải ngừng xoang cũng không phải loạn nhịp xoang do khoảng RR dài có thời gian gấp đôi khoảng RR ngắn.
2. Đoạn ST chênh lên ở  $V_2, V_3$  kiểu dốc lên là sinh lý ở các chuyển đạo này.
3. Sóng T âm ở  $D_1$  không phải là bệnh lý vì nó là hậu quả của trục điện học sóng T nằm giữa  $0^\circ$  và  $+30^\circ$ . Điều này là bình thường vì trục của sóng T bình thường nằm giữa  $0^\circ$  và  $+90^\circ$  và không quá lệch so với trục điện học của QRS (tối đa khoảng  $+60^\circ$ ).
4. Chúng ta có thể khẳng định trục điện học của QRS ở gần  $0^\circ$  do QRS đẳng pha ở aVF (pha âm và pha dương biên độ bằng nhau) cho thấy trục này hoặc ở  $0^\circ$  hoặc ở  $180^\circ$ . Khả năng trục ở  $180^\circ$  bị loại vì phức bộ QRS dương ở  $D_1$ .

#### Điện tâm đồ 5

1. Hội chứng Lown - Ganong - Levine, hậu quả của tồn tại bó James nằm quanh nút nhĩ - thất và nối nhĩ với bó His, đặc trưng bởi dẫn truyền nhĩ - thất nhanh bất thường (dưới  $0,12''$ ) và phức bộ QRS bình thường. Ngược lại, hội chứng Wolff - Parkinson - White, do tồn tại bó Kent nối nhĩ với thất sẽ gây ra một kích thích sớm

(sóng delta) làm rộng phức bộ QRS. Tuy nhiên, ở bản điện tâm đồ này, chẩn đoán không thể hoàn toàn chắc chắn vì dẫn truyền nhĩ - thất nằm ở giới hạn dưới của bình thường.

2. Sóng P ở  $D_2$  có vẻ nhọn, nhưng biên độ bình thường, trục điện học sóng P không lệch phải. Do đó, các phức bộ nhĩ là bình thường.
3. Sóng T âm ở  $V_1$  là bình thường: Trên thực tế, sóng T có thể âm ở chuyển đạo này, kể cả ở người lớn.

#### Điện tâm đồ 6

1. Chẩn đoán rối loạn tái cực không đặc hiệu dựa trên trục điện học của sóng T mặc dù nằm trong giới hạn bình thường nhưng lệch đáng kể so với trục của QRS. Các sóng T dẹt nhưng không có rối loạn về hình thái học đặc biệt. Kiểu bất thường này có thể có nhiều ý nghĩa khác nhau, bắt buộc phải so sánh với các dữ kiện lâm sàng trước khi đưa ra kết luận.
2. Có thể nghi ngờ hoại tử cơ tim vùng giữa vách do không có vector tái cực của vách (không có sóng r ở  $V_1$  cũng như không có sóng q ở  $V_6$ ).

#### Điện tâm đồ 7

1. Trục điện học của sóng T ở chuyển đạo ngoại biên hoàn toàn bất thường (lệch trái nhiều). Bất thường này liên quan với thiếu máu cơ tim dưới thượng tâm mạc thường đi kèm một hoại tử cơ tim.
2. Rất có thể hoại tử cơ tim này đã tiến triển ít nhất vài tuần vì dòng điện tổn thương cơ tim dưới thượng tâm mạc (đoạn ST chênh lên) hầu như đã biến mất.
3. Vùng chuyển tiếp nằm ở  $V_2$  do phức bộ QRS đẳng pha ở chuyển đạo này.

### Điện tâm đồ 8

1. Đây là một hoại tử cơ tim bán cấp vì đã có hình ảnh thiếu máu cơ tim dưới thượng tâm mạc và hình ảnh tổn thương cơ tim dưới thượng tâm mạc vẫn chưa mất đi.
2. Đoạn ST chênh xuống ở  $D_1$ , aVL, từ  $V_2$  đến  $V_4$  là hình ảnh soi gương của dòng điện tổn thương cơ tim dưới thượng tâm mạc vùng thành dưới thấy được ở  $D_2$ ,  $D_3$ , aVF.

### Điện tâm đồ 9

Đây không phải cuồng thất do các phức bộ có hình dạng không đều và nhịp hỗn độn trong khi cuồng thất sẽ biểu hiện dưới dạng các phức bộ lớn và đều, có dạng hình sin và không thể phân biệt rõ ràng QRS và T.

### Điện tâm đồ 10

1. Không. Trục điện học bình thường của sóng T không thể dưới  $-10^\circ$ . Vì vậy, sóng T âm ở  $D_2$  luôn luôn là bệnh lý.
2. Sóng Q rộng ở  $D_3$  (0,04") nhưng thời gian sóng Q ở  $D_2$  và aVF ở giới hạn trên của bình thường. Do vậy, chẩn đoán di chứng hoại tử cơ tim vùng thành dưới không thể đặt ra một cách chắc chắn, nhưng sự có mặt đồng thời của rối loạn tái cực ở  $D_2$ ,  $D_3$ , aVF gợi ý rằng chẩn đoán này là rất có khả năng.
3. Chẩn đoán thiếu máu cơ tim vùng bên dựa trên sóng T đảo ngược và đối xứng ở  $V_5$ ,  $V_6$ .
4. Vùng chuyển tiếp nằm giữa  $V_1$  và  $V_4$  vì biên độ sóng R trở nên lớn hơn biên độ sóng T đi từ  $V_2$  đến  $V_4$ .

### Điện tâm đồ 11

1. Chẩn đoán có thể là viêm màng ngoài tim do hình ảnh

sóng tổn thương cơ tim cong lõm lên trên và xuất hiện cả ở các chuyển đạo vùng trước và cả các chuyển đạo vùng thành dưới. Chẩn đoán cường phó giao cảm không được chấp nhận vì không đi kèm nhịp tim chậm. Ít có khả năng là một tổn thương cơ tim dưới nội tâm mạc do nhồi máu mới vì sóng tổn thương cơ tim cong lõm lên trên và xuất hiện ở phần lớn các chuyển đạo.

2. Dẫn truyền nhĩ - thất kéo dài 0,22" có thể là sinh lý trong trường hợp nhịp tim chậm.
3. Do phức bộ QRS có biên độ thấp ở aVL nên trục điện học của QRS gần vuông góc với chuyển đạo này, nghĩa là gần  $+60^\circ$  hoặc  $-120^\circ$ . Giả thiết sau (gần  $-120^\circ$ ) bị loại vì QRS dương ở  $D_1$ . Chúng ta sẽ xem xét tiếp 2 chuyển đạo nằm gần chuyển đạo vuông góc này (aVR và aVF). Do biên độ QRS ở aVR cao hơn ở aVF nên trục điện học phải nằm giữa  $+60^\circ$  và  $+30^\circ$  chứ không phải giữa  $+60^\circ$  và  $+90^\circ$ . Mặt khác, chúng ta cũng có thể nhận thấy phức bộ QRS dương ở  $D_1$  nên trục điện học phải lớn hơn  $+30^\circ$ .

### Điện tâm đồ 12

1. Đó là máy tạo nhịp (pace - maker) với điện cực trong buồng tim phải vì phức bộ thất có dạng bloc nhánh trái.
2. Không. Không thể đặt chẩn đoán tăng gánh thất trái vì khi có bloc nhánh trái hoàn toàn, các tiêu chuẩn về biên độ để chẩn đoán tăng gánh thất trái không còn áp dụng được nữa.
3. QT kéo dài được giải thích do bloc nhánh trái gây ra bởi máy tạo nhịp.

### Điện tâm đồ 13

1. Chẩn đoán bloc nhánh phải không hoàn toàn dựa trên thời gian của QRS (0,10") và phức bộ QRS có móc ở  $V_1$ .

2. Phức bộ QRS bình thường ở aVF. Trên thực tế, sóng âm rộng không phải sóng Q mà là sóng S vì nó đi sau một sóng r nhỏ.
3. Sóng T âm ở  $D_1$  hoàn toàn bình thường. Thật ra, sóng T âm là do trục sóng T nằm giữa  $0^\circ$  và  $+30^\circ$  (bình thường giữa  $-10^\circ$  và  $+80^\circ$ ) và ít lệch so với trục của QRS (khoảng  $0^\circ$ ).

#### Điện tâm đồ 14

1. Đoạn ST chênh xuống ở dây dưới 0,5 mm nên không đủ để được coi là bệnh lý.
2. Sóng Q ở  $D_1$  không được coi là bệnh lý dù sóng này rộng và khá sâu do không có sóng Q bệnh lý cả ở  $D_2$  và aVF.

#### Điện tâm đồ 15

1. Trục của QRS lệch trái chắc chắn không phải bệnh lý. Ở đây, dù trục QRS nằm ngoài khoảng bình thường ( $0^\circ$  đến  $+90^\circ$ ) nhưng nó vẫn nằm trong các cực giới hạn của trục QRS bình thường (từ  $-30^\circ$  đến  $+110^\circ$ ).
2. Đoạn ST chênh xuống ở  $V_4$  đến 1 mm và có dạng thẳng đứng; Đây phải được coi là bệnh lý và là hình ảnh tổn thương cơ tim dưới nội tâm mạc vùng bên.
3. Trục trung bình của QRS phải gần vuông góc với chuyển đạo aVF do biên độ QRS ở đây là thấp nhất, tức là trục gần  $0^\circ$ . Xem xét 2 chuyển đạo gần  $0^\circ$  (aVL và aVR), chúng ta thấy rằng biên độ của QRS cao hơn một chút ở aVL nên trục của QRS nằm giữa  $0^\circ$  và  $-30^\circ$ . Cũng có thể nhận thấy rằng phức bộ QRS âm ở aVF nên trục QRS phải dưới  $0^\circ$  chứ không thể lớn hơn  $0^\circ$ .

#### Điện tâm đồ 16

1. Suy đoán di chứng hoại tử cơ tim vùng thành dưới dựa trên sự có mặt của sóng Q bệnh lý và sóng Q nghi ngờ bệnh lý ở aVF. Tuy nhiên, đây không phải là chẩn đoán chắc chắn do sóng Q vẫn ở giới hạn bình thường tại aVF và sóng Q ở  $D_2$  hoàn toàn không có dạng bệnh lý.
2. Sóng T âm ở  $D_1$  và aVF nằm trong cùng bệnh cảnh rối loạn tái cực thứ phát do bloc nhánh. Nếu là một di chứng hoại tử cơ tim vùng thành dưới, sóng T âm cũng có thể là bằng chứng một thiếu máu cơ tim dưới thượng tâm mạc tồn dư, nhưng giả thiết này không được ủng hộ do sóng T có dạng không đối xứng.
3. Đúng. Sóng T thường âm và không đối xứng ở các chuyển đạo trước tim phải khi có bloc nhánh phải. Sóng T có dạng 2 pha ở  $V_2$  trên điện tâm đồ này là bất thường và có thể là hình ảnh soi gương của thiếu máu cơ tim vùng thành dưới.
4. Do có bloc nhánh phải, sự thay đổi dẫn của biên độ sóng R không còn bình thường trên điện tâm đồ này. Tuy nhiên, có thể khu trú vùng chuyển tiếp dựa trên hình ảnh RSR' ở  $V_3$  gợi ý rằng điện cực vẫn thăm dò thất phải, trong khi ở  $V_4$  dạng qRS là dạng của thất trái.

#### Điện tâm đồ 17

1. Phức bộ thứ 4 ở aVR, aVL, aVF là một ngoại tâm thu nhỏ. Sóng P chồng lên sóng T của phức bộ trước (thấy rõ ở aVF). QRS bị biến dạng nhẹ do ngoại tâm thu đến rất sớm, đường dẫn truyền đang ở giai đoạn trở tương đối.
2. Phức bộ thứ 6 của  $D_1$ ,  $D_2$ ,  $D_3$  đi sau đoạn nghỉ bù của một ngoại tâm thu thất. Sóng P của phức bộ này có hình dạng khác các sóng P khác và khoảng PR ngắn. Đây là một nhịp thoát trên thất.

3. Dạng rSr' không phải bệnh lý ở điện tâm đồ này vì thời gian QRS là bình thường (0,09").

#### Điện tâm đồ 18

1. Chẩn đoán phì đại nhĩ trái dựa trên thời gian sóng P kéo dài (0,14").
2. Đây là một hoạt tử cơ tim vùng trước vách vì biên độ sóng R giảm dần từ V<sub>2</sub> đến V<sub>4</sub> và có sóng Q ở D<sub>1</sub>, aVL, V<sub>5</sub> và V<sub>6</sub>. Sóng Q này thường không xuất hiện khi có bloc nhánh trái hoàn toàn không có biến chứng, có sóng Q là bằng chứng của hoạt tử cơ tim vùng vách làm biến đổi sâu sắc sự khử cực của vách liên thất thường đi từ phải sang trái khi có bloc nhánh trái (sóng R sẽ bắt đầu phức bộ thất ở D<sub>1</sub>, aVL, V<sub>5</sub>, V<sub>6</sub>).
3. Sóng T thường âm ở D<sub>1</sub>, V<sub>5</sub>, V<sub>6</sub> trong trường hợp có bloc nhánh trái. Ở đây sóng T dương là một dấu hiệu của thiếu máu.

#### Điện tâm đồ 19

1. Ngừng hoạt động nhĩ có thể do ngừng xoang (bệnh nút xoang), hoặc do loạn nhịp xoang rất nặng hoặc một bloc xoang nhĩ độ 2.
2. Đây là một nhịp thoát vì nó xuất hiện muộn sau một đoạn nghỉ dài. Gọi là nhịp thoát bộ nối do phức bộ thất thanh mảnh và khá giống phức bộ có nguồn gốc nhịp xoang (phức bộ này rất có thể đã chồng lên một sóng P của nhịp xoang).

#### Điện tâm đồ 20

1. Chắc chắn đây là một nhồi máu cơ tim mới vì hình ảnh tổn thương cơ tim dưới thượng tâm mạc rất rõ và sóng T vẫn còn dương.

2. Đoạn ST chênh xuống ở V<sub>2</sub> là hình ảnh soi gương của tổn thương cơ tim dưới thượng tâm mạc vùng thành dưới.
3. Không phải tổn thương cơ tim dưới nội tâm mạc vùng trước với hình ảnh soi gương ở D<sub>2</sub>, D<sub>3</sub>, aVF vì hình ảnh soi gương của một tổn thương cơ tim dưới nội tâm mạc vùng trước không bao giờ rõ nét đến như vậy ở các chuyển đạo vùng thành dưới.
4. Đây không phải viêm màng ngoài tim vì hình ảnh tổn thương cơ tim dưới thượng tâm mạc khu trú ở các chuyển đạo vùng thành dưới và các chuyển đạo vùng trước có hình ảnh soi gương.

#### Điện tâm đồ 21

1. Chẩn đoán viêm màng ngoài tim có lẽ nhiều khả năng nhất do tồn tại hình ảnh tổn thương cơ tim dưới thượng tâm mạc rõ cả ở các chuyển đạo vùng thành dưới và các chuyển đạo vùng trước. Tuy nhiên, chỉ có theo dõi tiến triển điện tâm đồ mới cho phép ta khẳng định chẩn đoán.
2. Chẩn đoán này được đưa ra dựa trên điện thế sóng R cao ở V<sub>4</sub>. Tuy nhiên, do không có bất kỳ một tiêu chuẩn nào khác, đây chỉ là một giả thuyết hoàn toàn ngẫu nhiên.

#### Điện tâm đồ 22

1. Chẩn đoán cuồng nhĩ bị loại do không có hình ảnh "răng cưa" thể hiện một hoạt động nhĩ liên tục (trên điện tâm đồ này các sóng P tách rời nhau). Hơn nữa, nhịp của hoạt động nhĩ trong cuồng nhĩ thường nhanh hơn (nói chung gần 300 nhịp/phút).
2. Sóng R cao ở V<sub>1</sub> không gợi ý cho chẩn đoán tăng gánh thất phải do không có rối loạn đặc hiệu kiểu pha cuối ở chuyển đạo này, không có sóng S sâu ở các chuyển đạo

trước tim trái, trục điện học của QRS không lệch phải quá nhiều.

3. Đây là một ngộ độc Digitalis do dạng ST chênh xuống là bằng chứng ngấm Digitalis. Hơn nữa, nhịp nhanh nhĩ với bloc nhĩ - thất 2/1 hầu như thường xuyên đi liền sau một ngộ độc Digitalis.

#### Điện tâm đồ 23

1. Chẩn đoán chu kỳ Luciani - Wenckebach dựa trên sự thay đổi bloc nhĩ - thất 2/1 sang bloc nhĩ - thất 3/1 với sự ngắn dần của khoảng RR ở những nhịp đi trước phức bộ bị bloc 3/1 (xem các chuyển đạo trước tim).
2. Rối loạn tái cực lan toả thấy được ở các chuyển đạo ngoại biên: tất cả các sóng T đều có điện thế thấp. Bất thường này khác với rối loạn tái cực ở  $V_5, V_6$  là thứ phát của tăng gánh thất trái.

#### Điện tâm đồ 24

1. Các chuyển đạo trước tim nếu được xem xét đơn độc sẽ gợi ý cho chẩn đoán thiếu máu cơ tim và tổn thương cơ tim dưới nội tâm mạc vùng trước. Chẩn đoán này không được chấp nhận do cũng tồn tại một hình ảnh tổn thương cơ tim dưới thượng tâm mạc vùng thành dưới. Trên thực tế, hiếm khi hình ảnh soi gương của tổn thương cơ tim vùng trước lại có thể rõ như vậy ở các chuyển đạo vùng thành dưới trong khi điều ngược lại lại thường gặp hơn. Tuy nhiên, cần chú ý rằng sự rối loạn thấy được ở các chuyển đạo trước tim trong trường hợp này đặc biệt rộng.
2. Chẩn đoán bloc nhĩ - thất cấp I không được đặt ra do khi nhịp tim chậm có thể chấp nhận một dẫn truyền nhĩ - thất đến 0,22" là vẫn nằm trong giới hạn bình thường.

#### Điện tâm đồ 25

1. Sự kéo dài thời gian tâm thu điện học thường gặp trong suy vành.
2. Không. Sóng P bình thường có thể âm ở  $V_1$ .
3. Trục điện học của QRS nằm ở khoảng  $-30^\circ$  do phức bộ QRS hầu như đẳng điện ở  $D_2$  tức là trục nằm ở hoặc  $-30^\circ$  hoặc  $+150^\circ$ . Giả thiết sau bị loại vì QRS dương ở  $D_1$ .

#### Điện tâm đồ 26

1. Thời gian tâm thu điện học hầu như bình thường với nhịp tim 62 chu kỳ/phút trong khi ngấm Digitalis thường làm ngắn thời gian tâm thu điện học.
2. Phức bộ QRS hầu như đẳng điện ở chuyển đạo aVL. Trục điện học của QRS phải gần vuông góc với chuyển đạo này, tức là gần  $+60^\circ$  hoặc  $-120^\circ$ . Giả thiết sau ( $-120^\circ$ ) bị loại do phức bộ QRS dương ở  $D_1$ . Trục điện học của QRS nằm gần  $+60^\circ$  và do phức bộ QRS dương rất nhẹ ở aVL nên trục của QRS phải nhỏ hơn  $+60^\circ$  một chút.
3. Thời gian các sóng Q này thấp hơn 0,04" một chút và do vậy, chúng không phải các sóng hoại tử cơ tim một cách chắc chắn. Tuy vậy, dù thời gian ở mức độ giới hạn, các sóng này sâu (25% sóng R), khác với sóng q nhìn thấy ở  $V_3$  và có liên quan với sóng Q bệnh lý ở  $D_1, aVL$ . Do vậy, rất có thể các sóng Q này có cùng ý nghĩa với sóng Q ở  $D_1$  và aVL vì cùng thăm dò một vùng cơ tim.

#### Điện tâm đồ 27

1. Chẩn đoán bloc nhánh phải hoàn toàn dựa trên thời gian của phức bộ QRS bị kéo dài và nhánh nội điện xuất hiện muộn ở  $V_1$ .

2. Các sóng Q rộng ở  $D_2$ ,  $D_3$ , aVF không bình thường khi có bloc nhánh phải và có cùng ý nghĩa khi không có bloc nhánh.
3. Trong bloc nhánh phải (ngược với bloc nhánh trái) vector của vách không bị thay đổi và kết quả là các phức bộ QRS ở trước tim phải luôn bắt đầu bằng một sóng dương. Do vậy, sự có mặt của các sóng Q ở các chuyển đạo trước tim phải ở điện tâm đồ này cũng có ý nghĩa là các sóng hoại tử cơ tim.

#### Điện tâm đồ 28

1. Chẩn đoán bloc phân nhánh trái trước dựa trên sự lệch của trục điện học QRS sang trái hơn  $-30^\circ$  với dạng rS ở  $D_3$  và không có bloc nhánh trái hoàn toàn.
2. Có lẽ có bloc nhánh phải không hoàn toàn do thời gian QRS kéo dài (0,11") và sóng S rộng ở  $V_6$  (thời gian nhánh nội điện khó xác định ở  $V_1$  do có sự chổng chéo của sóng F lên phức bộ QRS).

#### Điện tâm đồ 29

1. Dạng QS ở  $V_1$  là bình thường khi có bloc nhánh trái (cũng có thể có dạng rS). Không có sóng Q ở  $V_5$ ,  $V_6$  cũng hoàn toàn bình thường khi có bloc nhánh trái và do sự đảo ngược hướng của vector khử cực vách.
2. Chẩn đoán phì đại thất trái không được đặt ra do tiêu chuẩn về điện thế không còn giá trị khi có bloc nhánh hoàn toàn.
3. Sóng T âm ở  $V_4$ ,  $V_5$ ,  $V_6$  không đối xứng rõ ràng và do vậy là thứ phát của bloc nhánh trái. Do vậy, không thể đặt chẩn đoán thiếu máu cơ tim dưới thượng tâm mạc.
4. Không. Đây là bloc nhánh trái trên một quả tim đứng.

#### Điện tâm đồ 30

1. Rất có thể đây là một phức bộ có nguồn gốc ở trên thất bị dẫn truyền lệch hướng. Ít có khả năng là một ngoại tâm thu thất do thời gian của QRS (0,10"). Mặt khác, hiện tượng này cũng thường gặp trong rung nhĩ (xem ở  $V_1$ ,  $V_2$ ,  $V_3$ ).
2. Chẩn đoán có thể thiếu máu cơ tim dưới nội tâm mạc vùng trước dựa vào sóng T nhọn và đối xứng ở  $V_4$ ,  $V_5$ . Tuy nhiên chẩn đoán này không phải chắc chắn do đánh giá tính đối xứng của một sóng T dương tương đối khó; Hơn nữa, ở điện tâm đồ này không có hình ảnh tổn thương cơ tim dưới nội tâm mạc thường đi kèm với hình ảnh thiếu máu cơ tim và giúp cho chẩn đoán dễ dàng hơn.
3. Các sóng hoạt động nhĩ ở  $V_1$  có biên độ lớn, hình dạng và tần số khác nhau. Đôi khi, người ta gọi hình ảnh này là "rung - cuồng nhĩ".

#### Điện tâm đồ 31

1. Trong trường hợp bloc nhánh phải, sóng T dương ở  $D_1$  aVL cũng như ở các chuyển đạo trước tim trái. Sóng T âm ở đây là dấu hiệu bất thường về tái cực, không liên quan đến rối loạn dẫn truyền (bloc nhánh phải).
2. Sóng T âm ở  $V_1$  có dạng không đối xứng, trong khi sóng T ở  $V_2$  đối xứng rõ, sâu và nhọn. Rất có thể sóng T ở  $V_1$  chỉ biểu hiện rối loạn tái cực thứ phát của bloc nhánh phải trong khi ở  $V_2$  là hình ảnh thiếu máu cơ tim tương tự các hình ảnh thiếu máu cơ tim ở các chuyển đạo trước tim khác (ở các chuyển đạo này, hình ảnh thiếu máu cơ tim là chắc chắn, nhất là ở các chuyển đạo trước tim trái nơi bình thường thì sóng T sẽ dương khi có bloc nhánh phải).

### Điện tâm đồ 32

1. Chẩn đoán thiếu máu cơ tim dưới thượng tâm mạc vùng trước bên dựa vào sự có mặt của sóng T âm và đối xứng ở  $V_5, V_6$ . Ở  $V_5$ , phức bộ QRS âm nên sóng T phải trở thành dương; Và ở  $V_6$ , sóng T có thể âm nhưng hình thái sóng T nhọn và đối xứng là không bình thường (giống như ở  $D_1$ ).
2. Đúng là trong các bloc nhĩ - thất 2/1, các khoảng PP có chứa phức bộ QRS thường ngắn hơn các khoảng không chứa QRS. Rối loạn nhịp này có tên là "rối loạn nhịp theo pha thất".
3. Chẩn đoán có thể có di chứng hoại tử cơ tim vùng trước dựa trên biên độ sóng R giảm ở  $V_2, V_3$  so với ở  $V_1$ , cũng như biên độ sóng R thấp đến tận  $V_5$ . Tuy nhiên dấu hiệu này khi có bloc nhánh trái thì chỉ có giá trị tương đối.

### Điện tâm đồ 33

1. Đúng là các ngoại tâm thu có sóng P đi trước nhưng các sóng P này không đến sớm và tương ứng với các hoạt động nhĩ bình thường, trong khi bản thân phức bộ thất lại đến sớm và do vậy đây là ngoại tâm thu thất. Cần chú ý rằng, một vài phức bộ ngoại tâm thu (phức bộ thứ 1 và 5 ở  $V_1, V_2, V_3$ ; phức bộ 2 ở  $V_4, V_5, V_6$ ) có hình dạng hơi khác với các phức bộ ngoại tâm thu khác vì đây là những phức bộ hỗn hợp của nhịp xoang và ngoại tâm thu.
2. Chẩn đoán có thể có từ trước dựa dựa vào dấu hiệu giảm biên độ sóng P từ  $V_1$  đến  $V_2$ . Tuy nhiên cũng có thể sóng P từ các phức bộ QRS ở  $V_1$  đến  $V_2$  có biên độ giảm.
3. Đoạn ST chênh lên ở  $V_1, V_2$  có thể là bằng chứng gợi ý tổn thương cơ tim dưới nội tâm mạc (suy vành), hoặc ngấm

Digitalis hoặc dấu hiệu bắt đầu có phì đại thất trái (khả năng này ít hơn do ở  $V_5$  đoạn ST chênh xuống kết hợp sóng T dương rõ, trong khi nếu có phì đại thất trái đoạn ST chênh xuống là do sóng T âm).

### Điện tâm đồ 34

1. Trên thực tế, sóng R ở  $V_1$  thấp hơn ở  $V_2$  nhưng toàn bộ phức bộ QRS ở  $V_1$  cũng thấp hơn rõ rệt. Trong trường hợp này, giảm biên độ sóng R ít có khả năng là biểu hiện của hẹp hở tứ cơ tim vùng trước vách.
2. Không đặt chẩn đoán tổn thương cơ tim dưới thượng tâm mạc dù có đoạn ST chênh lên ở các chuyển đạo trước tim phải vì bình thường có thể có đoạn ST chênh lên ở các chuyển đạo này, và hơn nữa trên điện tâm đồ này tăng gánh tâm thu thất trái càng làm đoạn ST chênh lên hơn.
3. Không chắc chắn có phì đại nhĩ trái vì thời gian sóng P nằm trong giới hạn bình thường (0,11").

### Điện tâm đồ 35

1. Hình thái đoạn ST chênh xuống kiểu đi ngang ở  $V_5$  gợi ý một tổn thương cơ tim dưới nội tâm mạc độc lập với hình ảnh phì đại thất. Cần chắc chắn hơn do sóng T ở chuyển đạo này dương và nhọn (hình ảnh thiếu máu - tổn thương cơ tim dưới nội tâm mạc).
2. Thời gian QRS kéo dài tương gấp trong phì đại thất trái.
3. Chẩn đoán di chứng hoại tử cơ tim vùng trước có thể được đặt ra dù không có chuyển đạo  $V_4$  do giảm biên độ sóng R từ  $V_1$  qua  $V_2, V_3$  trong chỉ biên độ của toàn bộ QRS tăng.

### Điện tâm đồ 36

1. Biên độ sóng R trở nên thấp hơn biên độ sóng S ở trẻ từ 3 tuổi trở lên; Tuy nhiên, chỉ có thể coi biên độ sóng R cao hơn sóng S ở  $V_1$  là bệnh lý ở trẻ trên 5 tuổi.
2. Biên độ sóng R ở  $V_1$  trở nên thấp hơn R ở  $V_6$  khi trẻ khoảng 1 tuổi.
3. Sóng T có thể âm ở  $V_3$  đến khi trẻ 10 tuổi.
4. Dạng hai pha (-/+) ở  $V_1$  không có ý nghĩa bệnh lý.
5. Các sóng T biên độ cao ở  $V_4, V_5$  không được coi là bệnh lý do hình thái hoàn toàn không đối xứng.

### Điện tâm đồ 37

1. Sóng q ở  $V_3$  dù nhỏ nhưng vẫn là bệnh lý. Thực vậy, không bao giờ có sóng q bình thường ở các chuyển đạo phía bên phải của vùng chuyển tiếp.
2. Khi hoại tử cơ tim vùng trước vách đã cũ thì sự tồn tại hình ảnh tổn thương cơ tim dưới thượng tâm mạc với đoạn ST chênh lên phải nghi ngờ có phình thành tim.
3. Thay đổi tái cực vùng trước bên không phù hợp với các tiêu chuẩn điện tâm đồ của thiếu máu cơ tim; tuy nhiên, trong bệnh cảnh này có thể nó biểu hiện sự lan rộng của tổn thương cơ tim vùng trước vách sang thành trước và thành bên. Nó cũng có thể liên quan đến phì đại thất trái và là bằng chứng bắt đầu có tăng gánh tâm thu.

### Điện tâm đồ 38

1. Sóng T biên độ thấp ở  $V_5, V_6$  có thể tương ứng với bắt đầu tăng gánh thất trái vì chỉ số Sokolow dương tính, hoặc biểu hiện sự lan rộng sang thành bên của thiếu máu cơ tim vùng thành dưới thấy rõ ở  $D_2, D_3, aVF$ . Giá thiết sau có vẻ có nhiều khả năng hơn vì phì đại thất trái, nếu có, cũng chỉ rất nhẹ.

2. Hình thái sóng T ở  $V_2, V_3$  là bình thường. Thực vậy, dạng ST chênh lên kiểu dốc lên ở các chuyển đạo này thường không phải là hình ảnh bệnh lý.

### Điện tâm đồ 39

1. Chẩn đoán có thể là di chứng hoại tử cơ tim vùng vách dựa vào dấu hiệu mất sóng r ở  $V_1$  và sóng q ở các chuyển đạo trước tim trái, gợi ý vector khử cực vách không còn.
2. Chẩn đoán này không thể chắc chắn do không có biến đổi tái cực ở  $V_1$ .
3. Sóng P đẳng điện ở  $D_1$ , trục của sóng P sẽ vuông góc với chuyển đạo này, tức là hoặc  $-90^\circ$  hoặc  $+90^\circ$ . Trục là  $-90^\circ$  vì sóng P âm ở aVF.
4. Vì trục sóng P là  $-90^\circ$ , đó là một nhịp nhĩ dưới hoặc nhịp bộ nối ("bộ nối trên"); Khả năng nhịp nhĩ dưới nhiều hơn do dẫn truyền nhĩ - thất dù nhanh nhưng vẫn ở trong giới hạn bình thường.

### Điện tâm đồ 40

1. Các dấu hiệu tăng gánh thất phải trên điện tâm đồ này là: trục phải  $+120^\circ$ , sóng R' biên độ lớn ở  $V_1$  với tỷ lệ  $R/S > 1$ , các sóng S biên độ lớn ở  $V_6$  tỷ lệ  $R/S < 1$ , các biến đổi tái cực thứ phát ở các chuyển đạo trước tim.
2. Do biên độ sóng P giới hạn ở  $V_1$  và dạng P nhọn ở  $V_2$ ; các dấu hiệu này không đủ để chẩn đoán phì đại nhĩ phải nhưng cần được đánh giá trong bệnh cảnh chắc chắn có phì đại thất phải.

### Điện tâm đồ 41

1. Giá thiết phì đại thất trái dựa trên biên độ sóng R giới hạn ở  $V_5$  (25mm) và ở aVL (11mm).



2. Sóng T đẳng điện ở  $D_3$  chứng tỏ trục sóng T vuông góc với chuyển đạo này, tức là ở  $+30^\circ$ . Trục này không phải bệnh lý vì nó nằm trong giới hạn bình thường và không lệch nhiều so với trục QRS.
3. Sóng T âm ở  $V_1$  không phải bệnh lý. Trên thực tế, sóng này có thể âm ở  $V_1$  ở những người lớn trẻ tuổi, và thậm chí xuất hiện ngoại lệ ở những người khá lớn tuổi.

#### Điện tâm đồ 42

1. Tất nhiên đây không phải nhịp nhanh thất vì thời gian phức bộ QRS bình thường.
2. Đoạn ST chênh xuống nhẹ ở  $V_5$  có thể liên quan đến nhịp tim nhanh và không phải là bệnh lý.
3. Khả năng thay đổi nhẹ tái cực được đưa ra do trục sóng T nằm giữa  $0^\circ$  và  $+30^\circ$  trong khi trục trung bình của QRS nằm giữa  $+60^\circ$  và  $+90^\circ$ : có sự cách biệt nhiều giữa 2 trục này.

#### Điện tâm đồ 43

1. Có thể khẳng định đó là nhịp bộ nối vì sóng P âm ở  $D_2, D_3$ ; Đây là nhịp bộ nối dưới vì P đi sau QRS.
2. Gọi là nhịp thoát do tần số tim là bình thường đối với một chu nhịp ở bộ nối.
3. Đoạn ST chênh lên ở  $V_2$  không có ý nghĩa bệnh lý. Dạng chênh lên và đi chéo lên như vậy thường gặp ở các chuyển đạo trước tim phải.

#### Điện tâm đồ 44

1. Không thể đặt chẩn đoán phì đại thất phải dựa vào sóng  $R'$  có biên độ cao ở  $V_1$  do tiêu chuẩn kinh điển về biên độ không được áp dụng khi có bloc nhánh hoàn toàn.

2. Có thể chẩn đoán bloc phân nhánh sau trái ở điện tâm đồ này do trục QRS lệch phải nhiều.
3. Có thể chẩn đoán tăng gánh thất phải do trục QRS lệch phải nhiều: Tuy nhiên cần chú ý không có tăng gánh nhĩ phải và hình thái bloc nhánh phải ở các chuyển đạo trước tim phải rất thường gặp nên chẩn đoán bloc phân nhánh sau trái hợp lý hơn. Hơn nữa, sự tồn tại đồng thời bloc nhánh phải và bloc nhĩ - thất gợi ý bệnh của đường dẫn truyền.

#### Điện tâm đồ 45

1. Chẩn đoán bloc nhĩ - thất 2/1 là cố định ở  $aVR, aVL, aVF$ , với 2 phức bộ đầu của  $D_1, D_2, D_3$ , và 2 phức bộ cuối của  $V_4, V_5, V_6$ .
2. Sóng Q rộng và sâu ở  $D_3$  rất có thể chỉ do vị trí vì sóng Q ở  $D_2$  và  $aVF$  không có tính chất bệnh lý.
3. Điện tâm đồ này gợi ý một ngộ độc Digitalis do có biến đổi tái cực gợi ý một ngấm Digitalis và bloc nhĩ - thất cấp II với chu kỳ Luciani - Wenckebach, thường gặp trong ngộ độc Digitalis. Cũng có thể thấy rằng khoảng QT ngắn.

#### Điện tâm đồ 46

1. Trục điện học sóng T được đánh giá là nằm giữa  $-150^\circ$  và  $-180^\circ$  vì biên độ sóng T nhỏ nhất ở chuyển đạo  $D_3, aVF$ , chứng tỏ rằng trục sóng T nằm giữa 2 chuyển đạo vuông góc với các chuyển đạo này. Hướng vuông góc với  $D_3$  nằm giữa  $+30^\circ$  và  $-150^\circ$  và hướng vuông góc với  $aVF$  là hoặc  $0^\circ$  hoặc  $-180^\circ$ . Trục sóng T phải nằm giữa  $0^\circ$  và  $+30^\circ$  hoặc giữa  $-150^\circ$  và  $-180^\circ$ . Khả năng cuối cùng là đúng vì sóng T âm ở  $D_1$  và  $aVF$  nên trục của sóng T phải nằm giữa  $-90^\circ$  và  $-180^\circ$ .

- Hình thái của điện tâm đồ này không phải dạng nhồi máu cơ tim dưới nội tâm mạc vì, nếu có nhồi máu dưới nội tâm mạc thì phải có thiếu máu cơ tim dưới nội tâm mạc tức là sóng T dương ở các chuyển đạo tương ứng vùng tổn thương cơ tim.
- Biến đổi sóng T (T dẹt hoặc đảo ngược) thể hiện di chứng một viêm màng ngoài tim sẽ không bao giờ có dạng hình ảnh thiếu máu cơ tim nặng nề như trên điện tâm đồ này.

#### Điện tâm đồ 47

- Chẩn đoán phì đại thất trái dựa trên biên độ sóng S ở  $V_2$ ,  $V_1$  và biên độ sóng R ở aVL.
- Chẩn đoán bloc nhánh trái trước do trục QRS lệch trái nhiều ( $<-45^\circ$ ).
- Các sóng T ở  $V_5$  là đặc trưng của một thiếu máu cơ tim dưới thượng tâm mạc.
- Các sóng T ở  $V_6$  không đối xứng gợi ý dạng sóng T trong tăng gánh thất trái tâm thu. Rất có thể biên độ sóng R ở  $V_6$  đã bị giảm do một phần cơ tim bị hoại tử và trước khi bị nhồi máu cơ tim bệnh nhân chắc hẳn đã có hình ảnh tăng gánh thất trái điển hình ở chuyển đạo này.

#### Điện tâm đồ 48

- Sóng T ở  $V_3$  đối xứng giống như trong thiếu máu cơ tim dưới nội tâm mạc. Tuy nhiên, hình ảnh này chỉ có đơn độc; hơn nữa, ở chuyển đạo trước tim bên phải sóng T thường có biên độ lớn và đôi khi khá đối xứng, vì vậy hình ảnh sóng T ở  $V_3$  vẫn còn nằm trong giới hạn bình thường.

- Chẩn đoán hội chứng Lown - Ganong - Levine không được đặt ra vì trong hội chứng này khoảng PQ ngắn nhưng phức bộ QRS bình thường. Trong khi, trên điện tâm đồ này chỉ có những hình ảnh đặc trưng của hội chứng Wolff - Parkinson - White.
- Trục điện học của QRS là  $+30^\circ$  vì phức bộ QRS đăng diện ở  $D_1$ , nên trục điện học sẽ vuông góc với chuyển đạo này, tức là  $+30^\circ$  hoặc  $-150^\circ$ . Giả thuyết sau không phù hợp do QRS dương ở  $D_1$ .

#### Điện tâm đồ 49

- Không thể chẩn đoán phì đại nhĩ trái ở điện tâm đồ này vì thời gian sóng P là  $0,10''$  (chẩn đoán phì đại nhĩ trái khi thời gian sóng P  $> 0,11''$ ). Dạng 2 pha ở  $V_1$  là bình thường vì sóng âm chỉ hơi lớn hơn so với sóng dương.
- Không thể chẩn đoán tổn thương cơ tim dưới nội tâm mạc do hoại tử cơ tim mới vùng thành dưới dựa vào hình thái của các chuyển đạo trước tim vì đó là hình ảnh soi gương của tổn thương cơ tim nhìn thấy rõ ở các chuyển đạo  $D_2$ ,  $D_3$ , aVF.
- Trục trung bình của QRS được đánh giá nằm giữa  $+30^\circ$  và  $+60^\circ$  vì QRS gần đăng pha ở  $D_1$  và ở aVL và dương ở  $D_1$ ; trong trường hợp này, trục QRS phải nằm giữa các trục vuông góc với  $D_1$  ( $+30^\circ$ ) và aVL ( $+60^\circ$ ).

#### Điện tâm đồ 50

- Dạng chênh lên kiểu dốc lên ở  $V_3$  là thường gặp ở các chuyển đạo trước tim phải và không phải là bệnh lý; ngược lại, sóng T cao và nhọn gợi ý chẩn đoán thiếu máu cơ tim dưới nội tâm mạc.
- Phức bộ thứ 3 ở  $D_1$ ,  $D_2$ ,  $D_3$  là tổng hợp của một sóng P có nguồn gốc nút xoang đến sau một đoạn ngừng xoang và

một phức bộ QRS của thoát bộ nối; Sóng P không thể có nguồn gốc bộ nối vì sóng P dương ở  $D_2$ ,  $D_3$  mặc dù đoạn PQ ngắn.

#### Điện tâm đồ 51

1. Không có dấu hiệu điện thế thấp ở ngoại biên vì chẩn đoán này chỉ được đặt ra khi tất cả phức bộ QRS ở các chuyển đạo ngoại biên đều có biên độ thấp hơn 5 mm.
2. Ngoại tâm thu ở các chuyển đạo  $V_1$ ,  $V_2$ ,  $V_3$  là ngoại tâm thu nhĩ có dẫn truyền lệch hướng, hiện tượng này thấy trong các ngoại tâm thu trên thất rất sớm; Đây không phải là ngoại tâm thu thất vì ngoại tâm thu này có sóng P sớm đi trước.
3. Đoạn ST chênh lên kiểu dốc lên mức độ nhẹ và kín đáo kiểu này có thể thấy ở người bình thường. Trong trường hợp này, trên điện tâm đồ có dấu hiệu của sẹo hoại tử cơ tim trước vách nên không loại trừ hoàn toàn khả năng có một tổn thương cơ tim dưới thượng tâm mạc đi kèm.

#### Điện tâm đồ 52

1. Trục sóng T là hình ảnh bệnh lý vì nó dưới  $-10^\circ$ .
2. Biến đổi tái cực vùng bên biểu hiện bằng sóng T dẹt. Sóng T dẹt không phải đặc điểm của sóng T thiếu máu cục bộ cơ tim. Tuy nhiên, vì có sẹo hoại tử cơ tim vùng thành dưới, người ta cho rằng sóng T này biểu hiện sự lan rộng ra vùng bên của một thiếu máu cục bộ cơ tim vùng thành dưới.

#### Điện tâm đồ 53

1. Chúng đều là ngoại tâm thu nhĩ (dù hình dạng khác nhau) vì đều có sóng P đi trước và sóng P này đến sớm. (Rối loạn dẫn truyền trong thất cơ năng sau ngoại tâm

thu; Rối loạn này liên quan tới tính chất xảy ra sớm của ngoại tâm thu).

2. Đoạn nhịp tim chậm là do ngoại tâm thu nhĩ nhịp đôi có sóng P bị bloc. Thật vậy, ở các chuyển đạo aVR, aVL, aVF sóng T bị biến dạng chính là do có sóng P ngoại tâm thu nhĩ chồng lên; Trong khi nhất bíp ngoại tâm thu (phức bộ QRS thứ 2 ở các chuyển đạo ngoại biên) xảy ra khá muộn và có sóng P giống như sóng P của ngoại tâm thu nhĩ đi trước một phức bộ QRS có dẫn truyền lệch hướng.

#### Điện tâm đồ 54

1. Trục sóng P nằm giữa  $+60^\circ$  và  $+90^\circ$  vì điện thế sóng P thấp nhất ở  $D_1$ , aVL. Trục của sóng P sẽ nằm trên 2 chuyển đạo vuông góc với 2 chuyển đạo  $D_1$ , aVL và vì rằng sóng P âm ở aVL và dương ở  $D_1$  nên nó phải ở giữa  $+60^\circ$  và  $+90^\circ$ .
2. Đoạn ST chênh lên ở  $V_2$ ,  $V_3$  không phải bệnh lý vì đoạn ST chênh lên kiểu dốc lên thường gặp ở 2 chuyển đạo này.
3. Đoạn ST chênh xuống nhẹ ở  $V_5$  kiểu dốc lên đặc trưng của cường giao cảm, xảy ra sau cơn tim nhanh, không phải dấu hiệu tổn thương cơ tim dưới nội tâm mạc.

#### Điện tâm đồ 55

1. Sóng P được thấy rõ, nó làm biến dạng sóng T đi trước (phức bộ thứ 2 ở  $D_1$ ,  $D_2$ ,  $D_3$ ).
2. Sóng T biên độ lớn ở  $V_3$ ,  $V_4$  nhưng không đối xứng nên không phải sóng T bệnh lý. Ở  $V_5$ ,  $V_6$ , sóng T nhọn và hơi đối xứng nhưng biên độ bình thường và sóng T nhọn đối xứng nhẹ này đi đơn độc không kèm dấu hiệu bệnh lý khác nên chắc hẳn là không có ý nghĩa bệnh lý.

3. Chẩn đoán khả năng có bloc nhĩ - thất cấp I dựa vào dẫn truyền nhĩ - thất  $0,20''$ , là giới hạn bình thường với tần số tim 85 chu kỳ/phút.

#### Điện tâm đồ 56

1. Đây là loạn nhịp xoang do sóng P luôn giống nhau.
2. Sóng T âm ở aVL không bệnh lý vì trục sóng T ở đây trên  $+60^\circ$  (hơi cao hơn  $+60^\circ$ ). Trục sóng T này là bình thường so với trục QRS giữa  $+60^\circ$  và  $+90^\circ$ .

#### Điện tâm đồ 57

1. Sóng r ở  $V_3$  có điện thế thấp hơn sóng r ở  $V_2$  nhưng không bệnh lý vì toàn phức bộ QRS ở  $V_3$  có điện thế thấp hơn điện thế của toàn phức bộ QRS ở  $V_2$ .
2. Sóng T âm ở aVI. không phải là hình ảnh bệnh lý vì trục QRS nằm giữa  $+60^\circ$  và  $+90^\circ$ ; điều này có nghĩa trục sóng T có thể trên  $60^\circ$ , trục này ở giữa  $-10^\circ$  và  $+80^\circ$ .

#### Điện tâm đồ 58

1. Trường hợp có bloc nhánh phải hoàn toàn thường khó xác định vùng chuyển tiếp; Tuy vậy, có thể nói vùng chuyển tiếp dịch sang phải dựa vào hình thái kiểu thất trái của các phức bộ QRS ở tất cả các chuyển đạo trước tim từ  $V_2$ .
2. Tiêu chuẩn điện thế trong phì đại tâm thất không được áp dụng ở những trường hợp có bloc nhánh phải hoàn toàn, nên không thể dựa vào dấu hiệu R' có biên độ lớn ở  $V_1$  để chẩn đoán tăng gánh thất phải.

#### Điện tâm đồ 59

1. Chẩn đoán bloc nhĩ - thất cấp I dựa vào khoảng thời gian dẫn truyền nhĩ - thất là  $0,20''$  ở giới hạn trên của bình thường với nhịp tim 80 chu kỳ/phút.
2. Mất sóng q sinh lý ở các chuyển đạo trước tim trái là do hoại tử cơ tim vùng giữa vách liên thất đã làm mất vector khử cực của vách liên thất.

#### Điện tâm đồ 60

1. Nhồi máu cơ tim này mới vì có tổn thương cơ tim dưới thượng tâm mạc rõ, không có dấu hiệu thiếu máu cục bộ cơ tim (đoạn ST chênh lên nhiều, chưa có T âm). Hoại tử cơ tim cũ với phình thành tim cũng có thể có hình ảnh tương tự nhưng hiếm khi có dòng điện của tổn thương cơ tim lớn như vậy.
2. QRS giãn rộng  $0,12''$  là biểu hiện của một bloc nhánh hoàn toàn. Đây gần như rất chắc là một bloc nhánh phải vì mặc dù bị che khuất bởi đoạn ST chênh lên nhưng nhánh nội điện phải rất muộn ( $0,08''$ ) trong khi nhánh nội điện trái bình thường ( $0,03''$ ).

#### Điện tâm đồ 61

1. Đoạn ST chênh lên rất nhẹ ở  $V_1, V_2, V_3$  và đều có dạng dốc lên kiểu sinh lý hoặc thứ phát sau tăng gánh thất trái. Một tổn thương cơ tim dưới thượng tâm mạc của phình vách thất do sẹo hoại tử cơ tim trước vách ít khi có dạng đi dốc lên như vậy.
2. Đoạn ST chênh xuống ở  $V_5, V_6$  có thể do tăng gánh tâm thu thất trái. Tuy nhiên cần chú ý rằng dạng đoạn ST thẳng đuồn đi ngang ở  $V_5$  gợi ý một tổn thương cơ tim dưới nội tâm mạc. Mặt khác, cần ghi nhận sóng T ở chuyển đạo này có dạng của thiếu máu cục bộ cơ tim nhẹ.

#### Điện tâm đồ 62

Không. Ngoài bệnh tim thiếu máu cục bộ, các biến đổi tái khử cực lan toả kiểu này thường gặp ở những trường hợp có rối loạn điện giải máu, rối loạn chuyển hoá và hiếm khi thấy ở người hoàn toàn bình thường; Trong những trường hợp này, bổ sung thêm Kali có thể làm sóng T trở lại hoàn toàn bình thường ngay cả khi không có hạ Kali máu.

### Điện tâm đồ 63

1. Vì R' biên độ lớn ở  $V_1$  không còn ý nghĩa chẩn đoán dày thất phải khi có bloc nhánh phải hoàn toàn.
2. Có chẩn đoán điện thế thấp vì các phức bộ có biên độ dưới 5 mm ở tất cả các chuyển đạo ngoại biên và dưới 10 mm ở các chuyển đạo trước tim ( $V_2, V_3$ , biên độ hơi lớn hơn ở các giới hạn này).

### Điện tâm đồ 64

1. Dù tần số nhĩ gần gấp đôi tần số thất nhưng không phải là bloc nhĩ - thất cấp II vì không có sự liên hệ hằng định giữa các sóng P và phức bộ QRS; ngay ở  $D_1, D_2, D_3$  nếu nhìn qua có thể thấy có vẻ có liên hệ giữa sóng P và phức bộ QRS, nhưng khi đo khoảng PQ thì không thấy có liên hệ này.
2. Có thể khẳng định trung tâm chủ nhịp ở vùng bộ nối không phải ở trong thất vì các phức bộ QRS thanh mảnh (0,08").
3. Chẩn đoán sọc hoại tử cơ tim vùng trước vách dựa vào sóng q ở  $V_2$  và dạng sóng có móc ở phần đầu phức bộ QRS ở  $V_1$ . Đây là dạng QRS bất thường ở chuyển đạo trước tim phải. Nhưng chẩn đoán này không được chắc chắn vì sóng q có biên độ rất nhỏ.

### Điện tâm đồ 65

1. Sóng Q rộng và sâu ở  $D_3, aVF$  không phải sóng Q của hoại tử cơ tim vùng thành dưới vì dạng sóng Q này thường gặp trong hội chứng tiền kích thích và tương ứng sóng delta thấy ở  $D_1, aVL$ .
2. Nghi ngờ có rối loạn tái cực vì trục QRS ( $0^\circ$ ) cách xa trục sóng T ( $+90^\circ$ ). Tuy nhiên, rối loạn tái cực này

không nhất thiết là bệnh lý vì hội chứng tiền kích có thể có rối loạn tái cực đi kèm.

### Điện tâm đồ 66

1. Trục sóng T là  $120^\circ$  vì sóng T đẳng điện ở aVR, điều này có nghĩa là trục sóng T vuông góc với aVR ( $-60^\circ$  hoặc  $+120^\circ$ ). Nhưng sóng T âm ở  $D_1$  nên trục sóng T phải trên  $+90^\circ$  tức là  $+120^\circ$  (không phải  $-60^\circ$ ). Trục sóng T này không bình thường vì vượt quá  $+80^\circ$  (sóng T phải luôn dương ở  $D_1$ ).
2. Có thể nói rằng có một hoại tử cơ tim bán cấp vì đã có hình ảnh thiếu máu cục bộ cơ tim dưới thượng tâm mạc nhưng hình ảnh tổn thương cơ tim dưới thượng tâm mạc này chưa hoàn toàn thoái lui.

### Điện tâm đồ 67

1. Sóng Q rộng ở các chuyển đạo trước tim phải không phải là bình thường trong trường hợp có bloc nhánh phải. Thực vậy, trong trường hợp này khử cực vách liên thất bị biến đổi và tiến hành từ trái sang phải, tức là luôn có sóng R khởi đầu phức bộ QRS ở các chuyển đạo trước tim phải trong trường hợp có bloc nhánh phải không kèm hoại tử cơ tim.
2. Sóng T âm ở  $V_1$  có dạng không đối xứng là biểu hiện rối loạn tái cực thứ phát sau bloc nhánh hơn là một thiếu máu cục bộ đi kèm hoại tử cơ tim. Còn ở  $V_2$  có sóng T của thiếu máu cục bộ cơ tim.
3. Sóng q ở  $V_6$  trong bloc nhánh phải là bình thường. Sóng q này mất đi khi có hoại tử cơ tim vùng vách liên thất. Sự xuất hiện của sóng q trên điện tâm đồ này làm khả năng hoại tử cơ tim lan rộng ra thành trước bên.

### Điện tâm đồ 68

1. Trục sóng T ở giữa  $+120^{\circ}$  và  $+150^{\circ}$  vì sóng T âm ở  $D_1$  và dương ở aVR, điều này có nghĩa là trục sóng T phải trên  $+120^{\circ}$ , trục sóng T phải thấp hơn  $150^{\circ}$  vì sóng T dương ở  $D_2$ .
2. Không có sóng Q bệnh lý vì điện tâm đồ này được ghi rất sớm khi quá trình nhồi máu cơ tim đang hình thành và chưa có hoại tử cơ tim.
3. Nghi có bloc phân nhánh trái trước dựa vào trục trái (trục QRS  $-30^{\circ}$ ) với dạng rS ở  $D_2$ ,  $D_1$ , chẩn đoán chắc chắn khi trục QRS  $-45^{\circ}$ .

### Điện tâm đồ 69

1. Trong trường hợp tim nhanh thất, các sóng P này được giải thích do có dẫn truyền thất nhĩ ngược dòng.
2. Thường rất khó chẩn đoán phân biệt giữa tim nhanh trên thất có dẫn truyền lệch hướng với tim nhanh thất.

### Điện tâm đồ 70

1. Đoạn ST chênh xuống từ  $V_3$  đến  $V_6$  có dạng đi ngang, dạng này không tương ứng với chẩn đoán dày thất trái. Mặt khác cần ghi nhận rằng các sóng T ở đây là dương, dấu hiệu sóng T dương này ít gặp khi có đoạn ST chênh xuống thứ phát của tăng gánh thất trái.
2. Có thể khẳng định đây là các ngoại tâm thu thất dù có sóng P đi trước, các sóng P này không đến sớm và có ảnh hưởng bất thường. Già tuổi, ngoại tâm thu thất vì dẫn truyền lên ngược phát vậy là bình thường. Các nhà lâm sàng cần ghi nhận sớm để điều trị ngay, các nhà nghiên cứu cần phân biệt rS ở  $D_2$ ,  $D_1$  và phân biệt ngược dòng ở  $D_2$ ,  $D_1$  để phân biệt với một số bệnh lý khác. Cần phân biệt bệnh bình thường (phức bộ hỗn hợp)

Phức bộ thứ 6 ở aVR, aVL, aVF biến dạng rất nhẹ so với các phức bộ bên cạnh; PR hơi bị rút ngắn và sự tham gia của "ngoại tâm thu" vào sự hình thành nên phức bộ này là rất ít. Ở  $D_1$ ,  $D_2$ ,  $D_3$  phức bộ QRS thứ 8 đã rõ ràng bị biến dạng nhiều hơn; Ở  $V_4$ ,  $V_5$ ,  $V_6$  phức bộ thứ 7 đến rất sớm trước cả sóng P và ta thấy hình ảnh ngoại tâm thu thất kinh điển (bloc nhánh) không có phức bộ hỗn hợp.

3. Dạng ST ở  $D_2$  gợi ý chẩn đoán cường giao cảm; thực vậy, nó có dạng đi dốc lên và có vẻ nối tiếp với dốc xuống của đoạn PQ đi trước nó.
4. Ở  $D_1$  và  $V_6$ .

### Điện tâm đồ 71

1. Đoạn ST chênh lên kiểu này là bình thường do một tái cực sớm, đặc biệt trong cường phế vị. Trong trường hợp này, tần số tim thường chậm.

### Điện tâm đồ 72

1. Dạng qR ở  $V_1$ , ngoài nhồi máu cơ tim còn có thể là dấu hiệu của dày nhĩ phải. Thực vậy, trong trường hợp này điện thế ghi được ở chuyển đạo này có thể có dạng điện thế trong buồng nhĩ phải (qR). Trên điện tâm đồ này do có tăng gánh thất phải nên rất có thể có dày nhĩ phải.
2. Chỉ khi không có tăng gánh thất phải thì trục phải  $+120^{\circ}$  mới cho chẩn đoán bloc phân nhánh trái sau.

### Điện tâm đồ 73

Trục T âm ở  $V_1$ , không gặp ở lứa tuổi này, nhưng trong phổi là không có. Máy sóng T âm ở  $V_1$  này không phải là dấu hiệu bệnh lý.

2. Ngắm Digitalis được gợi ý bởi dạng ST chênh xuống đặc trưng và một phần khác là do có ngoại tâm thu thất.

#### Điện tâm đồ 74

1. Sóng T cao ở  $V_2$ , nhưng biên độ các sóng T thường cao ở các chuyển đạo trước tim phải (tới 10 mm) và không phải là bất thường.
2. Thời gian QRS kéo dài là hình ảnh điện tâm đồ đặc trưng của tăng gánh thất trái.

#### Điện tâm đồ 75

1. Chẩn đoán rối loạn tái cực lan toả dựa vào sóng T dẹt ở các chuyển đạo ngoại biên và trước tim trái.
2. Khả năng có phì đại nhĩ phải vì biên độ sóng P tương đối cao ở các chuyển đạo trước tim (nhất là ở  $V_3$ ) và có dạng nhọn ở trên cùng chuyển đạo đó. Tuy nhiên không có dạng điển hình ở các chuyển đạo  $D_2$ ,  $D_3$ .
3. Nghi có hạ Kali máu vì biên độ sóng T thấp, có sóng U cao chồng lên sóng T và làm cho khoảng QT kéo dài rõ rệt.

#### Điện tâm đồ 76

1. Tái cực không bình thường ở các chuyển đạo ngoại biên vì trục sóng T khoảng  $-60^\circ$  (giới hạn bình thường từ  $-10^\circ$  đến  $+80^\circ$ ).
2. Có thể khẳng định ổ ngoại tâm thu xuất phát từ vùng cao của nhĩ mà không phải ở vùng bộ nối vì các phức bộ ngoại tâm thu có sóng P đi trước; hình dạng sóng P này gần giống hình dạng sóng P xoang và khoảng PQ của phức bộ ngoại tâm thu không bị rút ngắn đi.

#### Điện tâm đồ 77

1. Hình ảnh tổn thương cơ tim dưới thượng tâm mạc trên điện tâm đồ này không gợi ý chẩn đoán nhồi máu cơ tim bán cấp vì sóng T hoàn toàn bình thường.
2. Sự mất đồng bộ này là hậu quả của việc điều chỉnh không chính xác các đầu ghi của máy điện tâm đồ. Một sai sót điều chỉnh nữa là biên độ chuẩn (test 1mV) không chính xác.

#### Điện tâm đồ 78

1. Sóng Q tương đối sâu nhưng còn trong giới hạn bình thường về cả điện thế và thời gian.
2. Thời gian dẫn truyền nhĩ - thất =  $0,12''$  đối với người lớn là ở giới hạn dưới của bình thường; với trẻ 6 tuổi, thời gian dẫn truyền nhĩ - thất này là bình thường, không phải là nhịp nút, cũng không phải hội chứng PQ ngắn. Mặt khác, vì sóng P dương ở  $D_2$  nên nhịp nút chắc chắn bị loại trừ.

#### Điện tâm đồ 79

1. Trục sóng T được xác định là gần  $+120^\circ$  vì sóng T gần như đẳng điện ở aVR, điều này có nghĩa là trục sóng T vuông góc với aVR tức là hoặc  $-60^\circ$  hoặc  $+120^\circ$ . Giả thiết sau được chấp nhận vì sóng T âm ở  $D_1$  nên trục sóng T phải trên  $+90^\circ$ .
2. Chẩn đoán thiếu máu cơ tim dưới thượng tâm mạc vùng trước mồm dựa vào sóng T đối xứng ở  $V_4$  khác với dạng tăng gánh tâm thu thất trái ở  $V_5$ ,  $V_6$ .

#### Điện tâm đồ 80

1. Đoạn ST chênh xuống kiểu dốc xuống với bề lồi ở trên, đây là dạng điển hình rối loạn tái cực trong tăng gánh thất trái.

2. Không. Vì sóng P nhọn ở  $D_2$  nhưng biên độ và trục của sóng P này bình thường.

#### Điện tâm đồ 81

1. Sóng q ở  $V_1$  được giải thích do có dày nhĩ phải. Thực vậy, trong trường hợp này, ở  $V_1$  người ta có thể ghi được một điện thế tương tự như điện thế ở trong buồng nhĩ phải, bình thường thì đây là một phức bộ QRS có sóng âm đầu tiên.
2. Các dấu hiệu phì đại thất phải trên điện tâm đồ này là : trục phải, R cao ở  $V_1$ , S sâu ở  $V_6$ , tất cả các chuyển đạo trước tim tới tận  $V_5$  đều có dạng phức bộ thất phải.

#### Điện tâm đồ 82

1. Chẩn đoán sơ hoại tử cơ tim kém chắc chắn: Thực vậy, ở  $V_2, V_3$  hình ảnh tổn thương cơ tim dưới thượng tâm mạc rất nhiều, nhưng hình ảnh thiếu máu cơ tim dưới thượng tâm mạc chỉ mới bắt đầu, đây là điểm đặc trưng cho hoại tử cơ tim cấp hoặc bán cấp.
2. Mặc dù biên độ P cao ở  $D_2$ , nhưng không thể chẩn đoán dày nhĩ phải vì sóng P có hình dạng bình thường ở các chuyển đạo trước tim phải.

#### Điện tâm đồ 83

1. Sóng T âm ở  $D_3$  không phải là hình ảnh bệnh lý do trục sóng T ở đây là từ  $0^\circ$  đến  $+30^\circ$ ; Trục này cũng bình thường vì trục QRS gần bằng  $+30^\circ$ .
2. Đoạn ST chênh lên kiểu dốc lên bình thường hay gặp ở các chuyển đạo trước tim phải nên dạng ST chênh lên ở  $V_2, V_3$  trên điện tâm đồ này là hoàn toàn bình thường.

#### Điện tâm đồ 84

1. Sóng P âm ở aVL có nghĩa là trục sóng P trên  $60^\circ$ . Đây không nhất thiết là bệnh lý vì trục sóng P bình thường ở giữa  $0^\circ$  và  $+80^\circ$ .

#### Điện tâm đồ 85

1. Phức bộ thất thứ 2 ở aVR, aVL, aVF thực sự là một thoát vị bộ nổi; Thực vậy, nó không có sóng P đi trước và xuất hiện sau một khoảng ngừng xoang do bloc nhĩ - thất (sóng P thứ 2 ở 3 chuyển đạo này là một sóng P bị bloc).
2. Ở  $D_1, D_2, D_3$  (phức bộ thất thứ 2, thứ 3, thứ 4) và ở aVR, aVL, aVF (phức bộ thất thứ 3, thứ 4) thấy rõ PR kéo dài dần, nhưng bloc nhĩ - thất chấm dứt chuỗi PR kéo dài dần này không được ghi lại ở đây (do điện tâm đồ bị gián đoạn). Qua đây ta thấy rằng, khi có một rối loạn nhịp phức tạp cần ghi điện tâm đồ đủ dài để phân tích. Cần chú ý ở  $V_4, V_5, V_6$  có một đoạn nhịp xoang đều với PR ổn định.

#### Điện tâm đồ 86

1. Chẩn đoán tăng gánh tâm trương thất trái vì chỉ số Sokolow dương tính, sóng T dương, đối xứng ở các chuyển đạo trước tim trái.
2. Dạng phức bộ QRS ở  $V_3$  không bệnh lý, dạng này có thể thấy ở vùng chuyển tiếp.

#### Điện tâm đồ 87

1. Chẩn đoán bloc phân nhánh trái trước dựa vào trục trái  $-60^\circ$ , không có hình ảnh hoại tử cơ tim vùng thành dưới (dạng rS ở  $D_2, D_3$ ).



2. Nghi có phình thành tim vì có hình ảnh tổn thương cơ tim dưới thượng tâm mạc ở  $V_2, V_3$ ; Tuy vậy, chẩn đoán này chỉ đúng nếu đây là nhồi máu cơ tim cũ, còn trường hợp này chưa chắc chắn vì ở các chuyển đạo trước tim trái vẫn còn rõ hình ảnh các sóng T thiếu máu cơ tim.

#### Điện tâm đồ 88

1. Nghi có sọc hoại tử cơ tim vùng trước vách vì sóng R ở  $V_2, V_3$  có biên độ thấp hơn so với  $V_1$ ; Tuy nhiên sự chênh lệch này chưa đủ lớn để có thể chẩn đoán xác định.
2. Thời gian sóng q ở  $V_4, V_5$  chưa đạt tới  $0,04''$ ; nó ở trong giới hạn bình thường và có thể biểu hiện sự lan rộng tới vùng mồm của sọc hoại tử cơ tim vùng trước vách.

#### Điện tâm đồ 89

1. QRS giãn rộng  $0,10''$  là tiêu chuẩn bloc nhánh không hoàn toàn; Tuy nhiên, QRS giãn rộng này cũng là một trong các dấu hiệu của tăng gánh thất trái.
2. Đây là một tăng gánh tâm thu thất trái mà không phải là tăng gánh tâm trương thất trái vì có sóng T âm tính còn trong tăng gánh tâm trương thất trái thì các sóng T vẫn dương.

#### Điện tâm đồ 90

1. Chẩn đoán sọc hoại tử cơ tim vùng thành dưới và bên dựa vào sóng Q rộng và sâu ở  $D_2, D_3, aVF$  và sóng Q rộng ở  $V_5, V_6$ ; Tăng gánh thất trái cũng có thể gây ra sóng Q sâu ở  $V_5, V_6$  (phì đại vách liên thất) nhưng thường không gây ra sóng Q rộng.

2. Chẩn đoán dày nhĩ trái dựa vào sóng P rộng ( $0,13''$ ) và sóng P 2 đỉnh; tuy vậy, cần chú ý rằng dạng điển hình của dày nhĩ trái không thấy ở  $V_1$ .

#### Điện tâm đồ 91

1. Sóng T dẹt ở  $V_5, V_6$  không có dạng thiếu máu cơ tim; Tuy nhiên, trong bệnh cảnh này, các sóng T ở đây rất có thể là sóng T của thiếu máu cơ tim thành bên.
2. Còn sóng r ở  $V_1$  chứng tỏ còn 1 vector khử cực vách liên thất hướng từ trái sang phải; Như vậy là hoại tử cơ tim đã không phá huỷ hoàn toàn vách liên thất. Tuy nhiên, cần chú ý sóng r này có biên độ rất nhỏ.

#### Điện tâm đồ 92

1. Sóng r ở  $V_3$  thấp hơn sóng r ở  $V_2$  nhưng toàn bộ phức bộ QRS ở  $V_3$  có biên độ thấp hơn phức bộ QRS ở  $V_2$  nên trong tình huống này, hiện tượng trên không còn ý nghĩa bệnh lý.
2. Nghi có rối loạn tái cực vùng thành dưới dựa vào trục sóng T khoảng  $0^\circ$  trong khi trục QRS khoảng  $+60^\circ$ . Chênh lệch giữa 2 trục ở giới hạn bình thường.
3. Sóng T cao, nhọn, đối xứng làm nghi ngờ có thiếu máu cơ tim dưới nội tâm mạc; Tuy nhiên, dạng này cũng có thể thấy ở các chuyển đạo trước tim phải ở người bình thường. Hơn nữa, trên điện tâm đồ này dạng sóng T như trên chỉ thấy ở 1 chuyển đạo và chắc là không có ý nghĩa bệnh lý.

#### Điện tâm đồ 93

1. Đoạn ST chênh lên ở  $V_2$  không có ý nghĩa bệnh lý. Thực vậy, nó có dạng đi dốc lên thường thấy ở chuyển đạo này.
2. Mốc của QRS ở  $D_3$  không có ý nghĩa bệnh lý. Trên thực tế, dạng này thường gặp ở  $D_3$ .

#### Điện tâm đồ 94

1. Giả thiết về hội chứng tiền kích thích dựa vào QRS giãn rộng với giãn rộng phân đầu của phức bộ này. Thường thì hội chứng này kèm theo sự rút ngắn dẫn truyền nhĩ - thất nhưng sự rút ngắn này không chứng minh được trong trường hợp cuồng nhĩ.
2. Giả thiết có một tổn thương cơ tim dưới nội tâm mạc vùng trước bên dựa vào đoạn ST chênh xuống nhiều ở các chuyển đạo trước tim trái; Tuy nhiên, hiện tượng này cũng có thể được giải thích bởi rối loạn tái cực thứ phát sau một rối loạn khử cực thất do ngấm Digitalis.

#### Điện tâm đồ 95

1. Đây chắc là một nhịp thoát thất vì các phức bộ QRS rộng và có dạng bloc nhánh phải; Tuy nhiên, có thể là nhịp thoát bộ nối với bloc nhánh phải.
2. Đây là một nhịp thất với chủ nhịp nằm ở thất trái vì nó có hình ảnh bloc nhánh phải.

#### Điện tâm đồ 96

1. Sóng T âm ở các chuyển đạo trước tim phải nằm trong bệnh cảnh bloc nhánh phải hoàn toàn, không phải là thiếu máu cơ tim dưới thượng tâm mạc.
2. Có thể khẳng định rằng ngoại tâm thu thấy ở  $D_1$ ,  $D_2$ ,  $D_3$  là ngoại tâm thu nhĩ vì nó có một sóng P, sóng P này khó thấy nhưng nó làm biến dạng rõ rệt sóng T của phức bộ trước đó (đặc biệt rõ ở  $D_2$ ).

#### Điện tâm đồ 97

1. Chẩn đoán cuồng nhĩ dựa vào giả thiết rằng cứ 2 sóng F thì có một sóng chồng lên phức bộ QRS. Hiện tượng này thấy rõ nhất ở sóng S ở  $D_3$ , aVF và sóng R' ở  $V_1$ ,

$V_2$ . Sự trùng khớp theo thời gian của hiện tượng này làm cho giả thiết cuồng nhĩ có thể chấp nhận được. Tuy nhiên, với một cuồng nhĩ thì tần số sóng F = 240 chu kỳ/phút là tương đối chậm. Một chẩn đoán khác có thể là tim nhanh nhĩ với bloc nhĩ - thất cấp I.

2. Chẩn đoán bloc nhánh phải không hoàn toàn dựa vào QRS giãn rộng (0,10") và có sóng S hơi rộng ở  $D_1$  (sóng R' ở  $V_1$  chắc là do một sóng F chồng lên phức bộ QRS).
3. Trong trường hợp có cuồng nhĩ, các sóng F nói chung rộng và các tiêu chuẩn dày nhĩ không thể áp dụng được nữa.

#### Điện tâm đồ 98

1. Chẩn đoán phân biệt giữa cuồng nhĩ và cơn nhĩ thu nhanh không phải luôn luôn dễ dàng. Trên điện tâm đồ này vì không có hình ảnh răng cưa đặc trưng và vì các nhĩ đồ không liên tiếp nên có thể là cơn nhĩ thu nhanh.
2. Thường trong bloc nhánh trái hoàn toàn không có sóng Q ở  $V_6$  vì khử cực thất diễn ra từ phải sang trái tạo sóng dương đầu tiên ở các chuyển đạo trước tim trái.
3. Thường có sóng r nhỏ ở các chuyển đạo trước tim phải trong trường hợp bloc nhánh trái hoàn toàn, nhưng cũng có thể không có sóng r và lúc đó ở các chuyển đạo này ta thấy dạng QS.

#### Điện tâm đồ 99

1. Chẩn đoán bloc nhĩ - thất hoàn toàn dựa vào rung nhĩ và nhịp thất đều. Thực vậy, khi không có bloc nhĩ - thất hoàn toàn thì nhịp thất luôn không đều khi có rung nhĩ. Tuy nhiên, cần lưu ý rằng các phức bộ thất thanh mảnh và hơi không đều.

- Đoạn ST chênh xuống ở các chuyển đạo trước tim trái không phải dấu hiệu tăng gánh tâm thu thất trái vì sóng T dương chứ không âm ở các chuyển đạo này. Trong tăng gánh tâm thu thất trái, đoạn ST chênh xuống đi kèm sóng T âm.
- Nhiệm độc Digitalis là một chẩn đoán gần như chắc chắn vì trên điện tâm đồ thấy đồng thời các dấu hiệu ngấm Digitalis (đoạn ST chênh xuống dạng đáy chén ở  $D_2, D_3, aVF$ ), có bloc nhĩ - thất hoàn toàn và có ngoại tâm thu thất nhịp đôi.

#### Điện tâm đồ 100

- Trục sóng T ở đây là không bình thường vì trên  $+60^\circ$  và chênh lệch lớn so với trục QRS.
- Nghi có tâm phế cấp vì có dày nhĩ phải kèm bloc nhánh phải không hoàn toàn và tim xoay sang phải với dạng SIQ3.



**NHÀ XUẤT BẢN Y HỌC**

# **BÀI TẬP ĐIỆN TÂM ĐỒ**

*Chịu trách nhiệm xuất bản*

**HOÀNG TRỌNG QUANG**

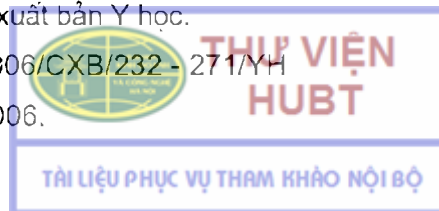
<i>Biên tập:</i>	BS. NGUYỄN HOÀNG LONG
<i>Sửa bản in:</i>	HOÀNG LONG
<i>Trình bày bìa:</i>	TRẦN THANH HÀ
<i>Kỹ thuật vi tính:</i>	NGÔ MINH CƯỜNG

---

In 1000 cuốn, khổ A4 tại Xưởng in Nhà xuất bản Y học.

Số đăng ký kế hoạch xuất bản: 23 - 2006/CXB/232 - 271/YH

In xong và nộp lưu chiểu quý II năm 2006.



## *Tim mạch*

- ❖ *Đau thắt ngực và nhồi máu cơ tim*
- ❖ *Hướng dẫn đọc điện tim*
- ❖ *Bệnh tim bẩm sinh ở trẻ em*
- ❖ *Tai biến mạch máu não*
- ❖ *Bệnh mạch vành*
- ❖ *Suy tim cách phòng ngừa và điều trị*
- ❖ *Phẫu thuật cấp cứu tim mạch và lồng ngực*

### NHÀ XUẤT BẢN Y HỌC

Địa chỉ: 352 Đội Cấn - Ba Đình - Hà Nội

Tel: 04.7625922 - 7625934 - 7627819 - Fax: 04.7625923

E-mail: [Xuatbanyhoc@fpt.vn](mailto:Xuatbanyhoc@fpt.vn)

Website: [www.cimsi.org.vn/nhaxuatbanyhoc](http://www.cimsi.org.vn/nhaxuatbanyhoc)

bt điện tâm đồ dùng cho s



180308000051

67,000



THƯ VIỆN  
HUBT

TÀI LIỆU PHỤC VỤ THAM KHẢO NỘI BỘ

