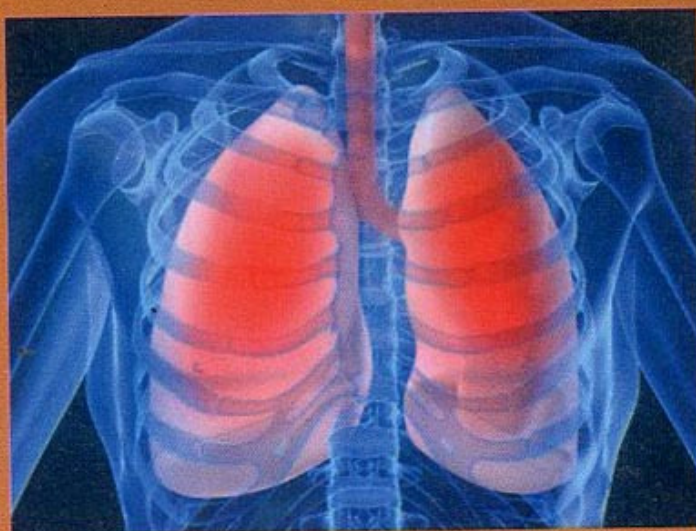

GS. TS. Phạm Vinh Quang

# PHẪU THUẬT NỘI SOI ĐIỀU TRỊ TRÀN KHÍ MÀNG PHỔI TỰ PHÁT

SÁCH CHUYÊN KHẢO



**GS. TS. PHẠM VINH QUANG**

**PHẪU THUẬT NỘI SOI  
ĐIỀU TRỊ TRÀN KHÍ MÀNG PHỔI TỰ PHÁT  
(SÁCH CHUYÊN KHẢO)**

**NHÀ XUẤT BẢN Y HỌC  
HÀ NỘI – 2010**



## CHƯƠNG 1. GIẢI PHẪU, SINH LÝ MÀNG PHỔI

### 1. Giải phẫu màng phổi

Hai khoang màng phổi hoàn toàn tách biệt với nhau.

Mỗi màng phổi gồm hai lá: lá tạng dính chặt vào bề mặt phổi; lá thành lót lên mặt trong của thành ngực, mặt trên của cơ hoành, mặt bên của ngoại tâm mạc và trung thất. Hai lá liên tiếp với nhau ở phía trước và phía sau cuống phổi nhưng ở phía dưới cuống phổi, phần liên tiếp nhau của hai lá rủ xuống tạo thành một nếp lỏng lẻo gọi là dây chằng phổi nhằm tạo nên một "khoảng chết" dành cho sự trương giãn của tĩnh mạch phổi.

- Lá thành màng phổi có 4 phần: phần sườn, phần cổ, phần hoành và phần trung thất. Chỗ dày nhất của lá thành màng phổi là phần được giới hạn bởi các xương sườn, các sụn sườn và các đốt sống.

- Lá tạng màng phổi bao bọc tổ chức nhu mô phổi. Không thể tách lá tạng màng phổi ra khỏi tổ chức phổi được.

- Dây chằng phổi là một nếp gấp của màng phổi chạy từ phía dưới của rốn phổi ở mặt trung thất tới cơ hoành.

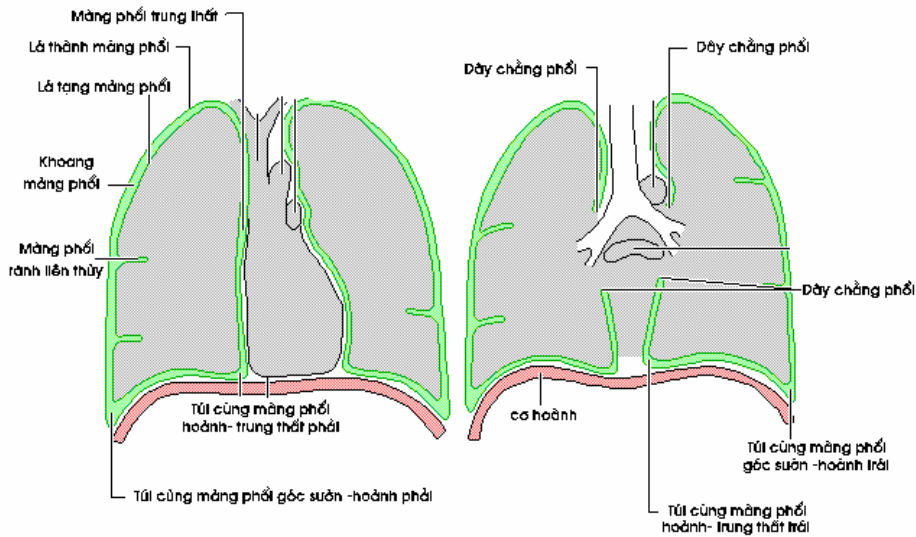
#### \* Sự đối chiếu của phổi và màng phổi lên thành ngực:

- Ở nền cổ: hình chiếu của màng phổi lên bề mặt là một đường cong đi từ khớp ức đòn tới điểm tiếp nối giữa 1/3 trong và 1/3 giữa của xương đòn. Đỉnh màng phổi ở trên xương đòn khoảng 2,5cm. Màng phổi nhô một phần vào nền cổ vì xương sườn I chạy chéo ra trước và xuống dưới. Một vết thương do vật nhọn (dao mổ, kim gây tê) đâm vào nền cổ ở phía trên xương đòn có thể gây tràn khí khoang màng phổi.

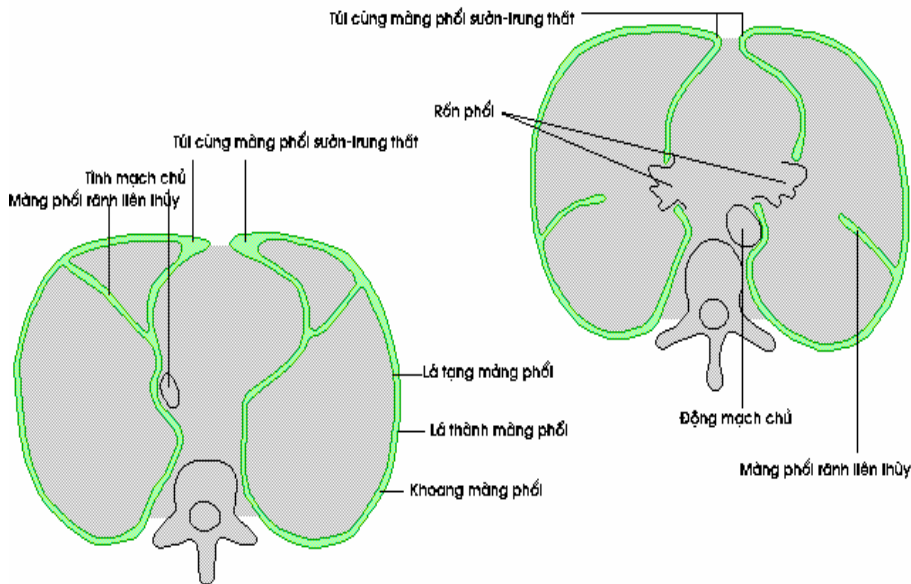
- Từ sau khớp ức - đòn, bờ màng phổi đi ra trước tới sát đường giữa ở ngang mức sụn sườn II (góc Louis). Từ đây bờ màng phổi đi thẳng xuống dưới tới sụn sườn VI rồi sau đó bắt chéo lần lượt các xương sườn:

- + Xương sườn VIII trên đường giữa đòn.
- + Xương sườn X trên đường nách giữa.
- + Xương sườn XII ở bờ ngoài cơ dựng sống.





### Phổi và màng phổi (cắt dọc)



### Phổi và màng phổi (cắt ngang)

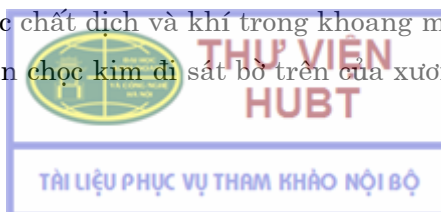
Cuối cùng màng phổi đi xuống tới dưới đầu trong xương sườn XII. Khi rạch ở vùng thắt lưng để bộc lộ thận, cắt bỏ tuyến thượng thận hay dẫn lưu một áp xe dưới cơ hoành có thể gây thủng màng phổi.

Bình thường phổi không chiếm tất cả khoảng trống sẵn có của khoang màng phổi, chỉ khi hít vào hết sức thì đáy phổi mới chạm tới góc sườn - hoành màng phổi.

\*Ứng dụng lâm sàng:

- Bình thường thì hai lá màng phổi áp sát vào nhau và khoang giữa hai lá chỉ là một khoang ảo. Khoang màng phổi có thể chứa khí hoặc dịch (máu, mủ, dịch tiết) trong tràn khí, tràn dịch màng phổi.

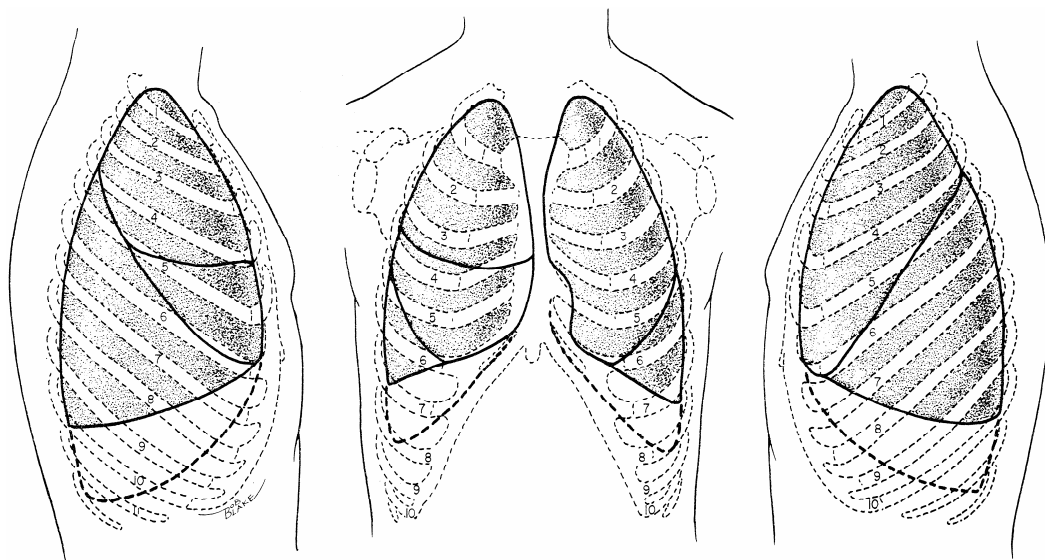
- Có thể chọc hút các chất dịch và khí trong khoang màng phổi qua khe liên sườn bằng một kim có nòng rộng. Cần chọc kim đi sát bờ trên của xương sườn để tránh gây tổn thương



các mạch và thần kinh gian sườn nằm ngay ở bờ dưới của xương sườn. Nếu chọc hút dịch và khí khoang màng phổi ở vùng dưới khoang gian sườn VII thì cần chú ý để tránh chọc phải cơ hoành.

- Vì các dây thần kinh gian sườn chi phối cảm giác cho màng phổi theo từng tiết đoạn nên khi viêm màng phổi sẽ gây ra đau lan tới vùng phân nhánh da của các thần kinh này.

- Muốn duy trì các chức năng hô hấp bình thường thì nhất thiết các chức năng của màng phổi và thành ngực phải bình thường.



**Đối chiếu của màng phổi và các thùy phổi lên thành ngực**

## **2. Chức năng màng phổi:**

Có thể mô tả một cách khái quát 4 chức năng chính của màng phổi là: tiết chế và hấp thu dịch, tiêu độc, thực bào và miễn dịch, chức năng cơ học.

### **2.1. Chức năng chế tiết và hấp thu dịch**

- Trong khoang màng phổi bình thường không có không khí. Màng phổi thường xuyên tiết ra một ít dịch (dưới 1ml) để tạo điều kiện cho hai lá (lá thành và lá tạng) màng phổi có thể trượt lên nhau một cách dễ dàng trong các thì hô hấp. Trong một số trường hợp bệnh lý, khi chức năng chế tiết của màng phổi bị rối loạn có thể gây ra tình trạng tràn dịch và dầy dính màng phổi.

- Dịch màng phổi bình thường chứa khoảng 1,5% protein (albumin, fibrinogen, globulin), áp lực keo thẩm thấu của dịch màng phổi khoảng 6cmH<sub>2</sub>O. Vì áp lực keo của dịch màng phổi khá thấp nên dịch màng phổi dễ dàng có xu hướng bị hút ra những vùng ở xung quanh có áp lực keo lớn hơn. Sở dĩ dịch màng phổi có thể tồn tại được trong khoang màng phổi là nhờ có lực cơ học do hai lá màng phổi trượt lên nhau. Lớp dịch màng phổi phủ lên diện tích màng phổi khá mỏng (dày 20μ, trung bình 14,4μ).

- Chiều dày trung bình của khoang màng phổi từ 5-10μ. Dịch màng phổi bình thường có chứa khoảng 4500 tế bào/mm<sup>2</sup>; trong đó tỷ lệ các tế bào dạng trung biểu mô là 3%; bạch cầu đơn nhân to là 53,7%, lympho bào là 10,2%, bạch cầu đa nhân là 3,6% và tỷ lệ của các

loại tế bào không xếp hạng là 29,5%. Một nửa số tế bào trong dịch màng phổi nằm ở túi cùng màng phổi. Lympho bào và bạch cầu đơn nhân to thường gặp ở các kẽ gian bào. Các tế bào trung biểu mô là loại thường gặp ở các vùng tiếp xúc giữa hai lá màng phổi. Các tế bào này có vai trò ngăn cản không cho hai lá màng phổi bị dính lại với nhau và đảm bảo cho thể tích dịch màng phổi không bị giảm.

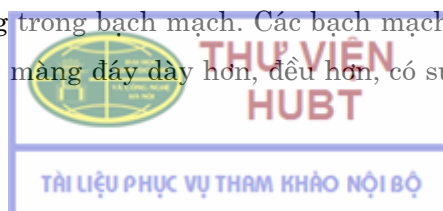
- Sự chuyển vận dịch màng phổi phụ thuộc vào sự phối hợp của áp lực thủy tĩnh mao mạch, áp lực thẩm thấu keo và áp lực tổ chức.

+ Bình thường, dịch từ hệ thống mao mạch của lá thành màng phổi thấm vào khoang màng phổi, rồi từ đó, dịch lại được hấp thụ vào hệ thống mao mạch mạch trên lá tạng màng phổi. Nhờ áp lực âm tính của khoang màng phổi (khoảng  $-10\text{cmH}_2\text{O}$ ) mà dịch từ khoang màng phổi được hấp thụ vào hệ thống mao mạch màng phổi rất phong phú ở trên bề mặt của lá tạng màng phổi. Do hệ thống mao mạch trên bề mặt của lá tạng nhiều và phong phú hơn so với trên bề mặt của lá thành màng phổi nên lá tạng màng phổi có khả năng tái hấp thụ dịch nhiều hơn so với lá thành màng phổi.

+ Áp lực tái hấp thụ dịch màng phổi của lá tạng giảm xuống khi áp lực dịch thẩm thấu keo trong khoang màng phổi hoặc áp lực thủy tĩnh trong khoang màng phổi tăng lên. Chỉ cần áp lực thẩm thấu keo trong khoang màng phổi tăng lên  $7\text{cmH}_2\text{O}$  (tương đương với lượng protein dịch màng phổi  $4\text{g}/100\text{ml}$ ) hoặc tăng áp lực thủy tĩnh trong màng phổi là ở các vùng tiếp xúc giữa lá thành-lá tạng màng phổi đã bị biến đổi (áp lực dịch giảm, tăng tái hấp thụ). Do đó ở người bình thường, lượng dịch trong khoang màng phổi rất ít.

- Dịch màng phổi không những được hấp thụ ở lá tạng mà còn được dẫn lưu bởi hệ thống bạch mạch rất phong phú. Protein, các phân tử nhỏ như sắt (Fe) ở dạng keo và hồng cầu chỉ được tái hấp thụ tại hệ thống bạch mạch của lá thành màng phổi ở vùng thấp của trung thất và vùng sườn. Các vùng này có các lỗ thông giữa khoang màng phổi và hệ thống bạch mạch ở dưới lớp tế bào trung biểu mô. Hệ thống bạch mạch ở dưới cơ hoành và dưới thanh mạc cũng được nối tiếp với nhau qua cơ hoành.

Sự tái hấp thụ dịch màng phổi ở hệ thống bạch mạch không giống nhau. Mức độ hấp thụ dịch phụ thuộc vào các đám rối (plexus) bạch mạch tận cùng và các bạch mạch lớn. Các đám rối bạch mạch tận cùng được cấu tạo bởi các nội mô đơn. Cấu trúc của hệ thống các ống bạch mạch ở đây cũng tương tự như cấu trúc của thành các mao mạch. Kích thước của các ống bạch mạch tận cùng rộng gấp 2-3 lần kích thước của mao mạch. Các ống bạch mạch tận cùng có thành mỏng, màng đáy không đều, đường kính nhỏ ở chỗ tiếp xúc các tế bào, vì thế tính chất thẩm thấu cũng khác với hệ thống mao mạch. Khi khoảng gian bào được mở rộng thì các phân tử có kích thước lớn, nhỏ và các vi thể dưỡng chấp có thể qua được. Khi các khoảng gian bào này khép lại thì chỉ cho phép các phân tử có kích thước nhỏ lọt qua. Ở chỗ nối của các đám rối bạch mạch có các lỗ đường kính gần  $3\mu$ , các lỗ này khi bị biến đổi thì tính thẩm thấu sẽ tăng lên. Các nang nhỏ ở trong tế bào cũng có thể vận chuyển các phân tử lớn và các chất keo qua tế bào nội mô của đám rối bạch mạch. Các mảnh mang điện tích âm như lipid có thể vào thẳng trong bạch mạch. Các bạch mạch có kích thước lớn hơn thường có khoảng gian bào hẹp hơn, màng đáy dày hơn, đều hơn, có sự sắp xếp, bố trí các cơ trơn và tế



bào liên kết tương tự như cấu trúc tĩnh mạch, do đó tính thấm thấu của các bạch mạch có kích thước lớn thường kém hơn. Loại này chỉ cho thấm các chất có trọng lượng phân tử  $\leq 18.000$ .

- Một số yếu tố có thể tác động làm ảnh hưởng tới khả năng dẫn lưu của hệ thống bạch mạch như:

+ Gây tê, thông khí giảm: làm giảm hấp thu protein và hồng cầu.

+ Các cơ liên sườn, cơ hoành hoạt động mạnh tăng dẫn lưu theo bạch mạch (các van trong bạch mạch mở ra).

- Dịch sẽ bị ứ trệ trong khoang màng phổi gây tràn dịch màng phổi khi:

+ Áp lực thuỷ tĩnh mao mạch tăng.

+ Áp lực thẩm thấu keo giảm.

+ Viêm màng phổi làm thay đổi màng đáy, giải phóng các chất histamin, làm protein thoát mạch. Viêm làm tăng áp lực trong dịch màng phổi (như lượng dịch màng phổi ứ trệ trong khoang màng phổi tăng), tăng áp lực thẩm thấu keo dịch màng phổi.

+ Thay đổi tái hấp thu bạch mạch: bạch mạch là đường dẫn lưu duy nhất của protein, do đó tất cả các nguyên nhân gây tắc bạch mạch đều kéo theo tình trạng tràn dịch màng phổi giàu protein.

+ Tăng áp lực tĩnh mạch đại tuần hoàn làm ngừng trệ dẫn lưu bạch mạch của khoang màng phổi.

+ Thâm nhiễm hạch trung thất do xơ, tế bào K, dị vật là điều kiện thuận lợi gây tràn dịch màng phổi.

+ Viêm dày màng phổi, vỡ bạch mạch, thiếu sản bạch mạch, tắc mạch lớn cũng đều có thể gây tràn dịch màng phổi.

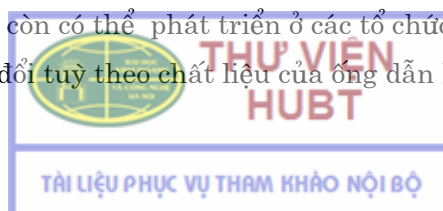
## **2.2. Chức năng tiêu độc**

Chức năng tiêu độc của màng phổi được thực hiện bởi mạng lưới bạch huyết ở phía dưới màng phổi. Hệ thống bạch huyết này có vai trò hấp thu dịch màng phổi khi có biểu hiện tràn dịch. Hệ thống bạch mạch này cũng có khả năng hấp thu khí trong những trường hợp tràn khí màng phổi mức độ nhẹ.

Khi lượng dịch tràn vào khoang màng phổi quá lớn sẽ phá vỡ những giới hạn sinh lý bình thường dẫn đến một phản ứng viêm tiến triển theo hướng xơ hoá. Khi khoang màng phổi bị viêm nhiễm kéo dài có thể dẫn tới tình trạng dây dính co kéo. Tình trạng dây dính ở mức độ nặng có thể dẫn đến biểu hiện suy hô hấp. Khi tràn máu màng phổi ở mức độ nặng, dẫn lưu dịch màng phổi không có hiệu quả thường dẫn đến tình trạng tiêu sợi huyết cục bộ. Tình trạng tiêu sợi huyết cục bộ có thể dẫn đến biến chứng chảy máu (máu gọi máu). Tình trạng chảy máu này rất nguy hiểm nên cần có chỉ định mổ ngực kịp thời để cầm máu và lau rửa sạch khoang màng phổi.

## **2.3. Chức năng thực bào và miễn dịch**

Hiện tượng thực bào và miễn dịch được hình thành khi có phản ứng viêm của màng phổi. Hiện tượng thực bào còn có thể phát triển ở các tổ chức xung quanh nơi đặt ống dẫn lưu màng phổi và có thể thay đổi tùy theo chất liệu của ống dẫn lưu được sử dụng.



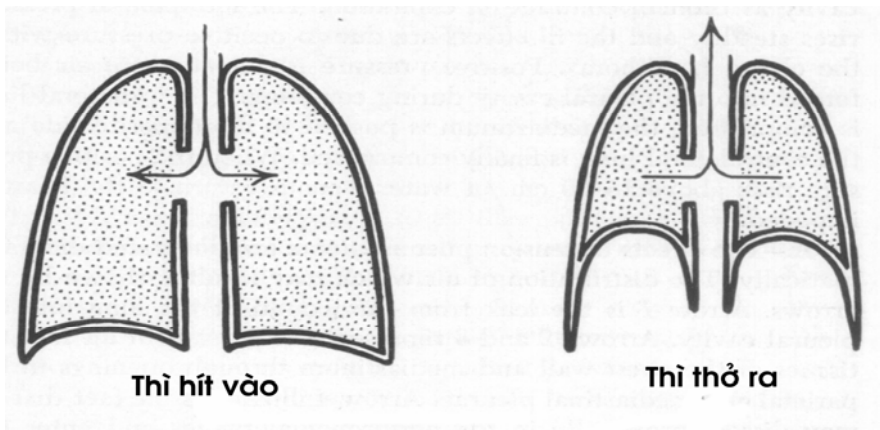
## 2.4. Chức năng cơ học

Khoang màng phổi là một khoang ảo có áp lực âm tính. Áp lực chân không của màng phổi cho phép phổi cũng như lồng ngực có thể di động được theo các động tác hô hấp. Khoảng chân không này thường ổn định trong các thì hô hấp. Áp lực âm tính của khoang màng phổi có thể biến thiên trung bình từ  $-15\text{cmH}_2\text{O}$  (ở thì thở vào) đến  $-5\text{cmH}_2\text{O}$  (ở thì thở ra).

Khi có biểu hiện tràn khí khoang màng phổi thì tùy theo mức độ tràn khí mà phổi có thể bị đẩy co lại về phía rốn phổi ở những mức độ khác nhau. Hậu quả của tràn khí màng phổi có thể dẫn đến tình trạng suy hô hấp. Bởi vậy, dẫn lưu màng phổi phải tuân thủ theo nguyên tắc kín và một chiều. Ngược lại khi ho hoặc khi gắng sức, áp lực trong khoang màng phổi có thể lên tới  $50\text{cmH}_2\text{O}$ , áp lực này có tác dụng đẩy hết dịch và khí khỏi khoang màng phổi, góp phần làm sạch khoang màng phổi. Áp lực trong khoang màng phổi được biểu thị bởi hiệu số giữa lực đàn hồi của thành ngực và lực đàn hồi của nhu mô phổi. Tổ chức phổi có chiều hướng co lại và tiếp tục ngay cả khi lấy phổi ra khỏi cơ thể, do đó khi thở ra hết sức, phổi có khuynh hướng xẹp lại. Áp lực trong khoang màng phổi bình thường là  $-5\text{cmH}_2\text{O}$ . Theo nghiên cứu của Parodi thì ở tư thế nằm nghiêng, áp lực khoang màng phổi ở thì hít vào là  $-6\text{cmH}_2\text{O}$  và ở thì thở ra là  $-2\text{cmH}_2\text{O}$ . Như vậy, áp lực khoang màng phổi cũng thay đổi theo tư thế.

Bình thường, áp lực âm tính trong khoang màng phổi thấp hơn so với áp lực khí quyển một chút. Nhờ có phần chân không trong lồng ngực này mà phổi có thể giãn nở bình thường.

- Trong thì thở vào: nhờ sự hoạt động của các cơ hô hấp nên khoang lồng ngực được giãn rộng, cơ hoành hạ thấp làm cho áp lực âm tính trong khoang màng phổi tăng lên. Phổi được nở ra theo các cử động của thành ngực và không khí được hút vào qua các nhánh của cây phế quản.



Sinh lý hô hấp bình thường

- Trong thì thở ra: do các cơ hô hấp và cơ hoành giãn ra, khoang lồng ngực được đưa về vị trí nghỉ ngơi nên không khí được tống ra ngoài từ phổi. áp lực bình thường trong khoang màng phổi thay đổi từ  $-9$  đến  $-12\text{cmH}_2\text{O}$  trong thì thở vào và  $-3$  đến  $-6\text{cmH}_2\text{O}$  trong thì thở ra.

## 3. Các rối loạn sinh lý bệnh của phổi - màng phổi

### 3.1. Tràn khí màng phổi mở





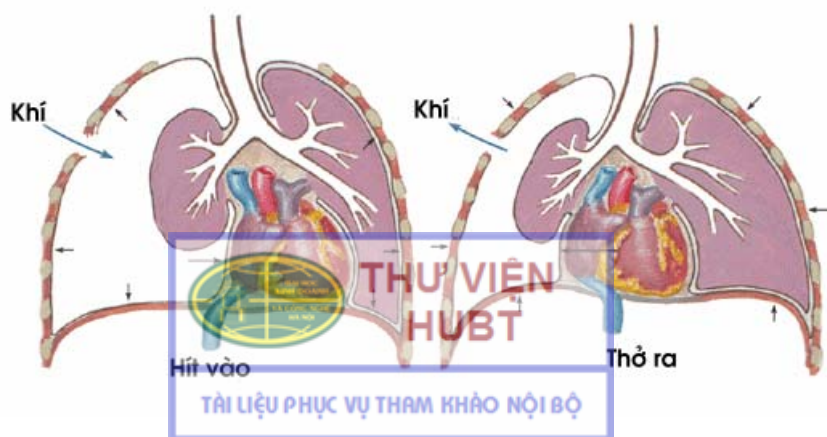
- Rối loạn hô hấp: do không khí từ bên ngoài tràn vào khoang màng phổi (là khu vực có áp lực thấp hơn) làm cho nhu mô phổi bị ép về phía rốn phổi.

+ Trong thì hít vào: lượng khí tràn vào khoang màng phổi qua lỗ vết thương ở thành ngực nhiều hơn lượng khí đi qua lỗ thanh môn. Không khí tràn vào khoang màng phổi qua lỗ vết thương ở thành ngực không đem lại một lợi ích nào bởi vì không được tiếp xúc với màng phế nang - mao mạch của phổi để trao đổi khí, thậm chí nó còn gây hại do tranh chấp khoảng không gian trao đổi khí trong phổi. Không khí lọt vào khoang màng phổi sẽ làm cho phổi bị ép lại nên diện tích trao đổi khí ở màng phế nang mao mạch bị giảm đi nghiêm trọng, và lượng không khí đi qua đường tự nhiên (lỗ thanh môn) cũng bị giảm đi. Khi thành ngực ở bên đối diện (không bị tổn thương) nở ra thì trung thất bị kéo về phía lành. Do áp lực âm tính tăng lên nên phổi ở bên đối diện (phổi bên lành) cũng không thể nở ra hoàn toàn được.

+ Trong thì thở ra: do lượng khí đi qua lỗ vết thương ở thành ngực nhiều hơn lượng không khí đi qua lỗ thanh môn nên trung thất bị đẩy ngược về phía bên lồng ngực bị tổn thương. Sự chuyển động qua lại này của trung thất được gọi là hiện tượng lắc lư trung thất. Trong vết thương ngực mở, trung thất luôn chuyển động ngược chiều với sự chuyển động của thành ngực bên lành. Các rối loạn sinh lý bệnh nói trên đã tạo ra một tình trạng trao đổi vô ích của các khí nghèo  $O_2$  giữa hai phổi, làm cho khoảng chết của phổi tăng lên, có thể dẫn đến tình trạng suy hô hấp cấp tính và đe dọa tính mạng của bệnh nhân.

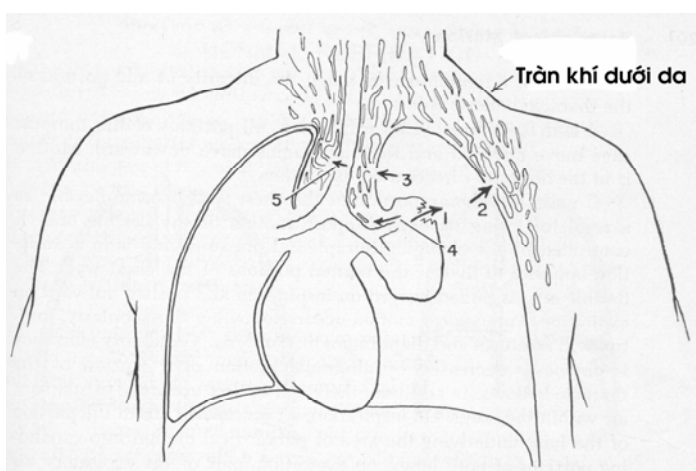
- Rối loạn tuần hoàn: trong phổi bên tổn thương cũng xuất hiện những rối loạn về động lực tuần hoàn máu. Hiệu quả hút máu tĩnh mạch đưa về tim phải của lồng ngực bị giảm sút. Những mạch máu lớn như tĩnh mạch chủ có thể bị xoắn vặn do hậu quả của tình trạng lắc lư trung thất. Tình trạng lắc lư trung thất có thể làm cho bệnh nhân bị ngừng tim, ngừng hô hấp đột ngột do phản xạ và có thể dẫn đến tử vong.

Cần đặc biệt chú ý đến những rối loạn sinh lý bệnh nói trên trong các vết thương ngực mở và trong các phẫu thuật lồng ngực để có những biện pháp xử lý kịp thời và đúng nguyên tắc. Cần khâu kín một vết thương ngực hở càng sớm càng tốt. Trong các phẫu thuật lồng ngực phải chú ý duy trì từng đợt để cho áp lực bên trong của phổi tăng cao hơn so với áp lực khí quyển để làm cho phổi nở ra và tạo ra được một áp lực đảm bảo cho sự trao đổi khí.



### 3.2. Tràn khí màng phổi thể tăng áp lực

Tràn khí màng phổi thể tăng áp lực thường do tình trạng tràn khí màng phổi van gây ra. Trong vết thương tràn khí màng phổi van, không khí chỉ có thể tràn vào khoang màng phổi theo một chiều qua lỗ vết thương thành ngực (tràn khí phế mạc van ngoài), qua vết rách của nhu mô phổi hoặc phế quản, khí quản (tràn khí phế mạc van trong) và không ra được. Tràn khí màng phổi van làm cho áp lực trong khoang màng phổi tăng dần lên, gây ra tình trạng tràn khí màng phổi thể tăng áp lực. Kết quả là phổi bên tổn thương bị chèn ép thu nhỏ lại, trung thất bị đẩy về bên lành.

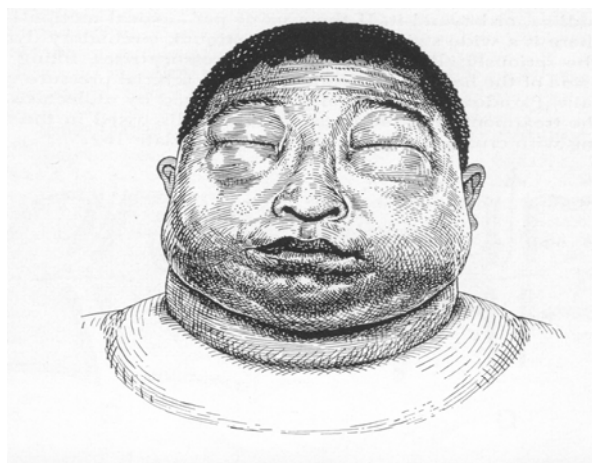

Cơ chế tràn khí màng phổi thể tăng áp lực

- 1: Khí rò từ vết thương của phổi vào khoang màng phổi
- 2 và 3: Đường đi của không khí vào các tổ chức của thành ngực và trung thất qua các lỗ thủng ở lá thành màng phổi và màng phổi trung thất
- 4: Cơ chế gây tràn khí vào tổ chức xung quanh thành phế quản và tràn khí trung thất khi có tổn thương ở các phế quản lớn gần phế quản gốc mà không có tràn khí màng phổi trước đó
- 5: Cơ chế tràn khí trung thất qua một vết thương của khí quản. Ho và các động tác gắng sức sẽ làm tăng lượng khí tràn vào trung thất khi có một vết thương ở khí quản. Mở khí quản có thể làm giảm tình trạng tràn khí trung thất do ngăn cản được sự tăng áp lực trong lòng phế quản. Bệnh nhân có thể tự xoa bóp nhẹ nhàng mí mắt để đẩy không khí ra chỗ khác để có thể nhìn được. Khí có thể lại tái lập ở vùng mí mắt của bệnh nhân khi áp lực đẩy khí vào tổ chức lỏng lẻo còn cao.

Một số lượng lớn không khí bị đẩy vào các lớp tổ chức trong tràn khí màng phổi thể tăng áp lực. Hình ảnh các tổ chức vùng mặt bị căng phồng lên một cách khủng khiếp trên hình minh họa này là do hậu quả tràn khí từ một vết thương khí quản. Trong những trường

hợp đặc biệt, không khí có thể tràn xuống cánh tay và các ngón tay; đôi khi tràn xuống tới cả thành bụng, háng và bìu...

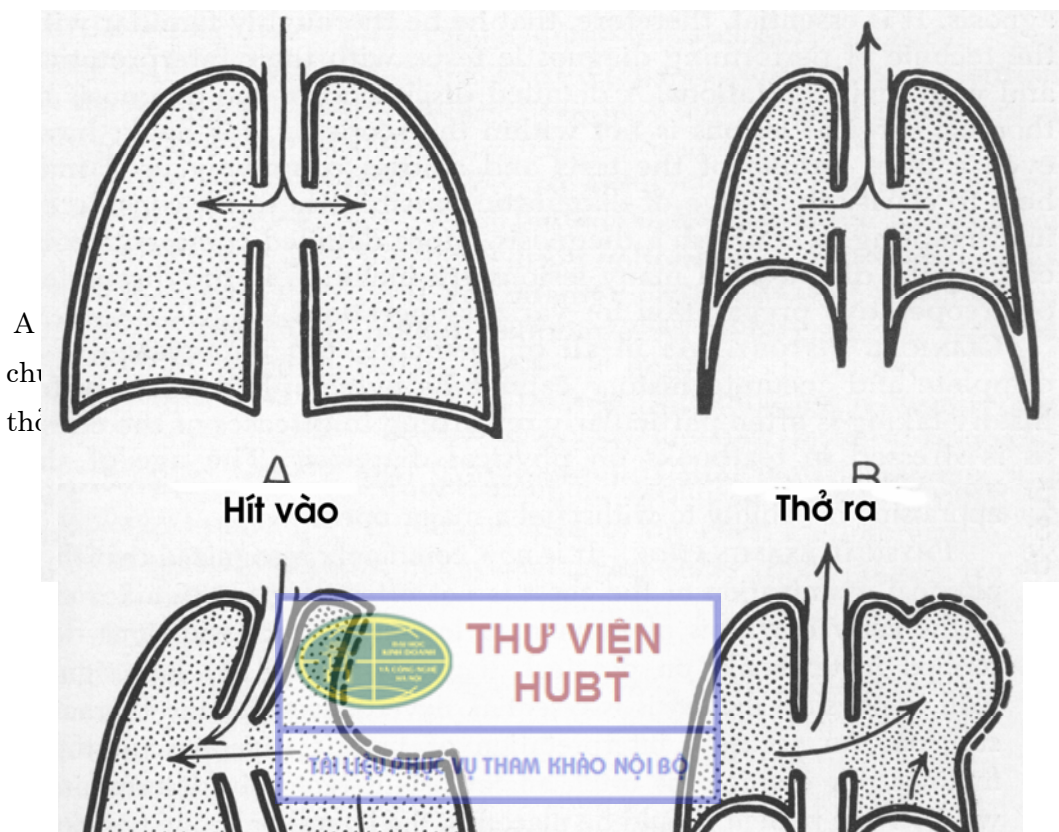


Tình trạng tràn khí dưới da trong tràn khí màng phổi thể tăng áp lực

### 3.3. Cử động bất thường của thành ngực

Cử động bất thường xuất hiện khi mất đi tính nguyên vẹn của bất cứ thành phần nào của thành ngực. Hình vẽ minh họa dưới đây sẽ mô tả cơ chế những cử động bất thường của thành ngực và hậu quả của những cử động bất thường này.

Vùng thành ngực di động (màng sườn di động) bị kéo vào trong ở thì thở vào và bị đẩy ra ngoài trong thì thở ra. Các cử động ngược chiều (cử động bất thường) có thể xuất hiện sau các phẫu thuật tạo hình thành ngực, trong gãy nhiều xương sườn hoặc trong liệt cơ hoành. Hiệu quả của thông khí hô hấp giảm đi rất nhiều do các cử động bất thường của màng sườn di động. Ngoài ra, còn có một quá trình trao đổi khí vô ích trong phổi. Trong thì thở vào, không khí được hút từ phần phổi nằm ở dưới chỗ có màng sườn di động vào các phần nở ra của cả hai phổi. Trong thì thở ra, một phần khí thở ra lại tràn vào phần phổi bị phồng lên nằm dưới màng sườn di động.



### Cử động bất thường của thành ngực trong các thì hô hấp

C và D: khi một phần của thành ngực bị mất đi tính liên tục đối với khung xương đỡ nó, mảng sườn này trở nên dễ di động. Sự chuyển động của mảng sườn này phụ thuộc vào sự thay đổi của áp lực trong khoang màng phổi và thường chuyển động ngược chiều với sự chuyển động bình thường của thành ngực.

Các cử động bất thường do mảng sườn di động gây nên có thể gây ra tình trạng lác lư trung thất: trong thì thở vào, trung thất bị kéo sang bên đối diện; còn trong thì thở ra, nó lại chuyển động về phía đường giữa hoặc qua đường giữa về phía bên tổn thương một chút. Nếu như vùng chuyển động bất thường lớn và nếu như trung thất bị lác lư qua lại với một biên độ rộng thì động lực tuần hoàn có thể bị biến đổi trầm trọng, áp lực máu tĩnh mạch tăng lên, lượng máu đổ về tim phải không đầy đủ và áp lực máu động mạch có thể bị giảm xuống. Cử động bất thường có thể tăng thêm khi có xẹp phổi kèm theo.

## CHƯƠNG 2. LỊCH SỬ PHÁT TRIỂN PHẪU THUẬT NỘI SOI

### 1. Lịch sử phát triển của phẫu thuật nội soi

Lịch sử phát triển của phẫu thuật nội soi có thể chia ra 3 giai đoạn:

- Thời kỳ sử dụng nguồn sáng tự nhiên (từ thời Hippocrate đến năm 1805)

Ngay từ những ngày đầu của nền văn minh nhân loại, người ta đã biết sử dụng các loại ống khác nhau trong thực hành y học. Thủ thuật thụt tháo và dùng các loại ống thông để đưa các chất dinh dưỡng vào cơ thể đã được tiến hành từ thời kỳ cổ xưa ở Ai Cập, Hy Lạp và La Mã cổ đại.

Hipocrate đã mô tả phương pháp thăm khám nội soi trực tràng, âm đạo, cổ tử cung, tai, mũi từ những năm 460-357 trước công nguyên. Ngay từ những ngày đầu tiên của nền văn minh nhân loại, người ta đã biết sử dụng nguồn sáng tự nhiên để chiếu sáng các khoang nằm sâu trong cơ thể.

- Thời kỳ sử dụng ánh sáng phản xạ tự nhiên hoặc sử dụng nguồn sáng nhân tạo (từ 1805-1957):

+ Giai đoạn 1: hệ thống ống mở (1805-1879)

. Năm 1805, Phillipe Bozzini tạo ra dụng cụ soi bàng quang, trực tràng với sử dụng nguồn ánh sáng từ một ngọn nến được phản chiếu qua một hệ thống gương.

. Atoni J. Desormeaux đã chế tạo loại ống nội soi dạ dày, bàng quang, âm đạo và tử cung sử dụng nguồn sáng từ một ngọn đèn và một thấu kính để hội tụ ánh sáng. Bevan đã sử dụng ống soi thực quản để lấy dị vật thực quản từ năm 1868.

. Năm 1869, Pantaleoni đã soi tử cung và đốt polyp bàng quang dung dịch nitrat bạc thành công cho một phụ nữ 60 tuổi.

. Năm 1874, Stain đã cải biên một chiếc máy chụp ảnh để chế tạo ra loại ống soi có khả năng chụp ảnh các tổn thương giải phẫu bệnh của bàng quang.

. Năm 1867, Bruck là người đầu tiên phát minh ra loại ống soi sử dụng nguồn sáng phát ra từ những sợi bạch kim nối với nguồn điện đặt ở trên đầu.

+ Giai đoạn 2: sử dụng ống soi cứng (1879-1936)

. Năm 1879, Max Nitze đã chế tạo thành công loại ống nội soi bàng quang sử dụng hệ thống các lăng kính và nguồn ánh sáng phát ra từ những sợi bạch kim đặt ở trên đầu.

. Năm 1880, Edison đã lắp một bóng đèn vào đầu ngoại vi của ống nội soi bàng quang và thiết kế một rãnh riêng trong lòng của ống nội soi dành cho phẫu thuật.

. Năm 1889, Boisseau du Rocher đã chế tạo thành công phần lăng kính gắn vỏ ở đầu ống nội soi.

. Năm 1881, Mikulicz sử dụng một loại bóng đèn nhỏ làm nguồn sáng để soi dạ dày.


. Năm 1898, Killian đã soi phế quản thành công nhờ bố trí hệ thống nguồn sáng trên đầu qua một chiếc gương phản chiếu.

+ Giai đoạn 3: sử dụng ống soi nửa mềm (1936-1957)

. Việc phát minh ra loại ống nội soi nửa mềm đã cho phép đưa được ống nội soi qua những chỗ uốn cong, gấp khúc của các cơ quan nội tạng.



- . Năm 1881, Johann Von Mickulicz đã chế tạo thành công loại ống soi nửa mềm cho phép uốn cong ống khoảng 30 độ so với đoạn dưới của ống.
- . Năm 1936, Wolf và Schindler đã chế tạo thành công ống soi dạ dày nửa mềm có chiều dài 77mm, đường kính 12mm và 48 kính lúp lồng vào nhau.
- . Năm 1952, Rudolph Schindler đã cho ra đời loại ống soi nửa mềm mới dựa trên những nguyên tắc về quang học của Lange từ năm 1917.
- + Giai đoạn 4: sử dụng ống soi mềm (1957 đến nay)
- . Năm 1898, Lange và Meltzing đã chế tạo thành công ống soi dạ dày mềm có gắn máy quay phim và công bố kết quả soi dạ dày bằng loại ống này trên 15 bệnh nhân. Một phiên bản hiện đại hơn của loại ống soi dạ dày mềm có quay phim dạ dày đã được phát triển và công bố sau đó 62 năm.
- . Basil Hirschowitz, C Wilbur và Peters Lawrence Curtis đã chế tạo thành công ống soi dạ dày ống mềm sử dụng các sợi thủy tinh, có những lỗ quan sát ở thành bên của ống nội soi và sử dụng bóng đèn ở đầu ngoại vi làm nguồn sáng.
- . Năm 1930, Heinrich Lamm đã chế tạo được những sợi thủy tinh mảnh có thể gấp khúc, uốn cong mà vẫn không làm giảm khả năng dẫn truyền ánh sáng. Có hai loại bó sợi thủy tinh: loại bó sợi thủy tinh được tạo ra bởi các sợi thủy tinh độc lập, có tỷ trọng khác nhau, rời rạc, chất lượng truyền ánh sáng của loại này khá thấp; loại các sợi thủy tinh dính liền nhau, có kết cấu giống hệt nhau có chất lượng cao hơn và cho phép truyền ánh sáng tốt hơn, cho các hình ảnh trung thực và rõ nét hơn.
- . Năm 1933, Hirschowitz đã chế tạo thành công ống nội soi dạ dày - tá tràng đầu tiên sử dụng các bó sợi thủy tinh để dẫn truyền ánh sáng.
- . Năm 1962, Hirschowitz đã thông báo về kinh nghiệm của mình trong soi dạ dày- tá tràng bằng loại ống soi nói trên ở 500 bệnh nhân.
- + Giai đoạn ứng dụng nội soi hiện đại trong chẩn đoán và điều trị bệnh
- . Tháng 2 năm 1957, Hirschowitz, Peter và Curtiss đã sử dụng loại ống soi dạ dày tự tạo để soi thành công cho vợ của một sinh viên nha khoa bị loét hành tá tràng.
- . Năm 1961, Hirschowitz đã công bố trên tờ báo Lancet về những kết quả thăm khám nội soi dạ dày và mồm tá tràng.
- . Phương pháp chẩn đoán nội soi kết hợp với siêu âm đã cho phép mở rộng hơn khả năng chẩn đoán của phương pháp nội soi ống mềm.
- . Năm 1980, tại Hội nghị Nội soi tiêu hoá lần thứ tư tổ chức của Châu Âu ở Hamburg, Strohm và Classen đã thông báo kết quả sử dụng ống nội soi mềm kết hợp với siêu âm kiểu xuyên tâm. Phương pháp nội soi kết hợp với siêu âm đã góp phần quan trọng trong chẩn đoán các khối u hạ niêm mạc dạ dày, phát hiện độ sâu mà khối u đã thâm nhiễm tới, phát hiện những di căn ung thư vào tổ chức hạch bạch huyết ở xung quanh, phát hiện những khối u có kích thước nhỏ của tụy tạng có đường kính < 2cm và kiểm tra đường mật, túi mật, thùy trái, thùy phải của gan. Ngoài khả năng để chẩn đoán, phương pháp nội soi còn có khả năng điều trị một số bệnh như chảy máu đường tiêu hoá trên (tiêm ephedrin, kẹp cầm máu bằng các clip, gây dính tổ chức bằng polimer, đốt cầm máu bằng các đầu đốt điện đơn và lưỡng cực, buộc



cầm máu bằng các loại chỉ chun giã, sử dụng đầu đốt điện, sử dụng liệu pháp gây xơ, làm đông đặc mạch máu bằng siêu âm).

. Năm 1939, Crafoord, Frenckner đã mô tả phương pháp sử dụng cồn etanol 98%, dung dịch muối natri, thrombin, dextrose, ephedrin, adrenalin, dung dịch epinephrin đậm đặc để cầm máu các tĩnh mạch thực quản bị giãn vỡ qua nội soi.

. Năm 1964, Gensic và Labuda đã chế tạo và ứng dụng thành công trong nội soi loại laser - agon, hồng ngọc, nhôm, ytri (Nd-YAG).

. Năm 1983, Fruhmorgan đã ứng dụng loại laser vào nội soi thành công.

. Năm 1976, Tytgat đã đưa được ống nội soi qua chỗ hẹp của đoạn thực quản- tâm vị do bị một khối ung thư chèn ép.

. Năm 1980, Gauderer đã mô tả kỹ thuật nội soi dạ dày qua da (PEG). Bốn năm sau, Ponsky và Aszodi đã tiến hành trường hợp mở dạ dày và mở tiểu tràng bằng phương pháp nội soi qua da đầu tiên.

. Trường hợp mổ cắt túi mật nội soi đầu tiên được tiến hành vào năm 1898.

. Năm 1970, Oi đã tiến hành soi đường mật nội soi ngược dòng thành công, mở đầu cho một thời kỳ điều trị sỏi đường mật bằng phương pháp nội soi.

. Năm 1974, Classen, Demling và Kawai đã tiến hành lấy sỏi đường mật và cắt các khối u nhú đường mật thành công.

\* Phẫu thuật nội soi ổ bụng trải qua 3 thời kỳ: nội soi ổ bụng chẩn đoán, nội soi ổ bụng điều trị và nội soi ổ bụng hiện đại có sử dụng máy vi tính và màn hình.

- Thời kỳ nội soi ổ bụng chẩn đoán:

+ Năm 1901, Georg Kelling đã mô tả kỹ thuật soi dạ dày và thực quản bằng ống soi bàng quang (do Nitze và Leiter thiết kế) đưa qua một trocar.

+ Năm 1901, Jacobaeus công bố về kỹ thuật soi ổ bụng bằng ống soi bàng quang không bơm khí ổ bụng.

+ Năm 1901, Von Ott ở St.Detersburg đã miêu tả kỹ thuật soi ổ bụng cho một phụ nữ có thai bằng ống soi “culdoscopic” (kỹ thuật “Ventroscopy”).


+ Năm 1902, Fielder đã bơm khí (đã được lọc) vào ổ bụng trước khi soi (Koelioskopie).

+ Năm 1911, Jacobaeus đã công bố kết quả nội soi ổ bụng trên 115 trường hợp, trong đó chỉ có một trường hợp bị biến chứng chảy máu nặng; Kelling miêu tả bề ngoài của gan, các khối u và bệnh lao trên 45 trường hợp nội soi ổ bụng .

+ Năm 1911, Bernkeim (người Mỹ) mô tả phương pháp nội soi ổ bụng bằng ống nội soi trực tràng đưa xuyên qua một vết rạch nhỏ ở thượng vị vào sâu 12mm dùng gương soi tai-mũi-họng để kiểm tra mặt trước dạ dày, gan và cơ hoành.

+ Năm 1912, Nordentoft đã chế tạo thành công loại trocar có gắn đèn nội soi. Korbsch (1921), Goetze (1921) và Unverricht (1923) đã giới thiệu loại kim chuyên dụng để bơm khí khoang ổ bụng và máy bơm khí vào khoang ổ bụng. Các dụng cụ này cho phép mở rộng tầm quan sát ảnh qua nội soi.

+ Năm 1920, Orndoff (người Mỹ) đã chế tạo thành công loại trocar, có đầu hình chóp sắc nhọn, có thể dễ dàng chọc qua thành bụng.



- + Năm 1924, Zollkoffer đã chế tạo thành công loại van gắn vào vỏ của trocar có tác dụng tự động ngăn không cho khí thoát ra ngoài sau khi bơm khí carbon dioxyd vào khoang ổ bụng.
- + Kalk (người Đức) đã chế tạo thành công loại ống nội soi có lỗ bên cho phép quan sát tổn thương ở một góc khoảng 450-500 so với trục dọc, thiết kế dụng cụ sinh thiết trong quá trình nội soi ổ bụng, là người đề xuất và ủng hộ kỹ thuật chọc hai lỗ trong nội soi ổ bụng.
- + Năm 1938, Veress (người Hungari) đã chế tạo thành công loại kim có bộ phận gạt ở bên trong làm thay đổi hướng của lưỡi cắt tạo điều kiện cho việc cắt sinh thiết nhanh gọn, và một loại kim bơm khí khoang ổ bụng an toàn.
- + Năm 1946, Decker đã đề xuất phương pháp thay đổi vị trí đưa ống nội soi vào khoang ổ bụng để làm giảm thiểu các biến chứng tổn thương ruột và mạch máu.
- Thời kỳ nội soi ổ bụng phẫu thuật (1933-1987):
- + Năm 1933, Fervers lần đầu tiên đã mô tả kỹ thuật mổ bụng qua ống nội soi có gắn những thiết bị sinh thiết và đốt cầm máu, sử dụng khí dioxyd carbon để bơm vào khoang ổ bụng.
- + Năm 1934, Jhon Ruddock đã chế tạo thành công và đưa vào sử dụng hệ thống vật kính chuyên dụng, loại kim sinh thiết và dụng cụ đốt điện.
- + Năm 1936, Boesch (Đức) đã tiến hành phẫu thuật nội soi sử dụng dao điện đơn cực để cắt vòi dẫn trứng gây triệt sản, Andreson (Mỹ) đã sử dụng nhiệt làm đông đặc vòi dẫn trứng để triệt sản.
- + Năm 1937, Hope đã sử dụng nội soi ổ bụng để chẩn đoán và phẫu thuật cấp cứu chữa ngoài tử cung.
- + Năm 1941, Power và Barnes (Mỹ) đã sử dụng dao điện đơn cực cắt vòi trứng thành công.
- + Năm 1942, Donaldson và Colleagues (Mỹ) đã treo tử cung thành công bằng phẫu thuật nội soi.
- + Palmer (1962), Frangeheim (1963) đã sử dụng điện đông để thực hiện triệt sản qua nội soi.
- + Năm 1952, Hopkins (nhà vật lý người Anh) đã phát minh ra hệ thống thấu kính dạng que cho phép truyền năng lượng ánh sáng lên gấp đôi, hình ảnh rõ nét, trung thực.
- + Năm 1966, Wittmoser đã chế tạo thành công loại dao điện dùng trong quá trình nội soi.
- + Corson (1973), Rioux và Cloutier (1974), Frangcheim (1972) đã sử dụng điện để cầm máu trong phẫu thuật nội soi.
- + Năm 1944, Palmer đã chế tạo thành công dụng cụ bơm khí tự động có thể theo dõi áp lực ổ bụng.
- + Năm 1969, Semm đã chế tạo thành công dụng cụ cắt tổ chức thành từng mảnh, dụng cụ ngăn cản sự thất thoát khí CO<sub>2</sub> được bơm vào khoang ổ bụng, kỹ thuật thắt buộc chỉ trong phẫu thuật nội soi, thiết bị tưới rửa, hút, loại kéo nhỏ, dụng cụ gắn clip, kẹp hình thoi.
- + Năm 1982, Semm đã chế tạo thành công các dụng cụ khâu vi phẫu nội soi điều trị chữa ngoài tử cung, triệt sản, cắt vòi trứng, cắt buồng trứng, tách dính vòi buồng trứng, tách tua loa vòi trứng, thiết bị gây dính mạc nối, thiết bị khâu ruột, thiết bị cầm máu nội mạc tử cung, sinh thiết khối u, tái tạo và tạo hình sau thủng tử cung và cắt bỏ ruột thừa nội soi.
- + Năm 1970, Steptoe và Edwards lần đầu tiên đã lấy được noãn bào để thụ tinh trong ống nghiệm bằng phẫu thuật nội soi.





- + Năm 1972, Hulka đã tiến hành triệt sản bằng phương pháp cơ học sử dụng các chíp có thể co giãn được.
- + Năm 1978, Hasson đề xuất phương pháp phẫu thuật nội soi ổ bụng mở.
- + Những ứng dụng của laser CO<sub>2</sub> trong phát triển các dụng cụ điện đồng lưỡng cực đối với phẫu thuật nội soi đã được Maurice Bruhat, James Daniell ứng dụng thành công vào thực hành lâm sàng để cắt bỏ các khối u nằm sâu trong niêm mạc tử cung, điều trị chữa ngoài tử cung, tách dính, rạch tháo dịch vòi tử cung, rạch và hút các nang của buồng trứng (hội chứng Stein-Leventhal), làm tiêu các dây chằng tử cung điều trị chứng đau do kinh nguyệt.
- + Hope (1937) đã công bố những tài liệu đầu tiên về việc sử dụng nội soi ổ bụng để chẩn đoán phân biệt chữa ngoài tử cung: Anderson (1937) đã sử dụng đốt điện để triệt sản; Power và Barnes (1941) đã trình bày kỹ thuật đốt qua ống nội soi để triệt sản. Palmer (1947) đã sử dụng phương pháp nội soi để chẩn đoán nguyên nhân chứng vô sinh ở phụ nữ và chế tạo thành công loại kẹp sinh thiết khoan để sinh thiết buồng trứng; Frangenheim (1959) đã cải tiến thành công dụng cụ quang học sử dụng trong phẫu thuật nội soi ổ bụng. Kalk (1929) đã chế tạo thành công hệ thống thấu kính chệch trước 135 độ và đề xuất sử dụng lỗ chọc thứ 2 để sinh thiết gan; Ruddock (1934) phát triển lỗ chọc đơn để soi màng bụng phẫu thuật và các dụng cụ sinh thiết trong quá trình nội soi.
- + Năm 1970, việc áp dụng nội soi để sinh thiết gan, nghiên cứu các rối loạn của gan và đường mật, xử trí cấp cứu bụng đã được các tác giả như: Kalk, Wanhagat, Beck và Hemming ở Đức; Berci, Gaisford và Boyce ở Mỹ; Cuschieri ở Anh và Bắc Ai Len... triển khai khá rộng rãi.
- + Pergola, Etienne, Delavierre (Pháp); Canossi, Spinelli, Sotnikovet, Berezov, Nikora (URRS); Cuschieri, Gross (Anh và Bắc Ai Len); Devita, Gaisford, Sugarbaker (Mỹ) là những người đầu tiên tiến hành mổ nội soi điều trị một số bệnh ung thư.
- + Năm 1986, Warshaw, Tepper và Shipley đã sử dụng phẫu thuật nội soi để điều trị ung thư tụy tạng với tỷ lệ chính xác trên 93%.
- + Năm 1979, Frimberger (Đức) đã tiến hành phẫu thuật cắt túi mật và lấy sỏi túi mật bằng phương pháp nội soi. Năm 1983 Lukichev và Colleagues đã mổ cắt túi mật nội soi điều trị viêm túi mật cấp.
- Thời kỳ phẫu thuật nội soi hiện đại có sử dụng tin học và màn hình vô tuyến (1987 đến nay):
- + Sự xuất hiện loại chíp máy tính quay phim truyền hình gắn với ống nội soi vào năm 1986 đã mở ra kỷ nguyên mới cho sự phát triển của phẫu thuật nội soi dưới hướng dẫn của video.
- + Năm 1987, Mouret (Lyon-Pháp) đã phẫu thuật cắt túi mật nội soi sau khi bộc lộ rãnh ngang của gan và đáy túi mật.
- + Năm 1988, Dubois và Mouret đã tiến hành phẫu thuật nội soi cắt túi mật thành công.
- + Các phẫu thuật nội soi khác cũng được nhiều tác giả trên thế giới thực hiện: cắt thực quản (Buess, 1989), cắt dây X chọn lọc cao (Dubois, 1989), cắt thân dây X (Kakhouda và Mouret, 1990), cắt màng phổi, nội soi lồng ngực để mổ cơ thực quản (Cuschieri, 1990), mổ cơ tim bằng đường bụng (Cuschieri, 1991), cắt dạ dày bán phần (Goh, 1992), cắt dạ dày-ruột, cắt bỏ lách,



soi ống mật chủ và lấy sỏi ống mật chủ qua da, tạo vành hậu môn giả, tạo tấm bọc trong thoát vị ...

Phẫu thuật nội soi trong những năm gần đây đã phát triển hết sức nhanh chóng và chiếm lĩnh rất nhiều chuyên khoa khác nhau.

## **2. Lịch sử phát triển phẫu thuật nội soi lồng ngực**

Lúc đầu nội soi lồng ngực (NSLN) chỉ nhằm mục đích chẩn đoán bệnh.

Vào năm 1882, Carlo Forlanini( 1847-1818) - Giáo sư y học công tác tại Trường Đại học Tổng hợp Pavia (nước Ý) nhận thấy rằng: đôi khi các hang lao có thể khởi sau khi bị vỡ vào khoang màng phổi, gây ra tình trạng tràn khí, tràn dịch khoang màng phổi, làm cho phổi bị xẹp lại.

Từ nhận xét này, ông đã chủ động gây ra tình trạng xẹp phổi bằng cách bơm không khí hoặc khí ni tơ dưới áp lực nước vào khoang màng phổi bằng một kim chọc qua khe liên sườn ở đường nách trước, để tạo ra một tình trạng tràn khí màng phổi nhân tạo, nhằm sử dụng áp lực khí, làm cho phổi bị ép lại về phía rốn phổi.

Kỹ thuật chủ động gây xẹp phổi nhân tạo này đã tạo điều kiện cho hang lao được "nghỉ ngơi" và nhiều trường hợp đã chữa khỏi được lao hang. Kỹ thuật này đã được thừa nhận như là một biện pháp để điều trị lao hang và được áp dụng khá rộng rãi.

Liệu pháp làm xẹp phổi bằng cách gây tràn khí màng nhân tạo như trên thường ít có hiệu quả đối với những bệnh nhân có biểu hiện dính ở khoang màng phổi. Chính tình trạng dính trong khoang màng phổi đã cản trở không cho phổi xẹp hoàn toàn khi tiến hành liệu pháp gây tràn khí màng phổi nhân tạo.

Để giải quyết nhược điểm này, các phương pháp điều trị trước kia thường khá mạnh mẽ, nhằm gây xẹp phổi hoàn toàn. Các phẫu thuật thường được áp dụng trước kia là: mổ mở để gỡ dính khoang màng phổi, phẫu thuật tạo hình lồng ngực, gây liệt cơ hoành nhân tạo bằng cách nghiền dập dây thần kinh hoành, gây tình trạng tràn khí ngoài khoang màng phổi hoặc đặt túi ép ngoài màng phổi....

Sự phát triển của phẫu thuật nội soi gỡ dính màng phổi, tạo điều kiện cho phổi xẹp hoàn toàn sau khi gây tràn khí màng phổi nhân tạo đã trở thành một phương pháp quan trọng trong phác đồ điều trị lao phổi thể hang và đã được áp dụng khá rộng rãi vào những năm đầu của thế kỷ XX.





### **Carlo Forlanini( 1847-1818)**

Nội soi lồng ngực (thoracoscopy) được bác sĩ Châu Âu H.C Jacobeus (Stockholm) tiến hành ngay trong những năm đầu tiên của thế kỷ XX. Ông đã sử dụng ống cứng soi bàng quang để quan sát khoang lồng ngực với gây tê tại chỗ. Ông còn là người đầu tiên sử dụng kỹ thuật này gõ dính để làm xẹp phổi trong điều trị bệnh lao. Từ đó nhiều báo cáo về NSLN bệnh bằng ống cứng như soi phế quản, soi trung thất để chẩn đoán bệnh. Nhiều thập kỷ sau đó NSLN nhằm mục đích chẩn đoán và điều trị bệnh lao đã bị bỏ quên do sự phát triển của thuốc chống lao.

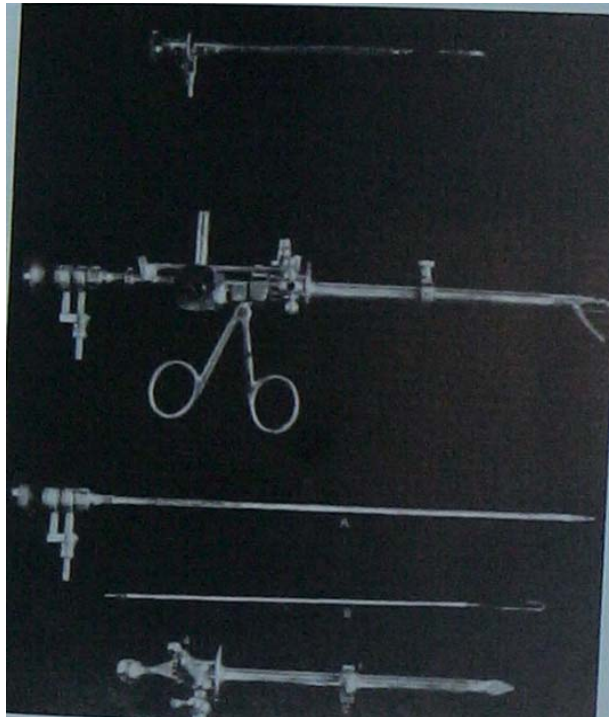
Từ đó đến nay, kỹ thuật nội soi chủ yếu được dùng để chẩn đoán các bệnh của phổi và lồng ngực với ống soi cứng tiêu chuẩn như: ống soi phế quản, ống soi trung thất...



Năm 1976, Lewis đã dùng ống soi phế quản cứng hoặc ống soi trung thất mềm để chẩn đoán trực tiếp các bệnh ở lồng ngực của 40 bệnh nhân với gây tê tại chỗ mà không có biến chứng nào.

Vấn đề này đã tạo tiền đề cho sự chú ý đến kỹ thuật nội soi lồng ngực trong các phẫu thuật viên ở các nước Âu – Mỹ.

Năm 1976, Lewis và cộng sự báo cáo 40 trường hợp dùng ống cứng NSLN chẩn đoán ở bệnh nhân gây mê toàn thân, không có tử vong và rất ít biến chứng. Các tác giả này đã định bệnh đúng 19 ca lành tính và 21 ca ung thư (100%). Từ đó các bác sĩ phẫu thuật Mỹ dùng NSLN để định bệnh những tổn thương ở màng phổi.



### **Dụng cụ Jacobaeus sử dụng để soi gỡ dính màng phổi**

Từ năm 1927, Korbsch (Munich) đã có những công bố và thực hiện nhiều thủ thuật nội soi ổ bụng và lồng ngực. Tuy nhiên, ở giai đoạn này, nội soi lồng ngực mới chỉ có thể thực hiện được để chẩn đoán các bệnh của màng phổi như lao hay ung thư phổi di căn vào màng phổi.

Phẫu thuật nội soi lồng ngực (PTNSLN) chỉ thực sự phát triển được sau những năm 1985 do áp dụng công nghệ đó là với các camera siêu nhỏ được xử lý ảnh bằng kỹ thuật số.

Năm 1960, nhờ phát minh của Hopkins loại ống kính dạng que của có góc nhìn nghiêng và dưới sự trợ giúp của nguồn sáng lạnh cực mạnh truyền qua cáp quang, hình ảnh nội soi được truyền ra ngoài màn hình video nhiều người cùng được quan sát trong phẫu thuật (video-assisted thoracoscopic surgery - VATS) nên dạng phẫu thuật này được ứng dụng cho hầu hết các bệnh trong lồng ngực cũng như ổ bụng.

Thật ra PTNSLN chỉ được phát triển mạnh từ 1992, sau 3 năm thành công trong phẫu thuật nội soi ổ bụng. Nhưng mở đầu cũng chỉ mở để cắt bỏ các bộ phận trong lồng ngực. Đến năm 1995 mới có Hội nghị Quốc tế đầu tiên về phẫu thuật tim mạch qua nội soi tại Singapore.



Năm 2000, Kattan và cộng sự cho thấy khả năng chẩn đoán xác định được bệnh là 100% ở nghiên cứu của các tác giả trong đó có nhiều trường hợp soi khí phế quản hay chọc xuyên thành ngực đã bó tay. Tác giả cũng cho thấy có nhiều trường hợp u trung thất được lấy bỏ qua nội soi thuận lợi.

Masson và cộng sự năm 2003 ứng dụng VATS để chẩn đoán và điều trị cho các trường hợp u trung thất trên 1cm và đều ở các vị trí khó (từ mức 5 trở lên) đều có kết quả tốt.

- Ưu điểm của PTNSLN để điều trị:

+ Trường mổ nhỏ, ít gây đau và nhiễm trùng, tránh làm xẹp phổi, rút ngắn ngày nằm viện.

+ Nhìn thấy rõ toàn bộ mặt trong ngực và màng phổi nhờ phóng đại, bác sĩ phẫu thuật dễ dàng thao tác chính xác.

+ Rút ngắn thời gian mổ, gây mê, mất máu (không mổ và đóng ngực).

+ Phẫu thuật nội soi có chỉ định lý tưởng cho những bệnh nhân rối loạn đông máu nhẹ, vừa mà không cần truyền máu.

+ Phẫu thuật nội soi là kỹ thuật không chạm (no touch), hạn chế lây nhiễm.

- Nhược điểm, biến chứng của PTNSLN:

+ Trong lúc mổ: tổn thương phổi, giảm O<sub>2</sub> máu, tràn khí màng phổi căng, loạn nhịp tim, hạ HA thành linh, xuất huyết, không khu trú được tổn thương, gieo rất tế bào ác tính trên đường vào của dụng cụ.

+ Hậu phẫu: giúp thở 48 giờ trong các đại phẫu, đau sau mổ, rò khí, xẹp phổi, nhiễm trùng vết mổ.

+ Giá thành đắt vì trang thiết bị đắt.

Tại Việt Nam, PTNSLN được áp dụng lần đầu tiên vào năm 1996 tại Bệnh viện Bình Dân với phẫu thuật cắt hạch thần kinh giao cảm ngực để điều trị chứng tăng tiết mồ hôi tay.

Những năm sau đó, đã có rất nhiều bệnh viện khác trong cả nước cũng như tại thành phố Hồ Chí Minh như: Bệnh viện Chợ Rẫy, Bệnh viện Nhân Dân Gia Định, Bệnh viện Trưng Vương đã triển khai phẫu thuật này nhằm điều trị rất nhiều loại bệnh khác nhau trong lĩnh vực lồng ngực và Tim mạch. Trong quá trình thực hiện, đã có nhiều cải tiến về tư thế bệnh nhân, về dụng cụ và phương pháp phẫu thuật, nhiều công trình nghiên cứu về lĩnh vực này đã được báo cáo và đăng trên các tạp chí y học có uy tín.

Tại Việt Nam, cho đến nay phẫu thuật nội soi lồng ngực đã được áp dụng ở nhiều cơ sở điều trị lớn:

+ PTNSLN diệt hạch giao cảm ngực điều trị chứng tăng tiết mồ hôi tay của Nguyễn Ngọc Bích và CS tại Bệnh viện Bạch Mai (2004); Hoàng Tăng Bình và CS tại Bệnh viện 103 (2005), Ngô Văn Hoàng Linh và CS tại Bệnh viện 103 (2005), Trần Ngọc Lương và CS tại Bệnh viện Nội tiết trung ương Hà nội (2004), Văn Tần và CS tại Bệnh viện Bình Dân – thành phố Hồ Chí Minh (2004).

Diệt giao cảm bằng mổ ngực hay đi các đường sau lưng cũng đã được tiến hành nhưng để lại hậu quả nặng nề của mổ ngực, hơn nữa kết quả không tốt vì mổ ngực có chảy máu nên khó xác định được chuỗi hạch giao cảm rõ ràng.



Nguyễn Thường Xuân đã tiến hành diệt hạch giao cảm ngực điều trị ra nhiều mồ hôi tay nguyên phát bằng tiêm cồn hay nước sôi qua đường ngực nhưng kết quả không được như mong đợi, không có kết quả hoặc tái phát cao.

Để điều trị ra nhiều mồ hôi tay, mặt, nách đã có các thông báo của các tác giả Văn tần và Hồ Nam tại Bệnh viện Bình Dân, Nguyễn Ngọc Bích và cộng sự tại bệnh viện Bạch Mai, Trần Ngọc Lương tại Bệnh viện Nội tiết, Nguyễn Thanh Liêm tại viện Nhi trung ương, Nguyễn Văn Nam và Đặng Ngọc Hùng tại Viện Quân y 103.

+ PTNSLN điều trị tràn khí màng phổi tự phát của Tô Kiều Dung và Nguyễn Thê Vũ tại Bệnh viện Lao và bệnh phổi trung ương (2004); Trần Minh Bảo Luân và CS tại Bệnh viện nhân dân Gia Định thành phố Hồ Chí Minh (2004); xử trí các tổn thương trong chấn thương ngực của Phạm Gia Khánh và CS tại Bệnh viện 103 (2004), của Văn Minh Trí và CS tại Bệnh viện Nhân dân Gia Định thành phố Hồ Chí Minh (2004)...

Gần đây Ngô Quý Châu và cộng sự tại Bệnh viện Bạch Mai đã có ứng dụng nội soi lồng ngực để chẩn đoán và làm dính màng phổi để điều trị tràn dịch và khí tái phát.

Để điều trị giảm đau cho các bệnh đau ở tụy do các nguyên nhân khác nhau cũng đã có các nghiên cứu của Nguyễn Tấn Cường và cộng sự thông báo những trường hợp ung thư tụy giai đoạn cuối và viêm tụy mạn có đau bụng đã được cắt dây tạng lớn qua nội soi ngực có kết quả tốt.

Nguyễn Ngọc Bích và cộng sự tại Khoa Ngoại Bệnh viện Bạch Mai đã thông báo kết quả của diệt hạch giao cảm ngực trước khi chia cho dây tạng lớn để điều trị giảm đau cho các bệnh nhân viêm tụy mạn, sau mổ sỏi tụy, hay ung thư tụy giai đoạn cuối có đau bụng nhiều có kết quả giảm đau sau 3 tháng đạt loại tốt là 83,7%.

Nghiên cứu của Huỳnh Quang Khánh (Bệnh viện Chợ Rẫy) trên 56 trường hợp viêm tắc động mạch chi trên bệnh Buerger kết quả thu được: phẫu thuật có tác dụng chậm quá trình hoại tử ngón tay do thiếu dưỡng và đặc biệt giảm đau sau phẫu thuật rất rõ ràng.

Với các chấn thương lồng ngực, Phạm Gia Khánh đã tiến hành PTNSLN ở 10 trường hợp giai đoạn 1996 - 2004 với kết quả tốt 100%, các bệnh nhân đều được ra viện sau 72 giờ không có biến chứng.

Vũ Minh Trí đã thông báo 14 trường hợp được áp dụng PTNSLN sau chấn thương đã được đặt dẫn lưu màng phổi với kết quả tốt lấy hết máu cục trong khoang màng phổi, cầm máu, gỡ dính... nhưng có 2 trường hợp phải chuyển mổ mở do màng phổi quá dính.

Đặng Ngọc Hùng thực hiện ca PTNSLN điều trị vết thương ngực đầu tiên tại Bệnh viện 103 vào tháng 6/1996.

Ở Bệnh viện Việt Đức, Phạm Hữu Lư, Đặng Ngọc Thành cũng đã áp dụng PTNSLN cho các bệnh nhân chấn thương có kết quả tốt.

Tại bệnh viện Bạch Mai, Nguyễn Ngọc Bích và CS đã thông báo kết quả của 42 trường hợp chấn thương ngực được áp dụng PTNSLN để lấy máu cục màng phổi, khâu các vết thương thành ngực, nhu mô phổi và màng tim, đặc biệt chỉ đặt dẫn lưu màng phổi 2 lần và phải chọc hút lại khoang màng phổi 1 lần vì chảy máu khoang màng phổi tái phát sau mổ.



Những trường hợp nội soi lồng ngực đầu tiên đã được Nguyễn Việt Cô và CS thực hiện, thông báo từ năm 1985 ở Viện Lao và các bệnh phổi có giá trị chẩn đoán, điều trị bệnh.

- Hiện nay, kỹ thuật nội soi lồng ngực đã và đang có những bước phát triển vượt bậc nhờ vào 3 tiến bộ:

+ Thứ nhất: sự cải tiến của hệ thống thấu kính nội soi kết hợp với sự phát triển của hệ thống định hình lập thể và máy quay camera cực nhỏ vào những năm đầu của thập niên 80, cho phép phẫu thuật viên quan sát toàn cảnh một nửa lồng ngực thay vì xem qua một thị trường hẹp như trước đây.

+ Thứ hai: sự tiến bộ của kỹ thuật gây mê với hô hấp chọn lọc một bên phổi tạo điều kiện cho việc thao tác kính soi và dụng cụ phẫu thuật được dễ dàng hơn.

+ Thứ ba: ngày càng có nhiều dụng cụ chuyên dùng cho phẫu thuật nội soi lồng ngực được sáng chế, tạo điều kiện cho người phẫu thuật viên có thể thực hiện được nhiều loại phẫu thuật. Hiện nay, các nhà nghiên cứu đã chế tạo ra các dụng cụ nội soi cực nhỏ với đường kính từ 3-5mm, giúp cho phẫu thuật viên thao tác được dễ dàng hơn, đường vào nhỏ hơn, bệnh nhân ít bị đau hậu phẫu hơn.

Nhờ sự phát triển rất nhanh chóng của công nghệ và của các ngành khoa học khác, phẫu thuật nội soi đã nhanh chóng chiếm lĩnh hầu hết các loại hình phẫu thuật của lồng ngực như:

- Chẩn đoán và xác định giai đoạn các bệnh trong lồng ngực (đặc biệt là trung thất): các bệnh thường gặp là các u hạch trung thất do lao, sarcoidose hay các u ác tính và thường gặp nhất là ung thư phổi (lung carcinoma). Việc xác định độ lan tràn và thâm nhiễm của các hạch là các yếu tố tạo điều kiện cho việc lựa chọn một phương pháp điều trị thích hợp (phẫu thuật, hỗ trợ hay hoá chất). VATS có thể thực hiện thăm dò và sinh thiết các hạch ở các vị trí với độ chính xác cao mà với các phương pháp khác như sinh thiết chọc xuyên thành ngực, sinh thiết qua soi khí phế quản không thể thực hiện được hay chưa xác định rõ thương tổn.

+ Nội soi lồng ngực chẩn đoán: người đầu tiên sử dụng phương pháp nội soi lồng ngực trên thế giới là Hans Christian Jacobaeus năm 1910 tại Thụy Điển. Ông đã thực hiện ca nội soi lồng ngực đầu tiên trên thế giới bằng cách dùng một ống soi bàng quang cứng đưa vào khoang màng phổi.

Hiện nay nội soi lồng ngực với mục đích chẩn đoán vẫn có ý nghĩa rất quan trọng trong lâm sàng. Trong các trường hợp có bệnh lý ở vùng ngoại vi phổi và màng phổi mà chọc hút phổi và sinh thiết màng phổi qua da không đem lại kết quả chẩn đoán rõ ràng thì nội soi màng phổi sẽ là phương pháp rất hữu hiệu để có thể đưa lại chẩn đoán xác định bệnh. Đối với các trường hợp có khối tổn thương đơn độc nằm ở ngoại vi phổi sát màng phổi thì nội soi lồng ngực có giá trị lớn giúp chẩn đoán phân biệt các tổn thương đó là lành hay ác tính, điều mà nội soi phế quản không thể thực hiện được.

### **3. Những vấn đề chung của phẫu thuật nội soi lồng ngực**

#### **3.1. Chỉ định mổ**

Hiện nay, PTNSLN cũng như phẫu thuật nội soi nói chung đang ở giai đoạn phát triển và hoàn thiện.



Về chỉ định, có thể kể ra một số phẫu thuật được thực hiện bằng phẫu thuật nội soi lồng ngực như sau:

- Các bệnh lý của phổi: mổ cắt phổi hình chêm, cắt thùy phổi, cắt phổi, cắt bỏ các bóng khí nhỏ ở ngoại vi phổi.
- Các bệnh lý của màng phổi: mổ màng phổi, tràn dịch màng phổi, tràn khí màng phổi.
- Các bệnh lý cơ hoành: thoát vị cơ hoành (bẩm sinh hay mắc phải sau chấn thương và vết thương ngực), nhào cơ hoành.
- Các bệnh lý trung thất: cắt bỏ tuyến ức, cắt bỏ u trung thất, điều trị tràn dưỡng chấp màng phổi.
- Các bệnh thực quản: mổ cơ tâm vị-thực quản, cắt u thực quản, cắt thân dây X tại gốc, khâu gấp tâm phình vị điều trị chứng trào ngược dạ dày thực quản.
- Các bệnh tim mạch: cắt bỏ màng ngoài tim, cắt ống động mạch (patent ductus arteriosus).
- Một số bệnh của các cơ quan khác trong lồng ngực: cắt hay huỷ hạch giao cảm ngực, cắt bỏ xương sườn cổ.
- Lấy máu cục đông trong khoang màng phổi, xử trí các tổn thương nhu mô phổi, cầm máu động mạch liên sườn trong các chấn thương và vết thương ngực.
- Sinh thiết các tổ chức bệnh lý ở khu vực ngoại vi phổi, sát khoang màng phổi, trung thất.

### 3.2. Chống chỉ định mổ

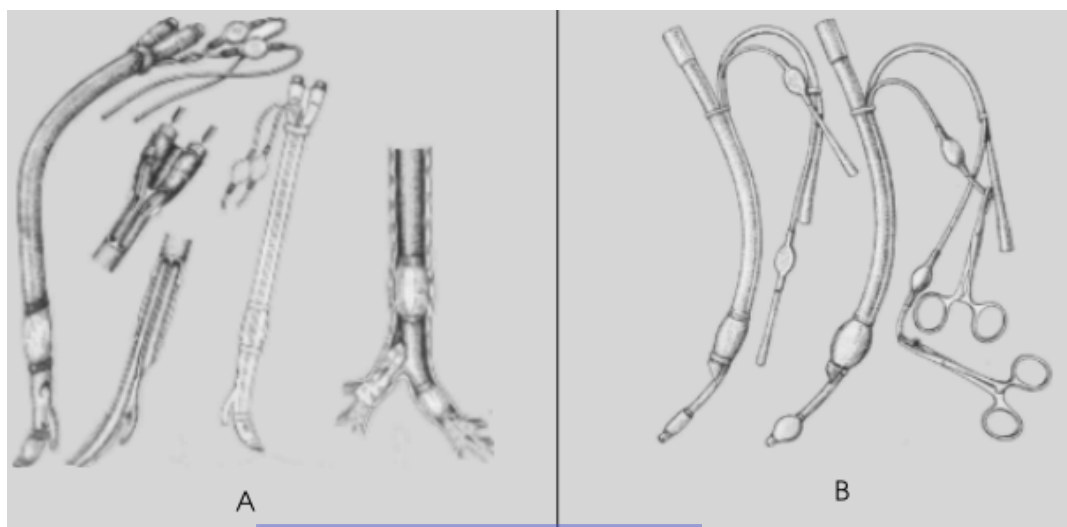
Tùy theo từng mặt bệnh mà có các chống chỉ định khác nhau. Nhưng chống chỉ định tuyệt đối trong phẫu thuật nội soi lồng ngực là:

- Dày dính màng phổi quá nhiều.
- Không đảm bảo chức năng hô hấp.

### 3.3. Phương pháp vô cảm

Thông thường phải gây mê với ống nội khí quản 2 nòng để có thể chủ động thông khí được từng bên phổi, đảm bảo cho phổi bên tổn thương xẹp để tạo phẫu trường trong khoang màng phổi.

Có thể dùng ống NKQ một nòng trong phẫu thuật nội soi cắt hủy thần kinh giao cảm, dùng CO<sub>2</sub> để ép phổi tạo phẫu trường.





### 3.4. Tư thế bệnh nhân khi mổ

Tùy theo loại bệnh lý và vị trí tổn thương mà đặt ở các tư thế khác nhau... Ngay trong một loại bệnh lý thì cũng tùy theo vị trí tổn thương hoặc kinh nghiệm của phẫu thuật viên mà có thể đặt ở các tư thế khác nhau.

Tư thế thường được dùng là nằm nghiêng 90° về bên đối diện, tay đưa lên cao để làm rộng các khoang liên sườn.

### 3.5. Đường vào

Tùy từng loại bệnh lý, vị trí tổn thương, kinh nghiệm của phẫu thuật viên mà số lượng và vị trí các cửa đưa dụng cụ nội soi vào khoang màng phổi có thể rất khác nhau. Tuy nhiên thông thường nhất và dùng trong nhiều loại bệnh lý thường gặp hiện nay là sử dụng 3 cửa vào, đó là:

- Một đường vào cho ống nội soi có camera là: liên sườn VII hoặc VIII đường nách giữa.
- Hai đường khác để đưa các dụng cụ là: 1 cửa thường ở liên sườn IV hoặc V đường nách trước và một cửa ở đường nách sau .

### 3.6. Các biến chứng sau mổ

Tùy loại bệnh lý và có thể có các biến chứng sau mổ khác nhau. Có thể gặp các biến chứng sau mổ như:

- Trần khí màng phổi: là biến chứng hay gặp nhất trong các biến chứng sau mổ nội soi lồng ngực, thường do tổn thương nhu mô phổi.
- Trần máu màng phổi: do bị tổn thương các mạch máu thành ngực hoặc tổn thương nhu mô phổi.
- Ngoài ra có thể gặp các biến chứng khác như: thủng cơ hoành, tổn thương dây thần kinh hoành, tổn thương dây thần kinh quặt ngược, tổn thương dây thần kinh liên sườn, nhiễm trùng vết mổ, hội chứng hornner.

Tóm lại: PTNSLN là một phương pháp kỹ thuật điều trị mới đầy tiềm năng phát triển. ưu điểm nổi bật của nó là: đánh giá chính xác được các thương tổn, có thể xử lý được các thương tổn một cách triệt để và an toàn, ít gây tổn hại thêm cho bệnh nhân, khả năng hồi phục sau mổ của bệnh nhân tốt hơn do đó rút ngắn được thời gian nằm viện, giữ được thẩm mỹ cho bệnh nhân sau mổ.



### CHƯƠNG 3. TRANG THIẾT BỊ DỤNG CỤ NỘI SOI LỒNG NGỰC

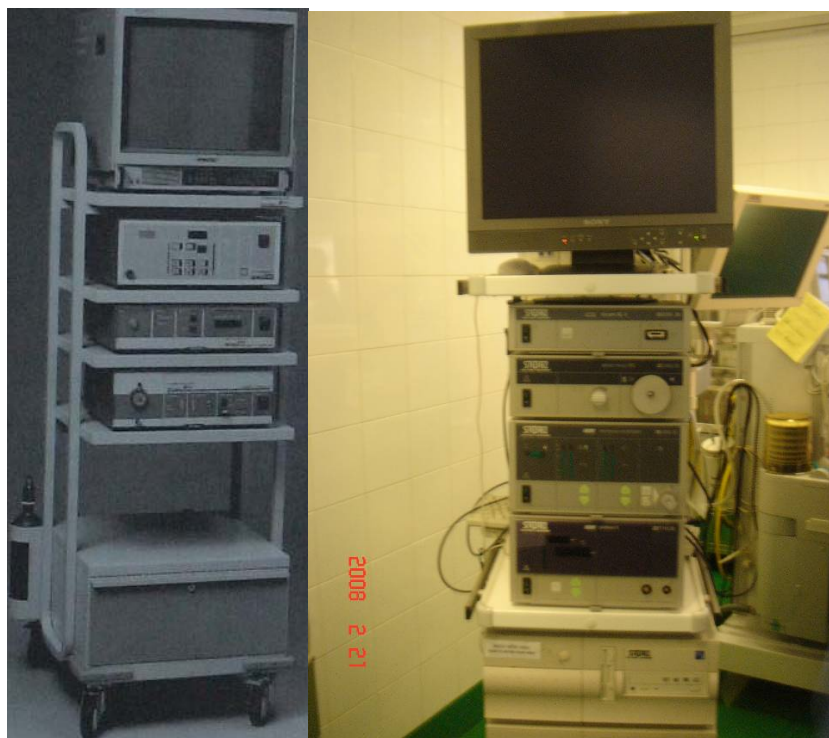- Ngày nay trang thiết bị NSLN gồm có đầy đủ trang thiết bị như nội soi ổ bụng gồm có:
  1. Nguồn sáng lạnh phóng đại hình ảnh lên màn hình TV.
  2. Máy bơm CO<sub>2</sub> khi cần.
  3. Máy đốt điện.
  4. Dụng cụ phẫu thuật, đặc biệt các dụng cụ khâu nối tự động.

#### 1. Nguồn sáng lạnh phóng đại hình ảnh lên màn hình TV


- Một máy phát ánh sáng lạnh khí hiếm 300: điện áp sử dụng 100 - 240 VAC; 50/60Hz
- Một thiết bị để khuếch đại ánh sáng.
- Một dây cáp nguồn sáng lạnh có 3 đầu để cho các đèn chiếu bổ sung.
- Một KARL STORZ, nội soi TELECAM, tiêu chuẩn PAL bao gồm:
  - + Điện áp sử dụng 100 - 240 VAC; 50/60Hz.
  - + Dây cáp mạng.
  - + Đầu máy thu hình.
  - + Thiết bị điện tử.
  - + Điều khiển (controle), máy thu hình (CCU).
  - + Dây cáp nối BNC.
  - + Bộ ống cáp nối RVB sync. Dây cáp nối S - UHS (y/c).

Hoặc:

- Một KARL STORZ, nội soi TELECAM, tiêu chuẩn NTSC bao gồm:
  - + Điện áp sử dụng: 100 - 240 VAC; 50/60Hz.
  - + Một màn hình màu (cho phẫu thuật viên).
  - + Một màn hình màu (cho người phụ).
  - + Đầu ghi hình từ.
  - + Hệ thống S-UHS.
- Một xe đẩy chứa giàn nội soi



Xe đẩy chuẩn của giàn máy nội soi



Bộ đèn phẫu thuật có thể tháo lắp dễ dàng

## 2. Một dao điện Autocon 350 bao gồm

- Autocon 350 dao điện.
- Dây cáp mạng.
- Điện cực (electrode) trung tính bọc silicon 175mm x 295mm cố định bằng dính.
- Dây cáp nối với điện cực trung tính có bọc silicone dài 3m.
- Bàn đạp 02 chức năng, được bảo vệ cháy nổ.
- Thiết bị bảo đảm cho đơn cực (unipolar) ra HF 4mm/5mm.
- Một dây cáp tần số cao.

## 3. Một máy hút Unimat bao gồm

- Dây cáp mạng.
- Bộ ống tráng silicon để hút.
- Hai bình hút, 5 lít.



- Đầu nhu của bình hút.
- Tay cầm giá đỡ, có thể tháo rời (avnovible).
- Một xe đẩy.
- Một giá đỡ.

#### 4. Ống kính quan sát

- Một ống kính HOPKIN (thẳng)  $0^{\circ}$  với  $\phi=5\text{mm}$  và  $10\text{mm}$ , chiều dài 33cm.
- Một ống kính HOPKIN (chéch)  $30^{\circ}$  với  $\phi=5\text{mm}$  và  $10\text{mm}$ , chiều dài 33cm.
- Một dây thủy tinh.

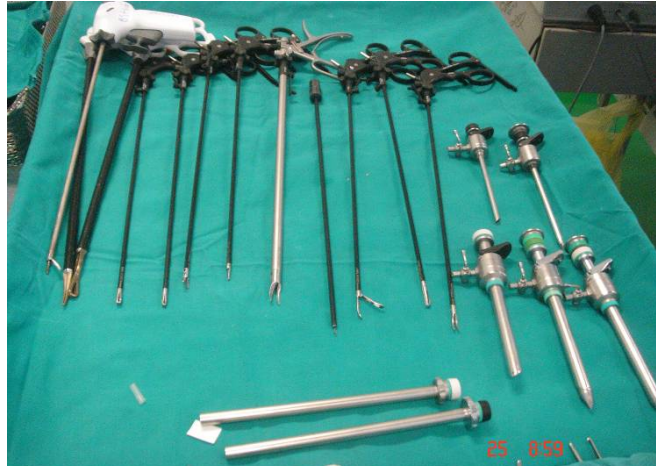

Lắp trực tiếp ống kính nội soi với đầu camera

#### 5. Dụng cụ phẫu thuật, đặc biệt các dụng cụ khâu nối tự động

- Một dùi chọc (trocart) AK 11mm bao gồm: cái đột lỗ Mandan, đơn, đầu cùn, vỏ bọc có ren, chiều dài 40mm.
- Một banh thành ngực tự động, chiều dài của các bản là 60mm, chiều rộng là 30mm.
- Một nĩa phẫu tích cách điện dài 330mm.
- Một nĩa phẫu tích, không gây chấn thương, cách điện, dài 280mm.
- Một nĩa phẫu tích cách điện, dài 280mm.
- Một đĩa kéo 03 răng, lượn cong dài 330mm.
- Một đĩa kéo 03 răng, cong ở đầu mút, dài 330mm.
- Một kéo hình ống, lượn cong, hàm kẹp di động (mors mobile) dài 390mm.
- Một kéo phẫu tích, lượn cong, khớp giữa, dài 330mm.
- Một kéo phẫu tích, lượn cong, khớp giữa, dài 280mm.
- Một kéo phẫu tích, lượn cong, khớp xa (gần mũi) dài 330mm.
- Một kéo phẫu tích, lượn cong, khớp xa (lưỡi ngắn) dài 280mm.
- Kìm phẫu tích, có nẩy đẩy, tự mở, lượn cong, dài 280mm.
- Dao điện, đơn cực, dát mỏng, dài 430mm.
- Một điện cực đầu tròn, đơn cực, dễ điều chỉnh.
- Một kìm gấp có nẩy đẩy, đầu có lỗ, cong, khớp giữa, dài 330mm.
- Một kìm gấp, có nẩy đẩy, cong, mở lỗ, khớp giữa, dài 280mm.
- Một ống hút, có nòng, cong, dài 390mm.
- Một kìm mang kim theo SZABO - BERCI, hàm kẹp (mở vệt), tay nắm thẳng có nẩy đẩy, dài 480mm.
- Kìm mang kim ngược theo SZABO - BERCI, hàm kẹp "flamingo", tay nắm thẳng, nẩy đẩy, dài 480mm.

- Một kim liên chỉ, thẳng, tù, dài 350mm.
- Một thắt nơ, dài 330mm.



### Bộ dụng cụ phẫu thuật nội soi lồng ngực

Chúng tôi sử dụng bộ phẫu thuật nội soi bụng Karl -Storz bao gồm:

- Nguồn sáng: là ánh sáng đèn xenon 300.
- Camera: Tricam SL Pal..

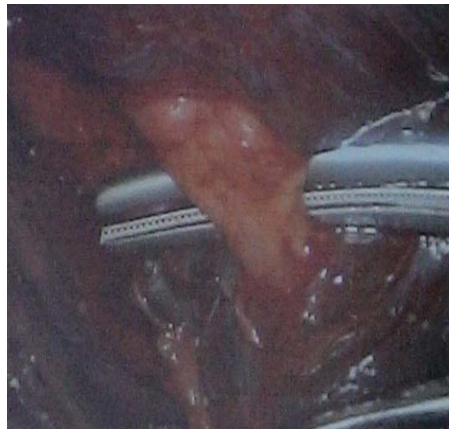

Ống soi video và đầu camera



Sơ đồ đầu camera 3 chip tách ánh sáng thành 3 màu: đỏ, xanh lá cây và xanh nước biển.

- Các ống kính thẳng chếch 30° (các cỡ 5mm và 10mm), cáp quang 10mm nối nguồn sáng.
- Máy bơm khí tự động (thermoflator).
- Màn hình hãng Sony có độ phân giải cao 50/60Hz, 1,5-0,6A.



Hình ảnh chất lượng cao thu được khi phẫu tích các mạch máu ở rốn phổi

- Máy dao điện Acutor S-11, với chức năng cắt đốt đơn và lưỡng cực.
- Các dụng cụ cho phẫu thuật.
- Các trocar 5 và 10mm, tháo lắp, dùng nhiều lần:




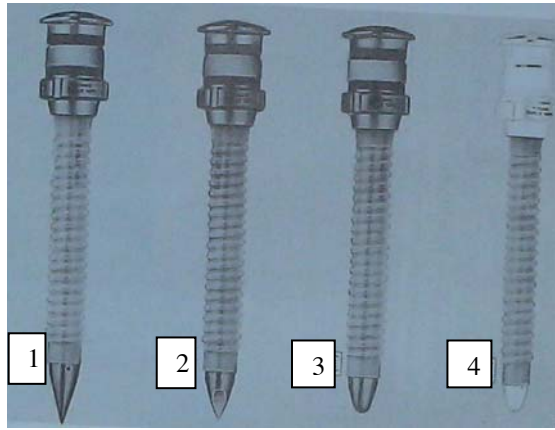
- Hệ thống trocar cứng, bằng nhựa, dùng 1 lần, màu sắc phụ thuộc vào kích cỡ:



- Hệ thống trocar mềm dùng 1 lần của Ethicon:



Hệ thống trocar mềm dùng nhiều lần của Storz với 1- Đầu hình nón; 2- Đầu hình tháp; 3- Đầu tù; 4-Trocar của Storz đã khử trùng.



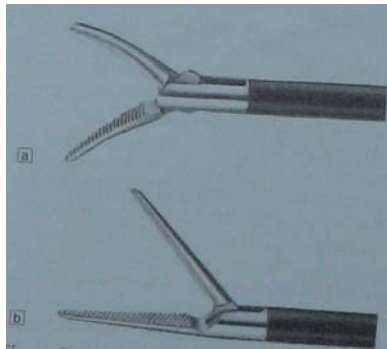
Hình ảnh trocar cứng, dùng một lần với kiểu lưỡi dao (a) và (b): cho phép vào lồng ngực dưới sự kiểm soát trực tiếp bằng hình ảnh, giúp cho người phẫu thuật viên có thể nhìn thấy chính xác khi vào trong khoang màng phổi, hạn chế thấp nhất tổn thương phổi

- Hệ thống hút rửa-ống hút rửa.

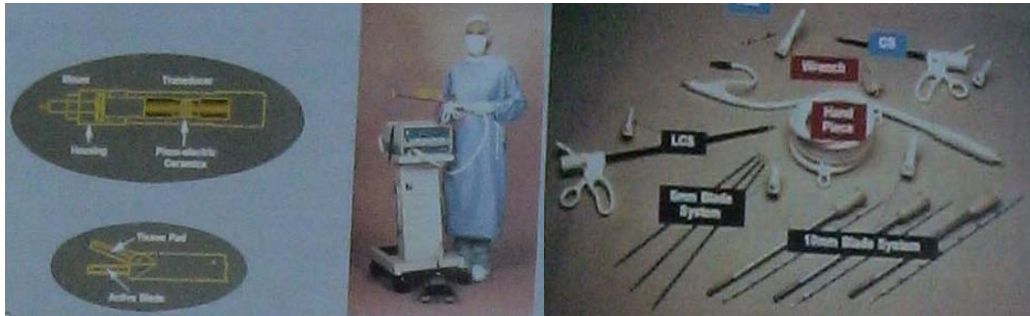

- a. Thiết bị bơm hút kết hợp/móc đốt/bơm rửa
- b. Các đầu khác nhau có thể dùng được


- Các kẹp phẫu tích, kéo, móc, kim khâu.. dụng cụ cầm máu như các dao điện đơn cực, lưỡng cực hoặc dao siêu âm, dụng cụ để khâu tổ chức như kim chỉ, các clip 10mm.



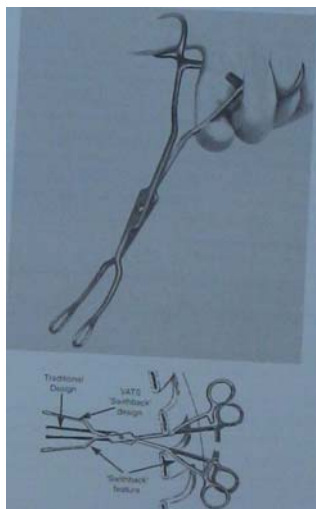
- a. Kẹp phẫu tích có 2 càng cùng cử động được
- b. Kẹp phẫu tích chỉ có một càng cử động



- a. Máy dao siêu âm
- b. Các lưỡi dao khác nhau



Kẹp phẫu tích chữ 'S' (bên trái) và dụng cụ phẫu tích của VATS sử dụng với những đường mổ ngực nhỏ



Kẹp trong bộ VAST của Lewis, sử dụng hữu ích trong việc mở rộng trường mổ đối với những trường mổ nhỏ.



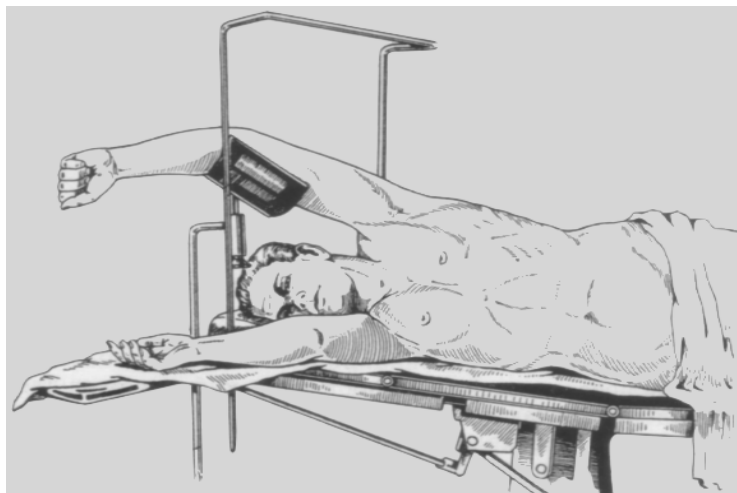
## CHƯƠNG 4: CÁC PHƯƠNG PHÁP VÔ CẢM TRONG PHẪU THUẬT LỒNG NGỰC

### I. Lựa chọn tư thế phẫu thuật

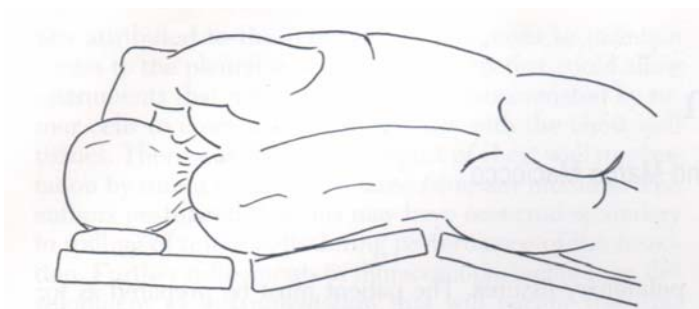
Vấn đề lựa chọn tư thế mổ phù hợp trong các phẫu thuật phổi là một vấn đề rất quan trọng. Ba tư thế có thể sử dụng cho các phẫu thuật phổi là: tư thế nằm ngửa, tư thế nằm nghiêng và tư thế nằm sấp. Việc lựa chọn tư thế mổ cần có sự bàn bạc thống nhất giữa phẫu thuật viên và bác sĩ gây mê; phải căn cứ vào nhiều yếu tố như: tính chất và vị trí của tổn thương, tình trạng chung của bệnh nhân và các bệnh lý kèm theo. Mỗi tư thế đều có những ưu điểm và nhược điểm riêng nên việc lựa chọn phải phù hợp với từng bệnh nhân cụ thể.

Những ưu và nhược điểm của từng tư thế mổ có liên quan đến những vấn đề về gây mê hồi sức; các chức năng tuần hoàn, hô hấp của bệnh nhân; tình trạng có hay không có mủ trong đường phế quản và sự thuận lợi cho phẫu thuật viên khi cần phẫu tích vào vùng rốn phổi.

#### 1. Tư thế nằm nghiêng

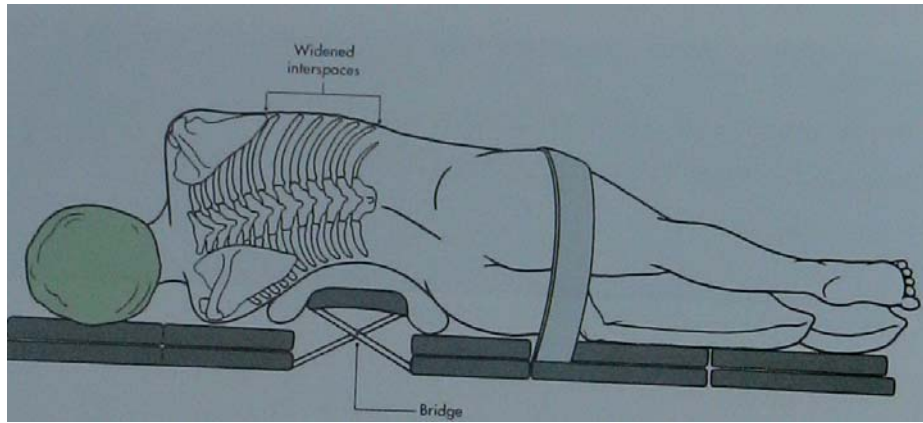


Nhìn từ phía trước

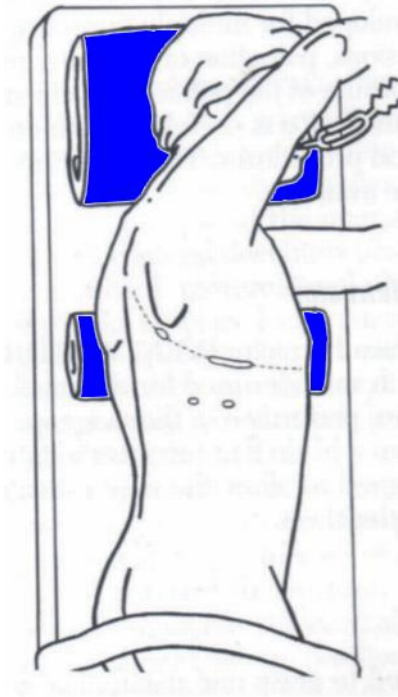


Nhìn từ phía sau

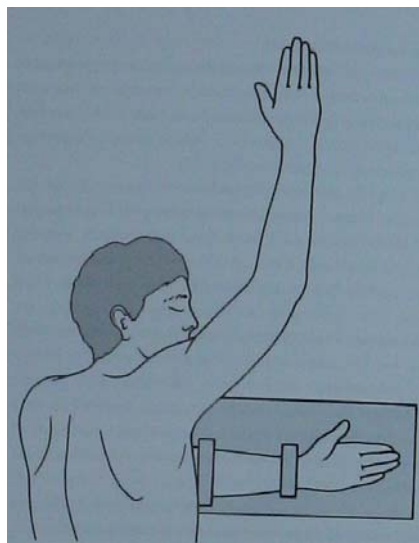
Bệnh nhân nằm trên bàn, nghiêng về phía đối diện với tổn thương như trong phẫu thuật lồng ngực kinh điển. Bàn nghiêng vào giữa cả 2 bên, mào chậu bệnh nhân phải thấp để không làm cản trở sự di chuyển của camera.



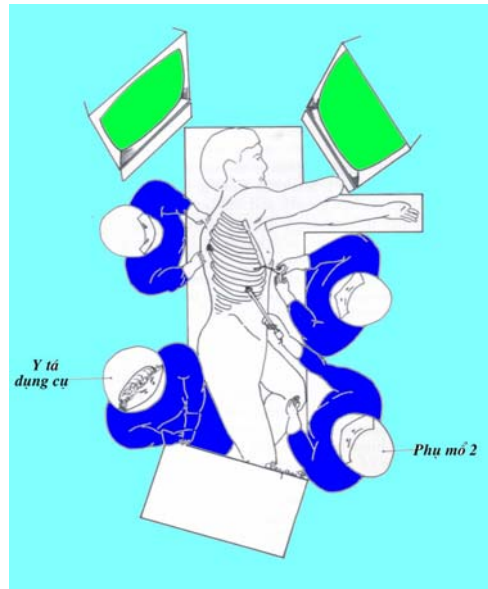
Có cầu nâng ở bên phẫu thuật nhằm làm rộng các khoang gian sườn.



Hoặc độn gối ở bên phẫu thuật nhằm làm rộng các khoang gian sườn.



Hoặc bệnh nhân nằm nghiêng 120° về phía đối diện.



Vị trí của các thành viên trong ekip mổ

### 1.1. Ưu điểm

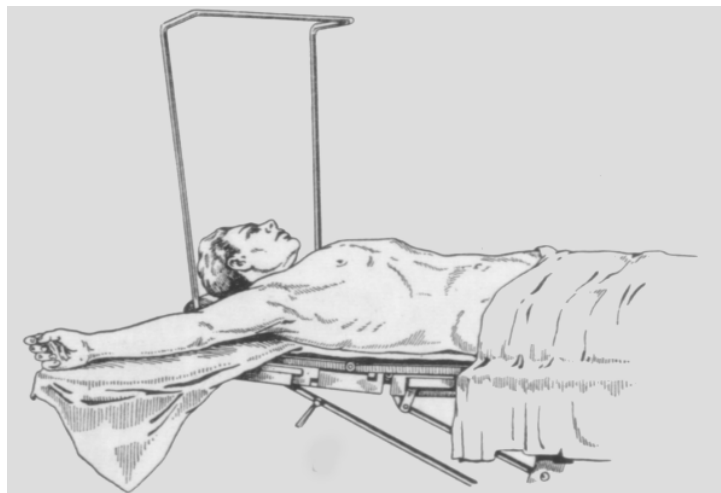
Đây là tư thế thuận lợi nhất cho việc phẫu tích và can thiệp vào vùng cuống phổi bởi vì phẫu thuật viên có thể tiếp cận được rốn phổi từ mọi hướng nên việc phẫu tích các lớp thứ nhất, thứ hai và thứ ba của cuống phổi có thể tiến hành khá dễ dàng. Với một bác sĩ gây mê giỏi, các chức năng tuần hoàn và hô hấp của bệnh nhân tốt và không có nguy cơ đe dọa gây tràn ngập mủ vào cây phế quản từ những bệnh mủ của phổi thì sự lựa chọn đường mổ ở tư thế nằm nghiêng là tốt nhất bởi vì có khả năng can thiệp tới tất cả các bộ phận của nửa lồng ngực và có thể phẫu tích dễ dàng cuống phổi từ mọi hướng.

### 1.2. Nhược điểm

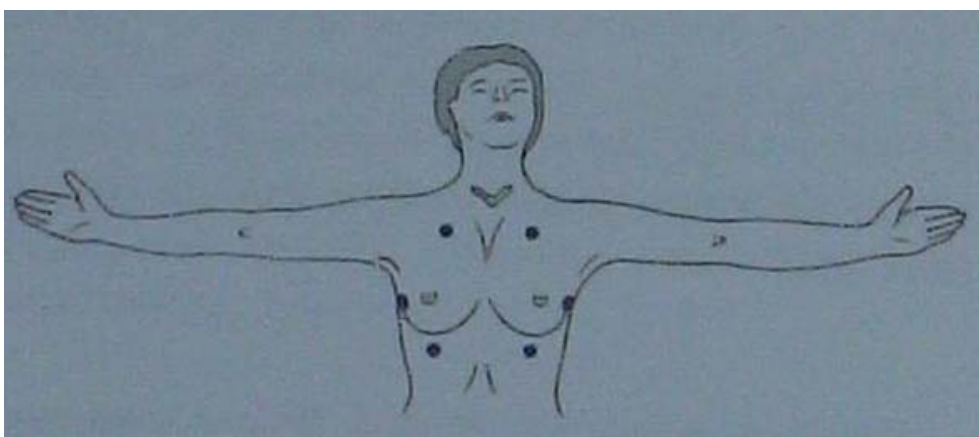
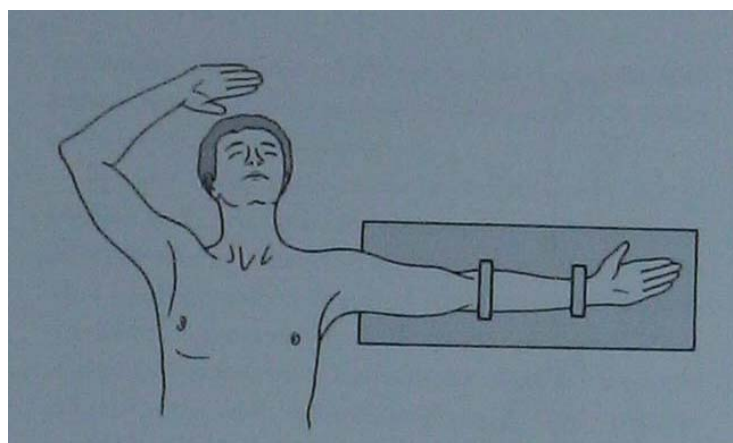
- Khi được đặt ở tư thế nằm nghiêng, trọng lượng của tim và trung thất có xu hướng ép vào bên phổi lành nên người gây mê sẽ gặp khá nhiều khó khăn trong việc đảm bảo đủ thông khí hô hấp, nhất là đối với các bệnh nhân có những hạn chế về chức năng tuần hoàn và hô hấp trước mổ.

- Đối với các bệnh nhân có nhiều dịch tiết, đờm hoặc mủ trong cây phế quản (áp xe phổi, giãn phế quản hoặc lao phổi) thì không nên mổ ở tư thế nằm nghiêng bởi vì dịch tiết và mủ có thể tràn ngập vào cây phế quản trong quá trình mổ. Mối nguy hiểm này có thể hạn chế tối đa nếu mổ bệnh nhân ở tư thế nằm ngửa hoặc nằm sấp và quay nghiêng bàn mổ về phía bên bệnh đồng thời hạn chế can thiệp bằng tay vào phần phổi bệnh.

## 2. Tư thế nằm ngửa



Tư thế nằm ngửa khi nhìn ngang



Tư thế nằm ngửa khi nhìn từ trên xuống

## 2.1. Ưu điểm

- Là tư thế sinh lý nhất đối với các chức năng tuần hoàn và hô hấp của bệnh nhân và là tư thế rất thuận lợi cho việc gây mê. Các nhà gây mê thường thích sử dụng tư thế này vì có thể tiếp cận trực tiếp với mặt của bệnh nhân để tiến hành các thao tác gây mê, theo dõi và xử lý các biến chứng xảy ra trong quá trình mổ được dễ dàng.

- Đường mở ngực ở tư thế nằm ngửa có thể tiến hành nhanh và tốn ít máu.

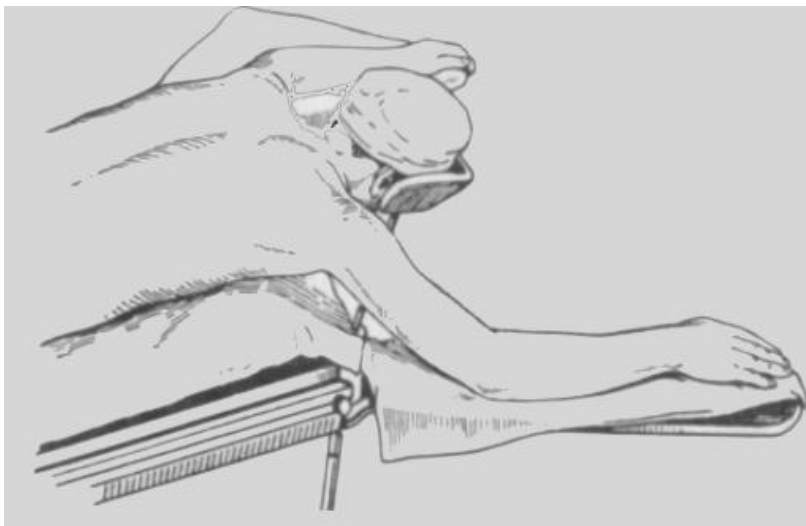
## 2.2. Nhược điểm



- Việc phẫu tích rộng rãi và thắt buộc các mạch máu ở vùng rốn phổi thường phải tiến hành trước khi có thể kẹp phế quản và sự tiếp cận đối với các mạch máu ở phía sau của rốn phổi ở bên trái bị hạn chế do bị tim cản trở.

- Đối với các tư thế nằm ngửa hoặc nằm nghiêng thì việc cắt các nhánh thần kinh liên sườn sẽ không loại bỏ được toàn bộ cảm giác đau ở phía sau do không cắt được các nhánh cảm giác phân bố ở phía sau của dây thần kinh gian sườn.

### 3. Tư thế nằm sấp



Tư thế nằm sấp

#### 3.1. Ưu điểm

- Một lợi điểm nổi bật của tư thế nằm sấp là phổi rũ xuống phía dưới và tách xa khỏi rốn phổi nên không cần phải co kéo nhiều.

- Đối với các bệnh nhân có nhiều dịch tiết, đờm hoặc mủ trong cây phế quản (áp xe phổi, giãn phế quản hoặc lao phổi) nên chọn tư thế nằm sấp vì ở tư thế này phẫu thuật viên có thể tiếp cận ngay với các phế quản dẫn lưu của vùng bệnh lý và kẹp các phế quản này ngay sau khi mở xong lồng ngực.

- Việc cắt một số dây thần kinh liên sườn ở phía sau sẽ có tác dụng làm giảm đau gần như hoàn toàn tại vùng mổ. Cắt các nhánh thần kinh liên sườn ở phía sau nhằm mục đích giảm đau hoàn toàn vùng mổ có thể tiến hành khá dễ dàng khi mổ ở tư thế nằm sấp.

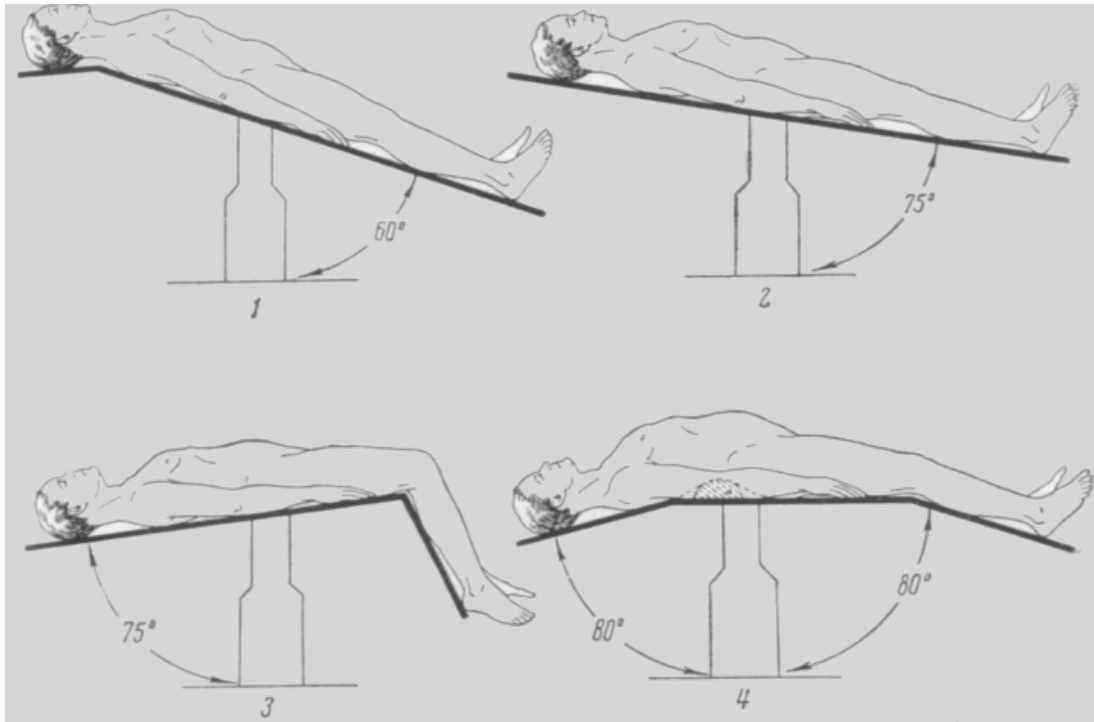
#### 3.2. Nhược điểm

- Một số bệnh nhân không thể chịu đựng được khi phải nằm ở tư thế này.

- Việc phẫu tích và xử lý đối với các mạch máu của rốn phổi sẽ gặp rất nhiều khó khăn, nhất là khi phổi không xẹp hoàn toàn và phải tiến hành các thao tác bằng tay. Khi sử dụng tư thế nằm sấp thì lượng máu mất và cảm giác đau ở phía sau sẽ nhiều hơn do phải cắt bổ sung một vài xương sườn.

### 4. Các phương pháp xoay bàn mổ để thay đổi tư thế bệnh nhân trong phẫu thuật phổi





## II. Vô cảm trong phẫu thuật nội soi màng phổi

Những tiến bộ của gây mê hồi sức có vai trò rất quan trọng đối với sự phát triển của chuyên ngành phẫu thuật lồng ngực. Một trong những vấn đề quan trọng nhất trong quá trình gây mê cho các phẫu thuật phổi là phải duy trì được một nồng độ  $O_2$  đủ và hợp lý trong suốt quá trình phẫu thuật. Thiếu  $O_2$  máu là một trong những nguyên nhân gây tử vong thường gặp nhất.

Trong quá trình phẫu thuật, phẫu thuật viên và bác sĩ gây mê cần phải phối hợp để theo dõi những biểu hiện thiếu oxy của bệnh nhân để có những biện pháp xử lý kịp thời. Phẫu thuật viên cần theo dõi sự thay đổi của màu sắc máu trên trường mổ để kịp thời thông báo cho bác sĩ gây mê điều chỉnh thông khí cho bệnh nhân. Bác sĩ gây mê cần quan sát kỹ những biến đổi trên da và các vùng niêm mạc để phát hiện kịp thời tình trạng tím tái của bệnh nhân (đặc biệt ở những người có da màu đen). Cần duy trì được một nồng độ bão hoà oxy trong máu động mạch và loại bỏ tất cả khí carbon dioxyd được tạo ra. Khi nồng độ carbon dioxyd tăng trong máu có thể gây ra tình trạng nhiễm toan hô hấp, đặc biệt là đối với những phẫu thuật kéo dài. Do mổ bệnh nhân ở tư thế nằm nghiêng sẽ gặp nhiều khó khăn lớn trong việc thông khí phổi nên phẫu thuật viên cần hợp tác với bác sĩ gây mê trong việc đảm bảo đủ thông khí cho bệnh nhân.

### 1. Chỉ định và lựa chọn các phương pháp vô cảm trong phẫu thuật phổi

Một số phương pháp vô cảm có thể sử dụng trong các phẫu thuật phổi và lồng ngực như: gây tê tại chỗ (gây tê cục bộ), gây mê nội khí quản... Việc chỉ định và lựa chọn phương pháp vô cảm phải căn cứ vào tính chất bệnh lý, vị trí tổn thương và tình trạng chung của từng bệnh nhân cụ thể.

- Phương pháp gây tê tại chỗ: có thể chỉ định trong những trường hợp

+ Mở màng phổi tối thiểu để dẫn lưu tràn khí hoặc tràn máu khoang màng phổi.



+ Khi không có phương tiện gây mê nội khí quản nhưng rất cần phải mở lồng ngực mới có hy vọng cứu sống bệnh nhân.

- Phương pháp gây mê tĩnh mạch: không được dùng phương pháp gây mê tĩnh mạch đơn thuần với bất kỳ một loại thuốc gây mê nào để tiến hành các thủ thuật (kể cả các thủ thuật nhỏ như dẫn lưu màng phổi) trên lồng ngực.

- Phương pháp gây mê nội khí quản: là phương pháp được chỉ định tuyệt đối cho tất cả những phẫu thuật cần phải mở khoang lồng ngực.

## **2. Kỹ thuật tiến hành các phương pháp vô cảm trong phẫu thuật phổi**

### **2.1. Kỹ thuật gây tê tại chỗ**

#### **2.1.1. Gây tê để dẫn lưu phế mạc tối thiểu**

Tất cả các trường hợp mở màng phổi tối thiểu để dẫn lưu khí hoặc máu trong khoang màng phổi đều có thể tiến hành dưới gây tê tại chỗ bằng novocain 1% hoặc xylocain 1%. Kỹ thuật gây tê được tiến hành như sau:

- Thủ phản ứng với novocain hoặc với lidocain.

- Gây tê bằng lidocain 1% ở chỗ đường nách trước hoặc giữa cắt các liên sườn IV-V hoặc VI (dẫn lưu máu hoặc dịch) hoặc ở chỗ đường giữa đòn cắt liên sườn II (dẫn lưu khí).

- Sau khi gây tê da cam vùng rạch da, chọc cho đầu kim chạm nhẹ vào màng ở bờ trên xương sườn rồi bơm thuốc tê. Khi bơm thấy có cảm giác nặng tay là đã tiến hành đúng kỹ thuật. Tiếp tục bơm khoảng 0,5 - 1ml lidocain 1%, sau đó chọc hướng mũi kim lên trên rồi bơm từ từ khoảng 1 - 2ml lidocain 1%, vào vùng cơ ở quanh bó mạch thần kinh liên sườn rồi tiếp tục chọc mũi kim đi thẳng để bơm 0,5 - 1ml lidocain 1% vào lá thành màng phổi. Để có thể chọc cho đầu kim đã nằm đúng trong lá thành màng phổi cần dựa vào khoảng cách ước lượng từ ngoài thành ngực tới lá thành màng phổi. Khi đầu kim chọc qua lá thành màng phổi, có cảm giác hơi chắc và nặng tay khi bơm thuốc tê. Nếu kim đã xuyên qua lá thành vào trong khoang màng phổi thì cần rút kim ra một chút. Cần đặc biệt chú ý không được bơm thuốc tê vào mạch máu. Để tránh bơm thuốc tê vào mạch máu cần luôn nhớ là trước khi bơm thuốc tê bao giờ cũng phải rút piston ra, nếu không thấy máu thì mới được bơm thuốc và luôn bắt đầu từ phía cột sống hướng qua xương ức, tại vùng rạch dẫn lưu.

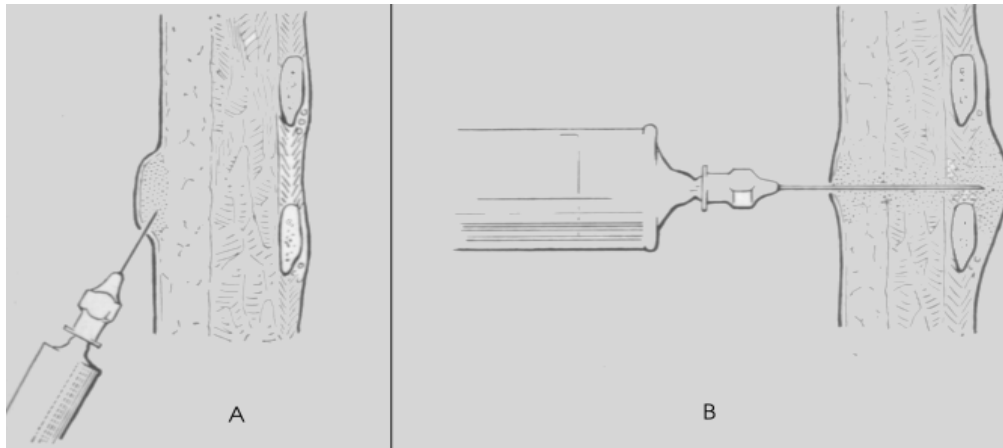
#### **2.1.2. Gây tê vùng kết hợp với gây tê tại chỗ để mở lồng ngực**

- Phong bế các dây thần kinh liên sườn ở vị trí sẽ mở ngực cùng các dây thần kinh liên sườn ở phía trên và phía dưới 2 khoang gian sườn.

- Phong bế thần kinh giao cảm cổ và dây thần kinh X ở vùng cổ.

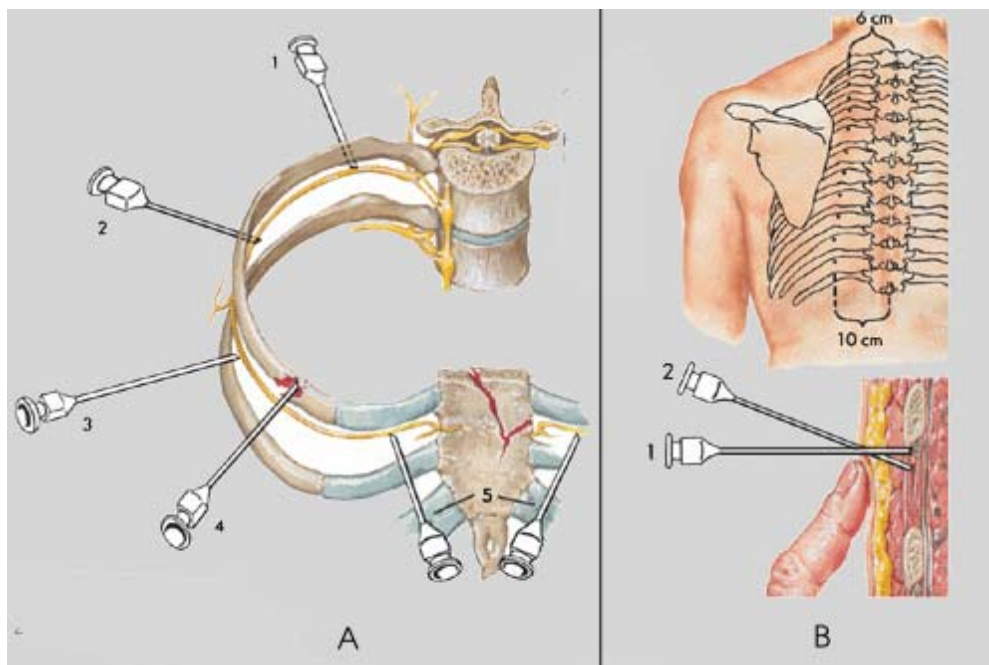
- Gây tê tại chỗ từng lớp dọc theo đường mở ngực bằng dung dịch xylocain 0,5%. Khi rạch hết lớp cân cơ, trước khi mở vào màng phổi cần hướng dẫn cho bệnh nhân thở chậm, đều, khoảng 20 lần/phút. Tiến hành mở màng phổi thật nhanh và rộng ở thì thở ra để không có chênh lệch về áp lực giữa trong và ngoài lồng ngực rồi đặt banh Finiochetto để mở rộng lồng ngực.





Kỹ thuật gây tê tại chỗ để chọc hút màng phổi

(A) : gây tê da cam ; (B) : chọc kim vào khoang gian sườn. Cần chú ý để kim đi sát vào bờ trên của xương sườn dưới để tránh chọc phải bó mạch thần kinh ở bờ dưới của xương sườn trên



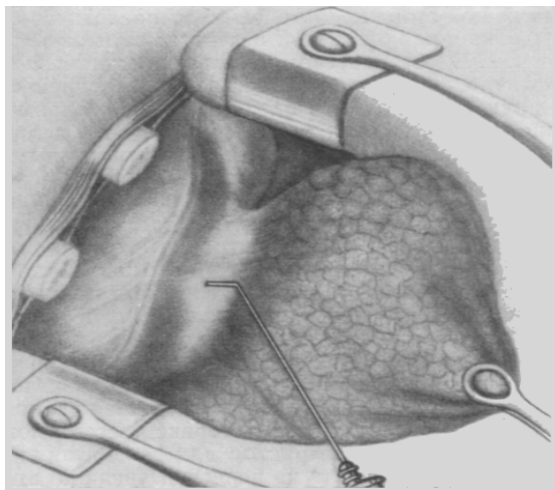
Kỹ thuật phong bế thần kinh liên sườn

(A): 1. góc sườn; 2. đường nách sau; 3. đường nách trước; 4. phong bế ở gãy sườn; 5. phong bế cạnh xương ức .

(B): 1. chọc kim chạm vào bờ dưới xương sườn; 2. rút nhẹ kim ra, hướng mũi kim về phía chân của bệnh nhân, đẩy cho kim trượt ở dưới bờ sườn vào khoang gian sườn sâu khoảng 1/8 inch.

- Phong bế cuống phổi và màng tim:





+ Kỹ thuật phong bế cuống phổi: trước khi thăm dò và làm các thủ thuật ở phổi, tiến hành vén lá phổi ra phía trước để vào cuống vùng cuống phổi. Dùng một kim răng chuột hoặc Kocher nhỏ để nâng lá tạng của màng phổi lên rồi bơm khoảng 5ml xylocain 0,5% vào xung quanh rốn phổi.

+ Lật phổi về phía sau để bơm vào vùng màng tim ở cạnh rốn phổi khoảng 5ml xylocain 0,5%.

Phương pháp gây tê nói trên cho phép có thể làm được tất cả các phẫu thuật ở phổi, tim và các mạch máu lớn trong lồng ngực.

## 2.2. Kỹ thuật gây mê nội khí quản

### 2.2.1. Công tác chuẩn bị trước khi tiến hành thủ thuật

#### a, Chuẩn bị bệnh nhân

Công tác chuẩn bị bệnh nhân phải căn cứ vào tính chất của phẫu thuật. Nếu bệnh nhân được mổ phiên, có chuẩn bị và không có nguy cơ bị tràn ngập mủ hoặc dịch tiết vào cây phế quản trong quá trình mổ thì cần làm vệ sinh vùng mổ (cạo lông nách..). Nếu bệnh nhân trong trạng thái cấp cứu do chấn thương hoặc vết thương lồng ngực thì cần:

- Nhanh chóng làm thông suốt đường thở.
- Đặt dẫn lưu phế mạc tối thiểu nếu có tràn khí, tràn máu khoang màng phổi.
- Chuẩn bị các tĩnh mạch để tiêm thuốc và hồi sức.
- Làm vệ sinh.

+ Tiêm thuốc tiền mê.

#### b, Thuốc tiền mê

Có thể dùng phác đồ tiền mê như sau:

- Atropin 1/4 - 1/2mg
- Hỗn hợp liệt M<sub>1</sub>: aminazin (25mg); dimedrol (50mg); dolacgan (100mg).
- Liều dùng tùy theo từng bệnh nhân. Nếu huyết áp động mạch thấp do sốc, do thiếu oxy thì giảm liều aminazin (chỉ dùng nửa liều). Nếu bệnh nhân bị suy thở thì không được sử dụng pethidin trong tiền mê. Chỉ tiêm pethidin sau khi đã đặt được nội khí quản và làm hô hấp nhân tạo.

- Nếu chỉ có morphin và atropin thì phối hợp atropin 1/2 - 1mg + morphin 1 - 2ctg tùy theo từng bệnh nhân.



- Thời gian tiêm: trước khi gây mê 20-30 phút.

c, Chọn thuốc mê và thuốc giãn cơ

- Thuốc mê:

+ Hỗn hợp thiopentan + N<sub>2</sub>O có tác dụng giãn cơ rất tốt trong mổ ngực do chấn thương. Có thể thay N<sub>2</sub>O bằng pethidin hoặc fentanyl để giảm bớt liều lượng thiopentan. Pha thiopentan thành dung dịch 1,25%. Liều khởi mê có thể là 250-300mg và cứ sau 30 phút tiêm một liều nhỏ 50-100mg. Trong khi duy trì mê nên tiêm thêm 25-50mg pethidin hoặc 0,05-0,1mg fentanyl để giảm bớt liều thiopentan.

- Thuốc giãn cơ:

+ Succinylcholin (myorelaxin) dùng để đặt nội khí quản.

+ Tricurán, remyolan hoặc flaxedyl trong khi mổ.

Liều đầu tiên là 60 - 100mg remyolan hay tricuran 60 - 80mg (1,5mg/kg flaxedyl); những liều tiếp theo phải nhỏ dần bằng 1/2 lần trước.

+ Hỗn hợp liệt - giảm đau (neuroleptanalgesi =NLA): được xem là tốt nhất và an toàn nhất trong mổ ngực hiện nay. Trong lúc mê, mạch và huyết áp tương đối ổn định, máu lưu thông dễ dàng, tim làm việc ít; người bệnh chóng tỉnh sau mổ và không có những biến chứng của những loại thuốc mê khác như tiết nhiều đờm rãi hoặc làm hỏng chất điện hoạt (surfactant) hoặc gây nôn mửa. Thuốc để làm liệt-giảm đau cơ bản gồm có fentanyl và dropendol.

+ Khởi mê bằng thiopentan 1,25% x 200 - 300mg + succinylcholin 100mg.

## 2.2.2. Đặt ống nội khí quản

- Ngoài chỉ định thông thường trong gây mê nội khí quản, đặt ống nội khí quản còn được chỉ định khi một phế quản lớn bị rách rộng cần khâu nối hay ghép. Có hai cách đặt:

+ Dùng một ống nội khí quản cứng, có cốp to bằng hoặc hơi nhỏ hơn ngón tay út của bệnh nhân và dài 30cm. Lấy một dây thép có độ cứng vừa đủ làm sườn, uốn cong ống để có thể đưa sang phế quản phải hay trái tùy theo yêu cầu. Nếu mổ bên phải thì đưa ống quay về bên trái. Thông thường đưa ống sang trái khó hơn, nhưng nếu uốn ống thật cong thì vẫn có thể đặt được.

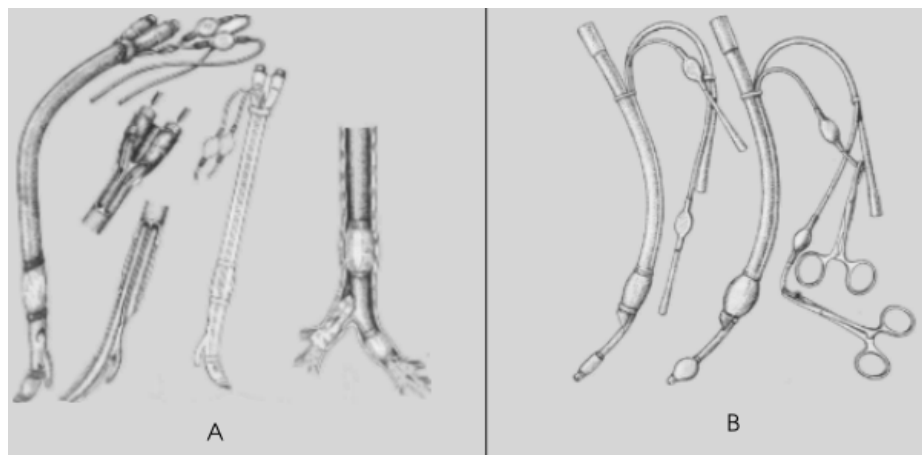
+ Dùng ống nội khí quản mềm có cốt bằng kim loại xoắn (ống Machray) : lồng vào bên ngoài một ống soi phế quản cỡ nhỏ có đường kính bên ngoài nhỏ hơn đường kính bên trong của ống Machray. Trước khi lồng 2 ống vào nhau thì bôi một lớp vaselin ở phía ngoài ống soi để tiện rút bỏ đèn soi sau khi đã đặt ống nội khí quản đúng chỗ.

Đặt đèn soi phế quản như bình thường rồi hướng về bên phế quản cần đặt ống để đưa ống xuống đúng vị trí. Cố định ống nội phế quản bằng hai dải băng dính thật chặt, rút đèn soi phế quản, bơm cốp ống nội khí quản, lắp đoạn nối giữa máy gây mê và ống nội phế quản. Bóp bóng làm hô hấp nhân tạo để kiểm tra xem oxy vào phổi có đủ không.

- Chỉ định và kỹ thuật đặt ống nội khí quản Carlens Green - Gordon, Macintosh Leatherdale: các ống Carlens, Green - Gordon, Macintosh Leatherdale có một cửa gà (giữ ở carina) nên cần phải được mở thanh quản thật rộng mới có thể đưa lọt qua được. Không được uốn cong ống



Carlens như các ống nội khí quản thông thường, mà phải uốn theo hình thước thợ, thành 3 đoạn không nằm trên cùng một mặt phẳng.



**Các ống nội khí quản dùng trong phẫu thuật phổi**

- Kỹ thuật đặt ống: cần đặt nhanh để hạn chế tới mức tối đa thời gian bệnh nhân phải ngừng thở lúc đặt ống (không để quá 1 phút).

+ Đưa một sợi dây thép thẳng, trơn, có chiều dài bằng ống Carlens vào nòng trái của ống để làm sườn rồi bẻ cong ống Carlens theo hình các ống nội khí quản thông thường và cùng theo một mặt phẳng chứa đoạn cuối và giữa của ống. Khi đặt ống phải đưa hướng đầu ống thế nào để mặt phẳng đó đi qua đúng đường phân giác của góc tạo bởi 2 dây thanh âm, để có đường kính lớn nhất có thể đẩy lọt đưa cửa gà qua thanh quản. Sau khi đoạn này đã xuống tới gần carina thì rút bỏ dây thép, quay ống Carlens một góc  $90^{\circ}$  về phía trái và đẩy sâu đầu ống xuống phế quản trái. Khi thấy ống không xuống được nữa do cửa gà bị chặn ở carina thì ngừng, lắp các ống nối làm ngay hô hấp nhân tạo để đưa oxy vào phổi, bơm các cốp, kiểm tra xem ống đã đặt đúng vị trí chưa bằng cách vừa bóp bóng làm hô hấp nhân tạo, vừa lần lượt cặp các nửa ống bên trái, bên phải. Nếu đặt đúng, khi cặp phía bên nào thì lúc bóp bóng không nghe rì rào phế nang ở phía bên ấy mà chỉ nghe ở phía đối diện. Sau khi đã kiểm tra kỹ và ống Carlens đã đặt đúng chỗ thì cố định ống với hai băng dính dài 25cm, rộng 1cm. Quấn chặt ống, mỗi sợi hai vòng và dính chặt vào môi trên theo dọc sống mũi.

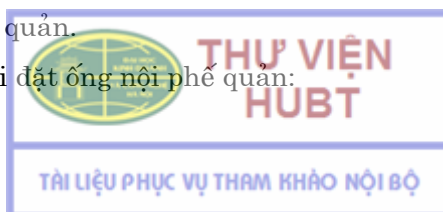+ Do nòng của các ống Carlens bé nên rất dễ bị tắc bởi đờm, dãi, máu hoặc mủ. Khi gây mê nội khí quản bằng ống Carlens, phải chuẩn bị một hút thật mạnh và một dây hút nhỏ có thành mỏng, trơn, để có thể hút đờm dãi và máu mủ được dễ dàng.

+ Khi đặt ống Carlens để mổ cắt bỏ lá phổi bên trái, đến thì phẫu thuật viên chuẩn bị xong và sắp cắt phế quản thì người gây mê mở các cốp, rút ống lên 4cm bơm lại cốp bên phải và tiếp tục bóp bóng làm hô hấp nhân tạo.

+ Sau khi phẫu thuật viên đã mổ xong nhưng bệnh nhân thở chưa tốt, cần phải tiếp tục bóp bóng làm hô hấp nhân tạo thì người gây mê nên thay ống Carlens bằng một ống nội khí quản thông thường để tiện hút đờm, dãi, máu, mủ và cho khí dễ lưu thông.

Trước khi rút bỏ hoàn toàn ống nội khí quản, phải hút thật sạch trong đường thở. Nếu có điều kiện nên soi hút khí - phế quản.

-Những điều cần chú ý khi đặt ống nội phế quản:



+ Khi đặt ống nội khí quản thì chỉ có phổi ở phía đặt ống được bơm khí, phổi còn lại thì bị xẹp. Nếu đặt ống nội khí quản quá sâu sẽ làm bí phế quản trên, như vậy chỉ còn hai thùy giữa và dưới phổi phải được thông khí, phổi trái và thùy trên phổi phải xẹp. Nếu đặt ống ở vị trí quá cao thì ống nội khí quản sẽ nằm trong lòng khí quản và ta sẽ không đạt được mục đích mong muốn. Để đặt đúng cần phải để cho khí có thể ra vào dễ dàng ở phế quản trên cần hướng mặt vát của ống nội khí quản về phía 6 giờ, mặt tự do về phía 3 giờ.

+ Sau khi đặt ống và bơm bóp cần phải nghe lại phổi, phải chú ý thật kỹ thùy trên. Nếu rì rào phế nang kém, phải rút bớt ống từng milimét cho đến khi nào nghe được rì rào phế nang ở đó rõ nhất mà không có hơi thoát ra ở phế quản trái thì mới được cố định ống nội phế quản.

+ Vì diện tích trao đổi khí bị thu hẹp nên khi có sự bí tắc trên đường thở hoặc khi có rối loạn cân bằng giữa hô hấp và tuần hoàn đều rất dễ dẫn tới thiếu oxy nặng. Cần phải theo dõi sát ống nội khí quản, ống dẫn khí để hút đờm dãi hoặc dịch tiết, máu trong quá trình mổ được kịp thời. Khi phẫu thuật viên phẫu tích vào cuống phổi thì nên cặp động mạch càng sớm càng tốt.

+ Trong khi mổ cần đảm bảo đủ lượng khí vào (7 - 8 lít/phút với 60 - 80% oxy). Bóp bóng đều tay, mỗi phút 20 lần để giữ đúng PaCO<sub>2</sub> và PaO<sub>2</sub> ở mức sinh lý bình thường.

+ Sau khi gây mê và mổ xong, phải đảm bảo để bệnh nhân thở thật tốt rồi mới rút bỏ nội phế quản và sau đó nên soi hút khí-phế quản để làm cho đường thở hoàn toàn thông suốt. Khi bệnh nhân về phòng hồi sức hoặc buồng, cần hướng dẫn bệnh nhân cách thở sâu, ho mạnh và tập vận động sớm để tránh mọi biến chứng ở phổi do ứ đọng.

- Duy trì mê:

+ Dùng fentanyl với liều 0,005mg/kg nặng cơ thể sau khi tiêm thiopentan 0,001mg/kg 5 phút trước khi rạch da và cứ 30 phút sẽ tiêm một lần cho đến khi mổ xong. Fentanyl là thuốc giảm đau trung ương tổng hợp, thuộc dòng họ morphin (morphinomimetic), có tác dụng giảm đau rất mạnh (100 lần so với morphin) nhưng có nhược điểm là ức chế hô hấp.

+ Liều lượng droperidol phụ thuộc vào huyết áp của bệnh nhân, thay đổi từ 0,2 - 0,4mg/kg và cách 45 phút tiêm một lần.

Sau khi mổ xong cố gắng làm hô hấp nhân tạo cho đến khi nào hết tác dụng của thuốc giãn cơ, nghĩa là bệnh nhân có thể mở mắt, há mồm, thè lưỡi, lắc đầu. Nếu đã hết tác dụng của thuốc giãn cơ mà bệnh nhân thở còn chậm (dưới 14 lần/phút) thì vẫn tiếp tục bóp bóng chậm (14 - 16 lần/phút) cho đến khi nào hết tác dụng của fentanyl. Có thể tiêm nalorphan mydromit 3 - 10mg vào mạch máu để trung hòa tác dụng của fentanyl, rồi mới ngừng làm hô hấp nhân tạo.

- Một số điểm cần chú ý khi gây mê đối với vết thương hoặc chấn thương ngực:

+ Gây mê để mổ khâu hoặc nối khí-phế quản bị rách hoặc bị đứt: muốn xác định chính xác vị trí của thương tổn cần phải tiến hành soi khí-phế quản. Thủ thuật này vừa cho phép có thể chẩn đoán chính xác vị trí tổn thương, vừa giúp cho việc đặt được ống nội khí quản đúng chỗ.

+ Gây mê trong mổ cắt nối khí quản: không nên đặt nội khí quản bằng gây mê và thuốc giãn cơ mà nên gây tê để đặt ống bởi vì khi bóp bóng oxy để chờ đặt nội khí quản, nếu lỗ rách chưa



được bịt kín thì oxy sẽ thoát vào trung thất, làm cho tình trạng tràn khí trung thất nặng thêm.

### III. Chỉ định và chống chỉ định phẫu thuật nội soi lồng ngực

Ngày nay chỉ định phẫu thuật nội soi lồng ngực khá rộng rãi, hầu như tất cả các trường hợp phẫu thuật tại lồng ngực, trừ một số các chống chỉ định tương đối: phổi dính chặt vào thành ngực; người bệnh không thể thở đủ với một lá phổi; rối loạn đông máu không kiểm soát được.

#### 1. Chỉ định

- Phẫu thuật nội soi lồng ngực để chẩn đoán bệnh:
  - + Tổn thương màng phổi: quan sát đại thể và sinh thiết.
  - + Tổn thương phổi: quan sát đại thể và sinh thiết.
  - + Khối u trung thất: quan sát đại thể và sinh thiết.
  - + Xếp giai đoạn bệnh.

NSLN rất ích lợi vì có thể tránh được cuộc mổ lớn không cần thiết và đạt tiêu chuẩn như một cuộc mổ hở để cho chỉ định điều trị nội.

- Phẫu thuật nội soi lồng ngực để điều trị bệnh:
  - + Phổi và lồng ngực:
    - . Tổn thương màng phổi: chích xơ, phun bột talc.
    - . Viêm mũ màng phổi: dẫn lưu.
    - . Dày dính màng phổi: bóc tách.
    - . Tràn máu màng phổi: dẫn lưu và cầm máu, lấy máu cục.
    - . Rò phế quản, phế nang: khâu, tạo hình, cắt phổi.
    - . Tràn khí màng phổi tái phát: chà sát MP, phun bột talc, cắt phổi.
    - . Tràn khí màng phổi căng: dẫn lưu, đóng chỗ rò.
    - . Tràn khí màng phổi 2 bên: dẫn lưu, tìm và xử trí nguyên nhân.
  - + Mỏ màng tim:
    - . Tràn dịch màng tim tái phát.
    - . Tràn dịch màng tim ép tim.
  - + Cắt thần kinh giao cảm ngực:
    - . Hội chứng Raynaud.
    - . Đổ mồ hôi tay nặng.
  - + Cắt thần kinh X.
  - + Cắt u phổi ngoại biên nguyên hoặc thứ phát, cắt thùy phổi.
  - + Cắt nối thực quản ung thư.
  - + Cắt u trung thất.
  - + Phẫu thuật Heller (co thắt tâm vị).
  - + Phẫu thuật Nissen (chống trào ngược dạ dày- thực quản).
  - + Tổn thương cơ hoành (chấn thương, bệnh lý).
  - + Tim mạch.
    - . Tim:



- \* Nong van bị hẹp
  - \* BẮc cầu động mạch vành: thường kết hợp mở ngực nhỏ và không cần dùng máy tim phổi nhân tạo.
  - \* Lấy tĩnh mạch hiển thay mạch vành.
- .Mạch:
- \* Đặt chất ghép trong túi phình.
  - \* Ghép, tạo hình các đoạn hẹp.
  - \* Dùng tĩnh mạch hiển để thay động mạch đùi, cẳng chân tại chỗ (greffe in-situ).

## **2. Chống chỉ định**

- Dày dính màng phổi nhiều: ở Việt Nam hiện tượng này rất hay xảy ra trên những bệnh nhân bị lao phổi và màng phổi (một bệnh có tỷ lệ khá lớn hiện nay).
- Ngoài ra còn có một số chống chỉ định khác như bệnh nhân suy tim nặng, suy hô hấp không thể gây mê bằng ống nội khí quản hai nòng, rối loạn đông máu nặng...

Việc áp dụng nội soi trong chẩn đoán hiện nay cũng là một trong những phương pháp chẩn đoán bệnh có hiệu quả nhất. Vì qua các camera trong dụng cụ nội soi, bác sĩ có thể tận mắt thấy được tổn thương, hơn hẳn những phương pháp chẩn đoán bằng hình ảnh khác như X quang, siêu âm, CT-scan, MRI chỉ cho thấy hình ảnh gián tiếp của tổn thương.

Cũng bằng các dụng cụ nội soi chuyên dùng, thầy thuốc có thể lấy một phần sang thương đó để làm giải phẫu bệnh, cấy tìm các nguyên nhân gây bệnh như: nấm, vi trùng, ký sinh trùng.

Trong chuyên khoa phẫu thuật lồng ngực và tim mạch, kỹ thuật nội soi lồng ngực để chẩn đoán thường dùng trong những trường hợp: chẩn đoán bản chất của nốt đơn độc và các khối u phổi vùng ngoại vi, chẩn đoán và phân chia giai đoạn trong ung thư phổi, chẩn đoán bản chất mô học của một số khối u trong lồng ngực và vùng trung thất bên ...



## CHƯƠNG 5: PHẪU THUẬT NỘI SOI ĐIỀU TRỊ TRÀN KHÍ MÀNG PHỔI TỰ PHÁT

### I. Bệnh tràn khí màng phổi tự phát

#### 1. Đại cương

Tràn khí màng phổi tự phát (spontaneous pneumothorax) là tình trạng khí xuất hiện đột ngột trong khoang màng phổi do những thương tổn bệnh lý của phổi - màng phổi gây ra (ví dụ: do thủng nhu mô phổi gây đột ngột tràn khí vào khoang màng phổi). Cần phân biệt tràn khí màng phổi tự phát với tràn khí màng phổi nhân tạo do bơm không khí vào khoang màng phổi với mục đích chẩn đoán hoặc điều trị. Tràn khí màng phổi có thể tự do hoặc đóng ngăn, phổi có thể bị ép lại ở những mức độ khác nhau, gây hạn chế thông khí và gây rối loạn tuần hoàn do trung thất và tim bị đẩy sang bên đối diện. Tràn khí màng phổi tự phát không phải là một bệnh mà là một hội chứng do nhiều nguyên nhân gây nên.

Tỷ lệ mắc bệnh khoảng 1/215000 - 1/67000, tùy khu vực có thể gặp những tỷ lệ mắc bệnh khác nhau: châu Âu: 1/100000; Mỹ: 1/215000; Hàn Quốc : 1/67000; Nhật Bản: 1/72000).

Tràn khí màng phổi tự phát gặp 7/100000 đàn ông và 1/100000 phụ nữ mỗi năm. Tràn khí màng phổi nguyên phát thường do vỡ các bóng khí ở bề mặt của phổi. Tràn khí màng phổi thứ phát thường xuất hiện do hậu quả của một số bệnh lý của phổi gây nên, thường do vỡ các bóng khí của phổi.

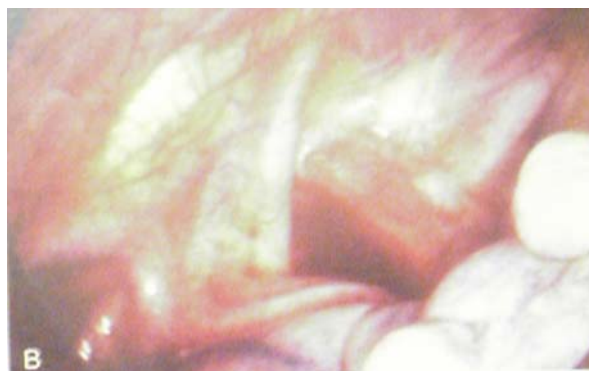
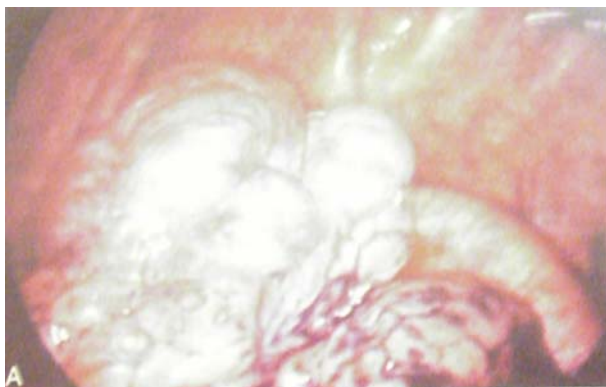
Hàng năm, tại Bệnh viện 103 gặp khoảng 20 - 30 bệnh nhân bị tràn khí màng phổi tự phát. Tại Bệnh viện Lao và bệnh phổi, tỷ lệ gặp nhiều hơn.

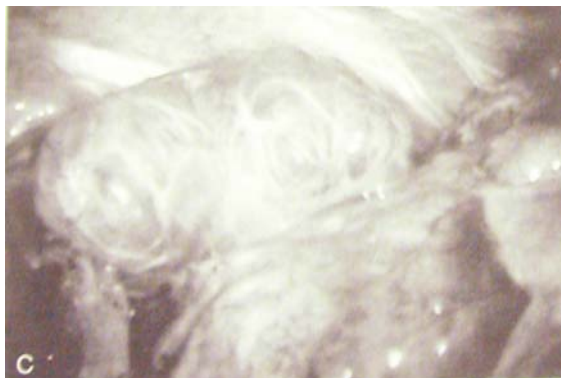### 2. Nguyên nhân và cơ chế bệnh sinh

#### 2.1. Cơ chế bệnh sinh

Về cơ chế bệnh sinh của tình trạng tràn khí màng phổi tự phát đã được nhiều công trình nghiên cứu. Theo Fischer - Wasels, có ba yếu tố gây rách nhu mô phổi gây ra hậu quả tràn khí màng phổi tự phát là:

- Do thành phế nang bị teo.
- Những biến đổi phế quản do tổ chức xơ sẹo co kéo.
- Do các dây chằng dính vào màng phổi, co kéo vào các vùng tổ chức phổi bị xơ teo.





Một số hình ảnh nội soi các kén khí chưa vỡ.

## 2.2. Nguyên nhân

Nguyên nhân gây ra tình trạng tràn khí màng phổi tự phát rất đa dạng và phong phú, khó chẩn đoán và dễ bị bỏ qua trong quá trình điều trị.

Có thể chia ra: tràn khí màng phổi tự phát nguyên nhân do lao, do bệnh phổi- phế quản không phải lao và tràn khí màng phổi tự phát không rõ nguyên nhân.

### 2.2.1. Tràn khí màng phổi tự phát không do lao

Khoảng 20% tràn khí màng phổi tự phát là do các bệnh lý khác nhau của phổi- phế quản mà không phải do lao gây ra. Các bệnh hay gặp gây ra tình trạng tràn khí màng phổi tự phát là: kén khí phổi, nhiễm khuẩn phổi - màng phổi (như áp xe phổi, viêm phổi do phế cầu khuẩn, tụ cầu vàng...), hen phế quản, khí phế thũng, nhồi máu phổi, ho gà, giãn phế quản, bệnh bụi phổi, ung thư phổi, tràn khí màng phổi sau thông khí phổi nhân tạo (thở máy).

- Vỡ bóng khí phổi: là nguyên nhân thường gặp nhất. Theo G. Brouet (1976) 80% trường hợp xuất hiện ở người khoẻ mạnh bình thường. Khi các bóng khí vỡ vào khoang màng phổi, gây nên tình trạng tràn khí màng phổi ở các mức độ khác nhau.

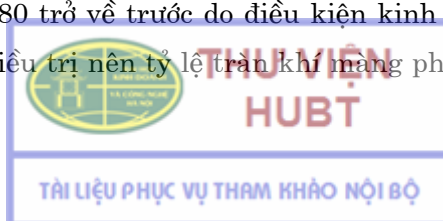
Nguyên nhân xuất hiện các bóng khí nhỏ ở phổi vẫn chưa rõ, nhưng thường gặp ở người có lồng ngực dài hoặc gặp ở người mắc bệnh di truyền của tổ chức chun giãn như bệnh Marfan, ngoài ra còn hay gặp các bóng khí nhỏ trong những trường hợp nhiễm khuẩn do virus có sốt, nên tràn khí màng phổi tự phát có thể xuất hiện như một "dịch".

Do không thấy được các bóng khí nhỏ trên X quang và trước khi bị tràn khí màng phổi thì bệnh nhân vẫn khoẻ mạnh nên người ta gọi những trường hợp này là tràn khí màng phổi không rõ nguyên nhân và thường gặp ở người trẻ

- Loạn sản phổi: do vỡ các bóng khí thũng hoặc các kén khí phổi.
- Viêm phổi do tụ cầu.
- Ung thư phổi: Steinh lamia gặp 6 trường hợp bị tràn khí màng phổi tự phát trong số 338 trường hợp ung thư phổi.
- Những nguyên nhân ít gặp hơn: hen phế quản.
- Sarcoidose: do bụi phổi silic.

### 2.2.2. Tràn khí màng phổi tự phát do lao

Từ những năm 1980 trở về trước do điều kiện kinh tế, trình độ dân trí thấp, do còn thiếu thuốc và hoá chất điều trị nên tỷ lệ tràn khí màng phổi tự phát do lao khá cao, lên tới





60%. Võ hang lao vào khoang màng phổi có thể gây nên tình trạng tràn khí-tràn mủ màng phổi.

- Thể lao đang tiến triển có thể tạo ra một ổ lao nhuyễn hoá nằm dưới màng phổi hoặc gây tổn thương trực tiếp màng phổi thành do những ổ lao nhỏ rải rác nằm trên bề mặt của phổi. Ổ lao nhuyễn hoá và những tổn thương lao nằm rải rác trên bề mặt phổi có thể vỡ vào khoang màng phổi gây tràn mủ - khí màng phổi.

### **3. Phân loại tràn khí màng phổi tự phát**

Cho đến nay, việc phân loại tràn khí màng phổi tự phát vẫn còn chưa thống nhất. Có rất nhiều cách phân loại khác nhau, cụ thể như sau:

#### **3.1. Phân loại tràn khí màng phổi tự phát theo lâm sàng**

- Tràn khí màng phổi tự phát tiên phát (primary spontaneous pneumothorax): là tình trạng tràn khí màng phổi tự phát trên những bệnh nhân có tổ chức phổi, màng phổi bình thường.
- Tràn khí màng phổi tự phát thứ phát (secondary spontaneous pneumothorax).
- Tràn khí màng phổi tự phát thể ngạt thở: bệnh diễn biến rầm rộ, bệnh nhân có thể tử vong do suy hô hấp cấp tính.
- Tràn khí màng phổi tự phát thể van: khí tràn vào khoang màng phổi theo một chiều làm cho áp lực khí trong khoang màng phổi ngày càng tăng dần. Đây là thể bệnh rất nguy hiểm và thường gặp.
- Tràn khí màng phổi tự phát cả hai bên phổi.

#### **3.2. Phân loại tràn khí màng phổi tự phát theo Xquang**

Theo hình ảnh và mức độ tràn khí trên phim chụp Xquang, người ta chia ra:

- Tràn khí màng phổi tự phát toàn phần.
- Tràn khí màng phổi tự phát khu trú: có nhiều vách ngăn, nhiều tầng, đóng thành kén ở đỉnh, ở rãnh liên thùy, ở trung thất và ở trên cơ hoành.
- Tràn khí màng phổi tự phát che lấp hoặc không thấy rõ trên phim chụp Xquang.

#### **3.3. Phân loại tràn khí màng phổi tự phát theo nguyên nhân**

Tuỳ theo nguyên nhân gây ra tình trạng tràn khí màng phổi tự phát có thể chia ra:

- Tràn khí màng phổi tự phát do lao.
- Tràn khí màng phổi tự phát do các bệnh lý của phổi-màng phổi.
- Tràn khí màng phổi tự phát chưa rõ nguyên nhân.

## **4. Lâm sàng**

### **4.1. Triệu chứng cơ năng**

- Có thể xuất hiện một cách tự nhiên hoặc lúc gắng sức, không khí đột ngột tràn vào khoang màng phổi gây nên hội chứng sốc màng phổi.
- Bệnh nhân đau ngực đột ngột và dữ dội như dao đâm ở vùng dưới vú hoặc ở mỏm xương bả vai.
- Khó thở, nhịp nhanh và nông. Bệnh nhân phải ngồi mới thở được, có khi ho từng cơn, làm tăng thêm tình trạng đau và khó thở. Tình trạng suy hô hấp càng rõ rệt và nặng hơn trong



tràn khí màng phổi van, tràn khí màng phổi xuất hiện ở người suy hô hấp mạn tính hoặc tràn khí màng phổi một lúc cả hai phổi.

- Da tím tái, toát mồ hôi, huyết áp tụt, rối loạn ý thức. Có thể dấu hiệu tăng áp lực tĩnh mạch do các tĩnh mạch lớn ở trung thất bị chèn ép.
- Chọc hút ổ màng phổi thấy có khí, có thể có lẫn dịch. Đây là một phương pháp chẩn đoán đơn giản, có thể áp dụng ở mọi cơ sở điều trị.

#### **4.2. Triệu chứng thực thể**

- Nửa lồng ngực bên tràn khí không có cử động hô hấp, các khe liên sườn giãn rộng.
- Hội chứng tràn khí màng phổi: gõ vang trống (tym-panisme), mất rung thanh, mất rì rào phế nang. Ba dấu hiệu này gọi là tam chứng Galliard.
- Ở những thể tràn khí trung bình: huyết áp bình thường hoặc có thể thay đổi nhẹ, kèm theo sốt nhiễm khuẩn hoặc sốt nhiễm độc do lao, toàn thân suy sụp.
- Khi có tràn mủ, tràn khí kết hợp thì bệnh nhân vừa có hội chứng tràn khí, vừa có hội chứng tràn dịch.
- Khi có rò phế quản-phế mạc, mủ ở màng phổi tràn vào phế quản qua lỗ rò phế quản. Bệnh nhân có thể ho ra mủ lẫn máu.

#### **4.3. Các thể lâm sàng**

##### **4.3.1. Thể lâm sàng phân loại theo triệu chứng**

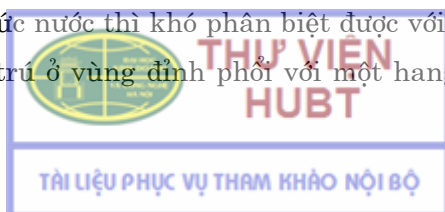
- Tràn khí màng phổi van: tại lỗ rách hình thành cơ chế van một chiều, áp lực trong khoang màng phổi ngày càng tăng dần, làm căng giãn lồng ngực và đẩy lệch trung thất, tình trạng bệnh nhân nặng do bị suy hô hấp cấp tính, cần phải xử trí cấp cứu kịp thời.
- Tràn khí màng phổi tiềm tàng: biểu hiện lâm sàng không rõ rệt, nghiên cứu kỹ trên Xquang mới thấy có hình ảnh tràn khí màng phổi. Có những trường hợp tự khỏi mà bệnh nhân không biết.

Ở thể này thường không tìm thấy nguyên nhân, nhiều khi phát hiện được là do tình cờ chụp Xquang hoặc trong kiểm tra sức khỏe hàng loạt.

Trong tràn khí màng phổi thể tiềm tàng, trung thất thường không bị di lệch và không tìm thấy tổn thương ở phổi trên phim chụp Xquang.

##### **4.3.2. Thể lâm sàng phân loại theo vị trí**

- Tràn khí màng phổi toàn bộ.
- Tràn khí màng phổi khu trú: gồm nhiều loại như sau
  - + Tràn khí màng phổi từng tầng: trong khoang màng phổi có những dải dính vào thành ngực, vì vậy khi có tràn khí thì không khí làm thành những tầng hoặc những khoang khác nhau.
  - + Tràn khí màng phổi khu trú: khi màng phổi bị dính thì có thể tạo ra một khoang tự do. Nếu không khí tràn vào khoang tự do đó thì sẽ gây ra tình trạng tràn khí màng phổi khu trú. Trong nhiều trường hợp, do các triệu chứng cơ năng và thực thể đều không rõ rệt nên chẩn đoán chủ yếu dựa vào Xquang.
  - + Tràn khí ở vùng đỉnh phổi: là một thể hay gặp. Trên Xquang thấy một khoảng trống ở vùng đỉnh phổi. Khi có thêm mức nước thì khó phân biệt được với một hang lao. Sự khác biệt giữa tràn khí màng phổi khu trú ở vùng đỉnh phổi với một hang lao ở chỗ trong tràn khí màng



phổi vùng đỉnh không thấy phế quản dẫn lưu và thể tích khoảng trống không thu hẹp lại khi ho.

+ Tràn khí màng phổi vùng cơ hoành: bệnh nhân đau ở vùng đáy phổi và khó thở. Trên X quang thấy liềm hơi ở trên cơ hoành.

+ Tràn khí màng phổi ở cả hai bên phổi: bệnh nhân có bệnh cảnh suy hô hấp cấp (thường ít gặp thể này).

#### 4.3.3. Thể lâm sàng phân loại theo loại vi khuẩn gây bệnh

- Tràn khí màng phổi tự phát không do lao: thể này hay gặp ở nam (gấp 8-10 lần so nữ), ở lứa tuổi từ 20 - 30 và thường gặp ở khoang màng phổi phải hơn.

Tràn khí màng phổi tự phát không do lao thường xuất hiện sau gắng sức, nhưng cũng có nhiều trường hợp xuất hiện hoàn toàn tự nhiên. Thông thường là do vỡ một bóng khí thủng ở ngoại vi vào khoang màng phổi.

Khi soi màng phổi có thể thấy những bóng khí nhỏ, các bóng khí này căng to trong thì thở ra. Khi không thấy nguyên nhân trên lâm sàng và X quang thì người ta gọi là tràn khí màng phổi tự phát không rõ nguyên nhân.

Diễn biến thường đơn giản, ở những trường hợp nhẹ thì phổi có thể tự nở ra sát thành ngực do không khí được hấp thu, những trường hợp khác thường được điều trị khỏi bằng chọc hút hay dẫn lưu khí khoang màng phổi.

Khoảng 1/3 các trường hợp bị tái phát, có trường hợp bị tái phát nhiều lần do có lỗ rách lớn hoặc nếu không được điều trị tốt thì lỗ rách ở nhu mô phổi không tự liền được và sẽ dẫn đến bị tràn khí - mủ màng phổi.

-Tràn khí màng phổi tự phát do lao: trên Xquang thường thấy có thương tổn lao ở nhu mô phổi, xét nghiệm đờm có BK.

Sau vài ngày bệnh nhân đã có thể có tràn dịch màng phổi gây nên hội chứng tràn dịch-tràn khí màng phổi; dần dần sẽ biến thành tràn khí-tràn mủ màng phổi do tồn tại lỗ rò phế quản - phế mạc; chụp Xquang thấy có hình ảnh mức nước-mức hơi; xét nghiệm dịch mủ màng phổi có thể tìm thấy BK.


Bệnh cảnh lâm sàng có thể nặng, ô ạt, thậm chí có thể tử vong do suy thở cấp, nhất là trường hợp bị lao nặng ở cả hai bên phổi.

Bên cạnh hội chứng tràn khí (khó thở, đau ngực, tam chứng Galliard) còn có hội chứng hang và hội chứng nhiễm độc lao: sốt cao, toàn thân suy sụp, hạ huyết áp. Tràn khí màng phổi do lao cũng như tràn khí màng phổi do tụ cầu khuẩn vàng thường dễ dẫn tới tràn khí - tràn mủ màng phổi.

## 5. Cận lâm sàng

### 5.1. Chụp X quang lồng ngực

Chụp phim phổi thường cho phép chẩn đoán tình trạng tràn khí màng phổi tự phát. Phim chụp Xquang phổi thường được sử dụng để tìm ra những bằng chứng về hình ảnh như các nang hoặc các bóng khí có kích thước lớn và đảm bảo được khả năng giãn nở hoàn toàn của phổi. Có những thông tin báo về vai trò của CT-scan trong chẩn đoán đối với các bệnh này.



Trường phái các tác giả ủng hộ cho việc sử dụng CT-scan trong chẩn đoán tràn khí màng phổi tự phát là vì họ cho rằng nếu các kén khí, các nang... phát hiện được trên phim chụp CT-scan thì cho phép có thể tiên lượng trước được khả năng dễ tái phát, dò khí dai dẳng, thời gian điều trị thường kéo dài và cần áp dụng những phác đồ mạnh để điều trị.

#### 5.1.1. Chụp X quang lồng ngực quy ước:

Chụp lồng ngực quy ước có thể phát hiện được 90 - 95% các trường hợp tràn khí màng phổi tự phát toàn bộ. Tuy nhiên theo Hoàng Long Phát, 75% các trường hợp không thể xác định được nguyên nhân theo phương pháp này và có khoảng 15% tràn khí tự phát toàn thể nhưng do liên hơi mỏng; hoặc tràn khí màng phổi tự phát khu trú không có biểu hiện lâm sàng, không có tam chứng Galliard.

- Phương pháp này áp dụng rất nhiều trong quá trình theo dõi đánh giá hiệu lực, kết quả điều trị đưa ra những chỉ định kỹ thuật, phương pháp điều trị. Những hình ảnh Xquang ở nửa bên ngực có tràn khí là:

+ Lồng ngực bên có tràn khí sáng hẳn lên, không thấy vân phổi, phổi co lại vào rốn phổi làm thành một bóng mờ đậm đặc. Trường hợp tràn khí màng phổi ít, cần chụp phổi khi bệnh nhân thở ra gắng sức thì mới thấy rõ hơn.

+ Lồng ngực ít di động, khe liên sườn giãn căng, nằm ngang, cơ hoành bị đẩy xuống dưới và ít di động. Trung thất bị đẩy về phía đối diện. Mỗi khi hít thở vào thì trung thất có thể di chuyển trở lại về phía tràn khí.

+ Qua Xquang có thể xác định được tràn khí màng phổi tự do hay tràn khí màng phổi đóng ngăn (khu trú), hình đám mờ ở phổi hoặc hình ảnh dày dính màng phổi; ngoài ra còn cho phép tìm nguyên nhân của tràn khí màng phổi như hang lao, bóng khí thủng, kén khí hoặc phát hiện các biến chứng.

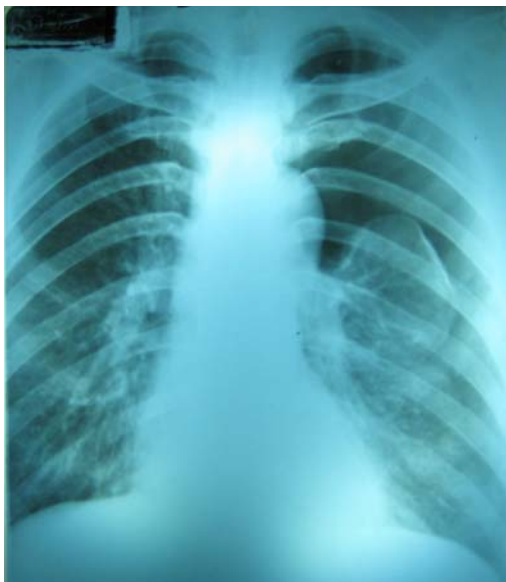- Phân loại mức độ tràn khí dựa vào hình ảnh Xquang (theo Surendro):

+ Mức độ nặng: khoang màng phổi sáng trắng, phổi co rúm thành một cục, không hề thấy vân phổi, trung thất bị đẩy sang bên đối diện.

+ Mức độ vừa: khoang màng phổi sáng, phổi bị co lại song vẫn còn thấy vân phổi.

+ Mức độ nhẹ: khí chỉ khu trú ở vùng đỉnh phổi, góc sườn hoành, rãnh liên thùy hình liên khí mỏng.





Hình ảnh tràn khí khoang màng phổi T mức độ nặng

#### 5.1.2. Chụp Xquang lồng ngực cắt lớp vi tính

Nếu chụp phim cắt lớp vi tính ở thời điểm phổi vẫn còn xẹp do bị khí chèn ép sẽ không thấy được thương tổn ở tổ chức nhu mô phổi, vì vậy, chỉ nên chụp cắt lớp vi tính sau khi đã chọc hút hay dẫn lưu khí khoang màng phổi.

Phương pháp này cho phép ghi lại hình chiếu từng lớp mặt cắt của tổ chức phổi. Dựa vào mức tỷ trọng khác nhau giữa tổ chức phổi lành, phần bị bệnh (bóng khí, tổn thương lao, ổ áp xe, khối u, giãn phế quản, dây dính) mà chúng ta có thể xác định được khá chính xác các chi tiết về: vị trí, mức độ tổn thương, mức độ chèn đẩy phổi, trung thất, đồng thời các hình ảnh trên phim chụp cắt lớp vi tính cũng cho những thông tin để xác định nguyên nhân gây ra tràn khí màng phổi.

### 5.2. Đo khí máu

Kết quả đo khí máu trong tràn khí màng phổi tự phát thường thấy nồng độ oxy máu giảm. Do tăng thông khí bù trừ của phổi lành nên nồng độ  $\text{CO}_2$  máu cũng giảm. Những trường hợp có tăng  $\text{CO}_2$  máu kèm theo tình trạng nhiễm toan hô hấp mất bù thường có tiên lượng nặng.

### 5.3. Đo áp lực khoang màng phổi

#### 5.3.1. Dùng áp lực kế Kuss

Bình thường áp lực trong ổ màng phổi là -4 đến -8cmH<sub>2</sub>O. Áp lực này mất đi khi trong ổ màng phổi có chứa khí hoặc dịch. Kết quả đo áp lực khoang màng phổi cho chúng ta biết tình trạng lỗ rò phế quản-phế mạc đã liền hay vẫn đang tồn tại.

Thường ghi áp lực ở mỗi thì hít vào và thì thở ra rồi lấy giá trị trung bình đại số gọi là áp lực màng phổi trung bình. Bình thường, giá trị áp lực màng phổi trung bình (P) là -3, ở thì hít vào là -10 và ở thì thở ra là +4. Những thay đổi giá trị áp lực màng phổi trung bình (P) cho phép ta đánh giá một cách gián tiếp tình trạng của lỗ rò phế quản-phế mạc:

- Khi  $P < 0$ : nếu áp lực trở lại như bình thường từ -4 đến -8cmH<sub>2</sub>O hoặc chỉ dương tính nhẹ thì chứng tỏ lỗ rách đã liền (thường phải sau vài ngày thì lỗ rách mới liền).

- Khi  $P = 0$ : lỗ rò chưa liền, vẫn tiếp tục rò khí vào khoang màng phổi. Nếu lúc đầu áp lực giảm, sau đó lại trở về áp lực ban đầu tức là lỗ rò chưa liền hẳn. Nếu áp lực bằng 0 ở các thì thở vào và thở ra thì chứng tỏ có một lỗ rách ở phổi.

- Khi  $P > 0$ : nếu áp lực khoang màng phổi tăng cao từ 10 đến 50cmH<sub>2</sub>O thì cần nghĩ tới tình trạng tràn khí màng phổi van trong. Thông thường có tồn tại một van ngay tại lỗ rách làm cho không khí thoát qua lỗ rách tràn vào khoang màng phổi theo một chiều mà không thể thoát ra ngoài được trong thì thở ra. Đối với những trường hợp này, chỉ cần chọc hút chừng vài trăm phân khối khí thì bệnh nhân đã cảm thấy dễ thở rất nhiều.

Kết quả đo áp lực khoang màng phổi chỉ có một giá trị nhất định. Ở một số trường hợp không có sự đi đôi giữa áp lực khoang màng phổi và các triệu chứng chức năng.

### **5.3.2. Đo áp lực khoang màng phổi bằng phương pháp thủ công**

Dùng ống bơm tiêm chọc vào ổ màng phổi, nếu:

- Piston bị hút vào: tràn khí màng phổi kín.
- Piston đứng yên: tràn khí màng phổi mở.
- Piston bị đẩy ra: tràn khí màng phổi van.

Phương pháp này không những có giá trị về mặt chẩn đoán mà còn có giá trị theo dõi và đánh giá kết quả điều trị. Có thể áp dụng dễ dàng ở mọi cơ sở điều trị, ít tốn kém.

### **5.4. Soi trực tiếp khoang màng phổi**

Sử dụng ống soi kim loại và hệ thống đèn chiếu sáng đưa trực tiếp vào ổ màng phổi qua một đường rạch ở khoang gian sườn. Có thể quan sát phổi, màng phổi trực tiếp bằng mắt qua đầu ống soi ở ngoài thành ngực.

Có thể được sử dụng kỹ thuật soi màng phổi trực tiếp để chẩn đoán, đánh giá tình trạng màng phổi, tổ chức nhu mô phổi và thực hiện nhiều biện pháp điều trị như hút khí, hút dịch, gây dính màng phổi bằng cách phun bột talc hay đốt điện để tạo vết xây xát màng phổi thành. Có thể tiến hành sinh thiết trong quá trình soi hoặc dùng kim Sinecman để chọc qua thành ngực vào màng phổi để lấy bệnh phẩm.

## **6. Tiến triển**


Tiến triển của tràn khí màng phổi tự phát phụ thuộc vào nguyên nhân và cơ chế bệnh sinh.

Ở một số trường hợp nhẹ, sau vài ngày hoặc vài tuần thì khí ở khoang màng phổi có thể được hấp thu hết và phổi nở lại bình thường. Thường trong thời gian đầu, trong khoang màng phổi có một ít máu và tiếp theo là dịch thanh tơ.

Ở những trường hợp tràn khí màng phổi tự phát do lao, nếu không được dẫn lưu màng phổi hút liên tục và điều trị bằng kháng sinh thì thường dẫn đến mũ màng phổi.

Đối với những trường hợp tràn khí màng phổi không rõ nguyên nhân thì tiến triển thường không nặng. Khí có thể hấp thu sau 4 - 8 ngày nghỉ ngơi.

Ở những trường hợp có dây dính màng phổi, do các dây chằng có rất nhiều mạch máu tân tạo thuộc hệ thống đại tuần hoàn (xuất phát từ các động mạch liên sườn) cho nên khi các



dây chằng bị đứt do tình trạng tràn khí màng phổi sẽ gây tràn khí, tràn máu màng phổi. Bệnh nhân có dấu hiệu chảy máu trong (mạch nhanh, huyết áp hạ, hồng cầu giảm, hematocrit giảm).

## **7. Điều trị tràn khí màng phổi tự phát**

### **7.1. Nguyên tắc chung**

- Bất động, cho thuốc chống lao. Có thể dùng morphin 10mg tiêm bắp thịt nhưng không nên dùng nhiều vì có thể gây suy hô hấp nặng.
- Cho thở O<sub>2</sub> với lưu lượng 1lít/phút, nồng độ 30-40%. Nếu có khó thở và tím tái thì thường cho thở O<sub>2</sub> trong vòng 12 giờ đầu.
- Dùng thuốc trợ tim, chống hạ huyết áp (coramin, cafein, uabain...).
- Dùng thuốc kháng sinh (penicillin, streptomycin,...) để chống bội nhiễm.

### **7.2. Các phương pháp điều trị tràn khí màng phổi tự phát**

#### **7.2.1. Mục đích**

Các biện pháp điều trị tràn khí màng phổi tự phát nhằm mục đích:

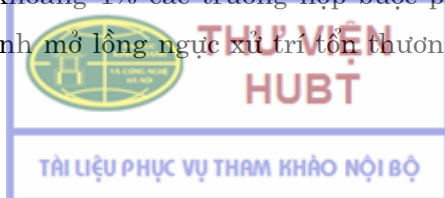
- Làm cho phổi nở ra hoàn toàn sát thành ngực nhờ hút hoặc đặt dẫn lưu khí khoang màng phổi qua khe gian sườn.
- Dự phòng tình trạng tràn khí màng phổi tái phát do tình trạng dính của lá tạng màng phổi vào thành ngực cũng như tình trạng rò khí từ những điểm nằm trên bề mặt của phổi.

Đối với các bệnh nhân diễn biến bệnh không triệu chứng và tình trạng tràn khí màng phổi mức độ nhẹ (<20%), có thể chỉ định điều trị bảo tồn bằng cách theo dõi và sử dụng O<sub>2</sub> liệu pháp; tuy nhiên với phần lớn các bệnh nhân khác, cần phải chỉ định can thiệp. Các biện pháp can thiệp để điều trị tràn khí màng phổi tự phát bao gồm:

1. Chọc hút khí màng phổi.
2. Đặt dẫn lưu khí màng phổi.
3. Gây dính màng phổi bằng phương pháp cơ học.
4. Can thiệp ngoại khoa bằng phẫu thuật mở (như mở ngực để giải quyết thương tổn) hoặc mổ nội soi lồng ngực có video hỗ trợ để giải quyết thương tổn.

Các biện pháp điều trị như chọc hút, dẫn lưu hay gây dính màng phổi có hiệu quả đối với khoảng 60-70% số bệnh nhân. Can thiệp phẫu thuật được chỉ định khi có tình trạng rò khí dai dẳng, tình trạng tràn khí màng phổi tái diễn hoặc bệnh nhân thuộc nhóm có nguy cơ cao (phi công lái máy bay, thợ lặn).

Các phương pháp can thiệp phẫu thuật điều trị tràn khí màng phổi tự phát bao gồm: khâu tổ chức nhu mô phổi vùng bị rò khí; khâu tổ chức nhu mô phổi kết hợp đóng kín vùng tổ chức nhu mô phổi bị rò khí và gây dính màng phổi. Phẫu thuật cắt một phần màng phổi kết hợp với nhỏ giọt hóa chất vào khoang màng phổi cũng là một biện pháp tạo điều kiện cho tình trạng dính của màng phổi tốt hơn, các phương pháp điều trị này thường được chỉ định nhằm dự phòng, tránh tình trạng tràn khí màng phổi tái phát. Các biện pháp nói trên thường có một tỷ lệ tái phát thấp, khoảng 1% các trường hợp buộc phải chỉ định mở ngực xử trí tổn thương. Tuy nhiên, chỉ định mổ lồng ngực xử trí tổn thương cũng có những bất lợi do bệnh



nhân bị đau đớn và suy hô hấp sau mổ ngực. Một số tác giả cố gắng hạn chế tổn thương thành ngực bằng cách không cắt ngang cơ mà tách các lớp cơ thành ngực theo thớ nhưng tình trạng hô hấp vẫn bị ảnh hưởng và phẫu thuật mở có một nhược điểm về mặt thẩm mỹ.

### 7.2.2. Chỉ định điều trị

Chỉ định điều trị đối với tràn khí màng phổi tự phát phải căn cứ vào nhiều yếu tố như: nguyên nhân gây bệnh, tình trạng suy hô hấp của bệnh nhân lúc vào viện, tiến triển và biến chứng của lỗ rò phế quản - phế mạc...

Việc lựa chọn chỉ định và lựa chọn đúng phương pháp điều trị không phải lúc nào cũng dễ dàng, bởi vì có rất nhiều phương pháp điều trị khác nhau.

Một số tác giả chủ trương gây dính màng phổi cho tất cả các bệnh nhân bị tràn khí màng phổi tự phát bằng bột talc, trừ một số trường hợp quá nhẹ; có tác giả gây dính màng phổi bằng máu tự thân. Al-Quadrah chỉ định mổ ngực bóc vỏ phổi với tất cả những trường hợp có rò khí tái phát hay rò khí dai dẳng kéo dài. Andres-B, Parrila.P (1998) sử dụng khá rộng rãi kỹ thuật nội soi cho cả chẩn đoán và điều trị.

Ở Việt Nam, các tác giả chủ yếu dựa vào tình trạng hô hấp và diễn biến của nó để áp dụng và lựa chọn phương pháp điều trị thích hợp:

- Nếu không khó thở, tràn khí mức độ nhẹ hoặc vừa, trên phim chụp X quang có liềm hơi mỏng, theo dõi không thấy tiến triển tăng lên thì chỉ cần chọc hút khí khoang màng phổi đơn thuần và bất động tại giường khoảng từ 3 - 4 tuần.
- Nếu khó thở nhiều, tím tái, vã mồ hôi, trên phim chụp Xquang thấy có hình ảnh liềm hơi rộng hoặc hình ảnh xẹp phổi thì ngoài việc hồi sức tích cực, cần tiến hành khẩn trương đặt dẫn lưu khoang màng phổi hút liên tục, theo dõi và đánh giá kết quả điều trị bằng chụp Xquang tim phổi quy ước. Khi hết khí trong khoang màng phổi, phổi nở thì có thể rút dẫn lưu màng phổi. Nếu tràn khí tái diễn, đặt lại dẫn lưu sau 2 - 3 lần trong khoảng thời gian 5 ngày vẫn không có hiệu quả, cần chỉ định mổ ngực khâu lỗ rò phế quản phế mạc, cắt phân thùy hay thùy phổi hoặc nội soi, nội soi hỗ trợ can thiệp.
- Tràn khí màng phổi tái phát: tỷ lệ tái phát của tràn khí màng phổi tự phát vào khoảng từ 20-40% sau lần đầu tiên bị tràn khí màng phổi tự phát. Tỷ lệ này có thể tăng lên tới 50% hoặc lớn hơn sau lần tràn khí màng phổi đầu tiên và nguy cơ tái phát tiếp tục tăng lên sau mỗi lần tràn khí màng phổi tái phát.

Boutin ước lượng: tỷ lệ tái phát sau lần tràn khí màng phổi thứ nhất khoảng 21% dựa trên nghiên cứu của ông trên 4982 trường hợp bị tràn khí màng phổi tự phát chỉ được điều trị đơn thuần bằng phương pháp dẫn lưu khí màng phổi.

Nghiên cứu của Almind (1986) cho thấy tỷ lệ tái phát trên những bệnh nhân tràn khí màng phổi tự phát chỉ được điều trị đơn thuần bằng phương pháp dẫn lưu khí màng phổi là 36%. Nhiều nghiên cứu cho thấy: tỷ lệ tái phát của các bệnh nhân bị tràn khí màng phổi thứ phát cao hơn so với các bệnh nhân bị tràn khí màng phổi nguyên phát, nhưng sự khác nhau là không có ý nghĩa thống kê.





Thông thường thì chỉ định phẫu thuật mở được đặt ra khi tràn khí màng phổi đã tái phát tới lần thứ ba. Ưu thế nổi bật của phẫu thuật nội soi có video hỗ trợ đã làm thay đổi đối với chỉ định này. Bởi vậy, ở rất nhiều trung tâm nghiên cứu bây giờ đề nghị can thiệp phẫu thuật sau lần tái phát thứ hai đối với tràn khí màng phổi tự phát nguyên phát nhưng họ vẫn giữ ý kiến bảo vệ quan điểm điều trị ngoại khoa đối với tràn khí màng phổi tự phát thứ phát dựa vào tình trạng sức khỏe chung của bệnh nhân.

- Rò khí kéo dài: khoảng thời gian rò khí kéo dài bao lâu thì có chỉ định phẫu thuật điều trị tràn khí màng phổi tự phát vẫn chưa rõ ràng. Thường thì nếu rò khí kéo dài 72 giờ thì nên đặt vấn đề chỉ định can thiệp ngoại khoa. Lỗ rò đã tồn tại sau thời gian này thường phải mất một thời gian rất dài để có thể tự bít lại hoàn toàn. Gần như là một quy luật đối với các trường hợp bị tràn khí màng phổi tự phát, chúng tôi thường chỉ định can thiệp ngoại khoa nếu rò khí vẫn tiếp tục sau 72 giờ. Phổi chỉ có thể nở ra được hoàn toàn nếu có bổ sung thêm một ống dẫn lưu màng phổi. Nếu biện pháp dẫn lưu khí màng phổi thất bại thì cần bổ sung thêm một số biện pháp điều trị khác như gây dính màng phổi bằng phương pháp hóa học hoặc có thể phải can thiệp ngoại khoa. Nhờ có phẫu thuật nội soi lồng ngực có video hỗ trợ, chúng tôi có thể chỉ định phương pháp này cho hầu hết các bệnh nhân bị tràn khí màng phổi tự phát kéo dài. Tuy nhiên, một số thủ thuật nội soi màng phổi khác vẫn có thể sử dụng phương pháp gây tê tại chỗ và gây dính màng phổi bằng phương pháp hóa chất liên tục vào khoang màng phổi hoặc có thể chỉ định cả hai phương pháp này.

### 7.2.3. Các phương pháp điều trị

#### a, Điều trị triệu chứng:

Nhằm mục đích hút hết khí và trả lại áp lực âm tính trong khoang màng phổi. Laennec là tác giả đầu tiên tiến hành chọc hút khí màng phổi, rồi tiếp đó là hàng loạt các biện pháp điều trị khác nhau do nhiều tác giả áp dụng nhằm giải quyết mục đích này.

#### - Không hút khí:

Năm 1803, Itard không hề can thiệp gì ngoài việc cho bệnh nhân nằm bất động tại giường từ 4 - 5 tuần ở 47 bệnh nhân tràn khí màng phổi tự phát. Kết quả: 9 bệnh nhân tử vong do khó thở ngày tăng dần; ở một số bệnh nhân trong số còn sống thấy các khe gian sườn của nửa ngực bên bệnh hẹp lại, lệch vẹo cột sống; một số khác bị loét các điểm tỳ, viêm tắc tĩnh mạch, viêm đường tiết niệu.

Đến nay phương pháp này gần như không còn được áp dụng, trừ khi tràn khí màng phổi tự phát với một lượng khí quá ít, không triệu chứng và thầy thuốc bỏ qua.

- Chọc hút khí màng phổi: đây là biện pháp điều trị ngoại khoa không thể thiếu được trong điều trị tràn khí màng phổi tự phát.

#### + Kỹ thuật tiến hành:

. Chuẩn bị: bệnh nhân ngồi ôm thành ghế, thoải mái, thả lỏng các cơ, có thể chọc hút ở tư thế nằm tại giường, trải xăng lổ sau khi đã sát trùng bằng cồn iod.

. Vị trí chọc: thường chọc hút khí ở điểm cắt giữa gian sườn II đường giữa đòn hoặc ở gian sườn tương ứng với vùng có tràn khí.



. Vô cảm: gây tê tại chỗ bằng dung dịch novocain 1%, hay lidocain 1% kết hợp với tiền mê hoặc giảm đau toàn thân.

. Kỹ thuật chọc hút: dùng kim cỡ 10 x 0,2cm, đốc kim được gắn với một đoạn ống cao su. Tiến hành nối ống cao su với đầu xi lanh và chọc hút khí. Cần chú ý đảm bảo không cho khí từ ngoài tràn qua kim vào khoang màng phổi. Để đảm bảo nguyên tắc này cần phải có một người trợ thủ để kẹp đoạn ống cao su khi người chọc rút bơm tiêm để bơm khí ra ngoài.

Đối với trường hợp tràn khí màng phổi tự phát thể van: có thể sử dụng một kim troca để chọc vào khoang màng phổi qua điểm cắt giữa liên sườn II và đường giữa đòn. Nối đốc kim với một ống dẫn kín, đầu có buộc một ngón tay găng cao su được thả ngập trong nước để tránh không khí từ ngoài tràn vào khoang màng phổi và không khí có thể được dẫn lưu theo một chiều duy nhất từ khoang màng phổi ra ngoài nhằm làm giảm thấp áp lực trong khoang màng phổi, chống chèn ép tim cấp tính.

+ Dẫn lưu khí màng phổi: để tránh sốc màng phổi do tình trạng thay đổi đột ngột áp lực trong khoang màng phổi hoặc do tình trạng xoắn vặn của các cuống mạch lớn, kỹ thuật đặt ống dẫn lưu khoang màng phổi phải được thực hiện tại nhà mổ dưới sự kiểm soát của bác sĩ gây mê.

. Vô cảm: tê tại chỗ kết hợp với tiền mê, giảm đau toàn thân.

. Dụng cụ: gồm một hoặc hai ống polythen hay ống Argyle cỡ Fr.32 và Fr.28.

. Vị trí: thường đặt dẫn lưu ở khoang gian sườn II đường giữa đòn, có thể đặt thêm một ống dẫn lưu nữa qua khoang gian sườn VII đường nách giữa.

. Kỹ thuật: sau khi gây tê tại chỗ, rạch da sát bờ trên của xương sườn dài khoảng từ 2 - 3cm. Dùng đầu kim Kocher tách các cơ gian sườn rồi chọc thủng phế mạch thành vào khoang màng phổi. Nối đầu ngoài của ống dẫn lưu với một ống thuỷ tinh được cắm xuyên qua nút của lọ chứa và cắm ngập trong khoảng 200ml nước muối sinh lý vô trùng. Nối ống thuỷ tinh còn lại của lọ chứa với một máy hút liên tục có thể duy trì với áp lực từ -5 đến -10cmH<sub>2</sub>O.


. Chú ý: cần hút khí từ từ, nhẹ nhàng, tránh hút mạnh và đột ngột. Tốt nhất là nên dẫn lưu xi phong trong vòng từ 5 - 6 giờ, sau đó mới tiến hành hút liên tục với áp lực tăng dần. Vicent và Kjierrgaara đã gặp những trường hợp phù phổi cấp, tụt huyết áp và suy thở dẫn đến tử vong do không tuân thủ những nguyên tắc trên.

+ Gây dính màng phổi:

. Gây dính màng phổi bằng hóa chất: có rất nhiều các chất có thể sử dụng để gây dính màng phổi. Các chất thông thường ngoài tác dụng gây dính còn có những tác dụng phụ gây viêm khoang màng phổi. Hiệu quả của bất cứ hóa chất gây dính màng phổi nào cũng đều phụ thuộc vào sự giãn nở hoàn toàn của phổi, sự áp sát nhau của hai lá màng phổi và sự phát huy tác dụng của các chất gây dính.

Hiện nay, các chất thường được sử dụng nhiều nhất và thông dụng nhất để gây dính màng phổi là doxycyclin, bleomycin và bột tan. Cả hai loại doxycyclin và bột tan đều không đắt còn bleomycin thường khá đắt, giá cho mỗi lần điều trị khoảng 1000-2000 đô la.

Nhiều hóa chất gây dính màng phổi nếu dùng đơn độc thì hiệu quả không cao và tỷ lệ tái phát tràn khí thường khá cao. Nước muối được sử dụng cho nhiều người nhưng tỷ lệ tái



phát lên tới 28%. Sau Trousseau (1804), người đầu tiên nghiên cứu thử nghiệm phun bột talc vào khoang màng phổi của thỏ trước đó đã được chủ động bơm một lượng khí. Mcgovern JR đã áp dụng trên người và nhận thấy có kết quả tốt với một số trường hợp.

Một nghiên cứu hồi cứu so sánh kết quả điều trị chỉ bằng dẫn lưu khí màng phổi đơn thuần, dẫn lưu màng phổi kết hợp với sử dụng tetracyclin và dẫn lưu màng phổi kết hợp với gây dính màng phổi bằng bột tan có tỉ lệ tái phát lần lượt là 36%, 13%, 8 %.

Kết quả của nhiều công trình nghiên cứu cho thấy gây dính màng phổi bằng bột tan có hiệu quả hơn phương pháp gây dính màng phổi bằng tetracyclin và bleomycin. Một công trình nghiên cứu trên động vật cho thấy hiệu quả gây dính màng phổi bằng tetracyclin thường tạo dính khá nông. Bột talc thì ngược lại, tạo được sự dính khá chặt giữa hai lá màng phổi. Nhiều công trình nghiên cứu trên động vật cũng khẳng định bột tan có hiệu quả gây dính khoang màng phổi hơn tetracyclin và liệu pháp sử dụng laser để gây dính màng phổi .

Truyền nhỏ giọt bột tan có liên quan tới khả năng nhiễm bệnh do khoáng chất amian và làm tăng nguy cơ bị u trung biểu mô màng phổi. Hiện nay, bột tan sử dụng trong điều trị đã loại bỏ được amian nên khá an toàn khi sử dụng để điều trị màng phổi tự phát bằng loại hóa chất này. Liều điển hình để sử dụng điều trị là từ 2-5g. Khả năng bị viêm màng phổi hay tạo thành các u hạt màng phổi có thể xảy ra khi sử dụng tới >10g bột tan. Nhiều bệnh nhân sử dụng bột tan bị đau màng phổi, sốt những ngày đầu sau làm thủ thuật từ 24-48 giờ. Những dấu hiệu này có thể dẫn tới bị viêm màng phổi.

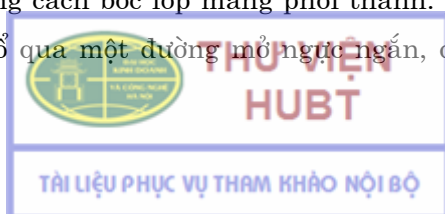
Kỹ thuật trước kia và gần đây vẫn còn áp dụng là: sau khi gây tê bằng novocain 1% ở khoang gian sườn II trên đường giữa đòn, tiến hành mở thành ngực vào ổ màng phổi rồi gây dính. Ngày nay, nhờ sử dụng kỹ thuật phẫu thuật nội soi đã cho phép kiểm tra đánh giá chính xác thương tổn, dùng tia laser và dao điện đốt các bóng khí nhỏ, cắt các dây chằng, gây xây sát màng phổi rồi sau đó phun bột talc.

Nhược điểm của việc sử dụng hóa chất gây dính khoang màng phổi là tình trạng giảm chức năng hô hấp của phổi. và sẽ rất khó can thiệp phẫu thuật mở trong tương lai vì khoang màng phổi rất dính, cản trở phẫu thuật mở ngực để xử trí tổn thương.

. Gây dính màng phổi bằng máu tự thân: năm 1993 Bunduneli.T và Cagirici (Thổ Nhĩ Kỳ) đã nghiên cứu, áp dụng kỹ thuật gây dính màng phổi bằng máu tự thân cho những trường hợp tràn khí màng phổi tự phát có rò khí dai dẳng kéo dài. Sau khi hút hết khí trong khoang màng phổi, chụp phim X quang kiểm tra thấy phổi nở trở lại, tác giả bơm vào vùng tổn thương trong khoang màng phổi khoảng 100 - 150ml máu (lấy ra từ tĩnh mạch bệnh nhân). Kết quả khá tốt, ít đau đớn cho bệnh nhân, nhưng có rất nhiều tác giả phản đối vì nguy cơ nhiễm trùng gây viêm mủ màng phổi.

. Gây dính màng phổi bằng cách làm xây sát màng phổi: dùng dao rạch nhẹ màng phổi thành nhiều đường, có thể đốt màng phổi thành bằng dao điện hoặc cọ sát bằng bông cầu. Tuy nhiên phương pháp này ít được các tác giả sử dụng vì tỷ lệ tái phát cao trong khi bệnh nhân phải chịu đựng phẫu thuật mở lồng ngực.

. Gây dính màng phổi bằng cách bóc lớp màng phổi thành: phương pháp này do Surendo đề xuất. Bệnh nhân được mổ qua một đường mổ ngực ngắn, dọc theo liên sườn 4 vào khoang



màng phổi. Tác giả cắt bỏ toàn bộ màng phổi thành, để lại màng phổi trung thất và màng phổi hoành. Một số tác giả khuyên chỉ cần cắt bỏ màng phổi thành ở vùng tương ứng với tổn thương, như vậy thủ thuật nhẹ nhàng hơn nhiều.

+ Can thiệp ngoại khoa: can thiệp phẫu thuật nhìn chung có khả năng điều trị được tình trạng tái phát và rò khí dai dẳng. Phẫu thuật mở ngực để xử lý tổn thương là phương pháp cổ điển đã được tiến hành với nhiều đường mở ngực khác nhau. Mở ngực theo đường bên là đường lý tưởng để có thể quan sát được toàn bộ khoang màng phổi, nhưng đường mở này khá rộng thường gây đau đớn cho bệnh nhân sau mổ. Phương pháp mở ngực nhỏ để xử trí tổn thương cũng có được thông báo; nhưng phương pháp được sử dụng nhiều và phổ biến nhất là phương pháp mở ngực đường nách qua khoang gian sườn III hoặc IV ở đường nách trước. Các nghiên cứu về đường mở ngực này cho rằng sẽ giảm đau hơn so với mở ngực đường bên theo phương pháp cổ điển; nhưng đường mở này cũng có nhược điểm là hạn chế tầm quan sát đối với toàn bộ trường phổi. Với đường mở này, chỉ có thể quan sát được các kén khí có kích thước lớn nằm từ phân thùy đỉnh của thùy trên đến phân thùy trên của thùy dưới. Phẫu thuật nội soi lồng ngực có video hỗ trợ bắt đầu được sử dụng để điều trị tràn khí màng phổi tự phát đã cho phép đường mở ngực nhỏ hơn nhưng tầm quan sát phổi lại mở rộng hơn rất nhiều và nhờ có dụng cụ cắt phổi bằng stapler, phẫu thuật nội soi hoàn toàn có thể làm được những kỹ thuật mà phẫu thuật mở đã làm.

. Phẫu thuật cắt thùy phổi: hiện nay các tác giả trên thế giới và trong nước đều cho rằng đây là biện pháp cuối cùng để điều trị tràn khí màng phổi tự phát, khi các biện pháp điều trị khác ít hiệu quả. Có thể cắt thùy phổi điển hình hoặc không điển hình nhằm loại bỏ đường rò phế quản - phế mạc. Tai biến và biến chứng sau mổ cao, thậm chí có thể gây ra tử vong.

Phẫu thuật cắt thùy phổi được chỉ định cho những trường hợp tràn khí màng phổi tự phát do khối u, tổn thương tổ chức nhu mô do lao, ổ áp xe phổi lớn hay tràn khí màng phổi tự phát do giãn phế quản khu trú ở tiểu phân thùy. Còn lại những trường hợp khác như tràn khí màng phổi tự phát gây rò khí kéo dài hoặc tái phát nhiều lần cần phải nghiên cứu sâu hơn về vấn đề chỉ định cho phù hợp.

## b, Điều trị nguyên nhân

Tuỳ theo nguyên nhân gây tràn khí màng phổi tự phát mà có thể lựa chọn các phác đồ điều trị khác nhau. Có thể dùng thuốc kháng sinh thông thường theo phác đồ nếu nguyên nhân do viêm phổi, màng phổi do các vi khuẩn không đặc hiệu; dùng hoá chất chống lao nếu nguyên nhân gây tràn khí màng phổi tự phát do lao phổi tiến triển.

Một số nguyên nhân đòi hỏi giải quyết sớm bằng cắt thùy phổi; ví dụ lỗ rò khí do vỡ áp xe ổ lớn, lỗ rò từ hang lao ổ lớn khu trú gọn ở một thùy hoặc do tổ chức ung thư phá huỷ. Nhiều khi thầy thuốc chỉ chú ý đến việc giải quyết hết khí trong ổ màng phổi hay chỉ quan tâm đến vấn đề phổi nở hay không nở mà coi nhẹ phần giải quyết nguyên nhân gây tràn khí.

## 2. Phẫu thuật nội soi điều trị tràn khí màng phổi tự phát

### 2.1. Sơ lược lịch sử phẫu thuật nội soi điều trị tràn khí màng phổi tự phát



Nội soi màng phổi đã được sử dụng từ rất lâu nhằm mục đích gây xơ dính màng phổi, tránh cho bệnh nhân khỏi phải chịu đựng một phẫu thuật mở ngực.

Phẫu thuật nội soi lồng ngực có video hỗ trợ (VATS= video assisted thoracic surgery) được áp dụng từ những năm 1990 và dần trở thành phương pháp điều trị tiêu chuẩn cho loại bệnh lý này. Các nghiên cứu của Cardino năm 2000 đã khẳng định vai trò của phẫu thuật nội soi lồng ngực trong điều trị tràn khí màng phổi tự phát.

Nghiên cứu của Hatz và cộng sự (2000) cho thấy: chỉ định của VATS trong điều trị tràn khí khoang màng phổi tiên phát hay thứ phát là không hạn chế.

Nghiên cứu của Abdala (2001) cho thấy: loại bệnh này gặp ở người trẻ thường do vỡ kén khí phổi.

Luh và cộng sự (1906) nhận xét: tràn khí màng phổi tự phát ở người có tuổi thường có kết hợp với các bệnh phổi tắc nghẽn mạn tính (COPD) hay lao.

Những nghiên cứu cho thấy nếu chỉ dẫn lưu và hút khoang màng phổi với các trường hợp tràn khí màng phổi tự phát tỷ lệ không điều trị khỏi và tái phát cao. Theo Schenenberger và cộng sự (1991) 18% bệnh nhân tràn khí tiên phát và 40% tràn khí thứ phát nếu chỉ đặt dẫn lưu ngực hút thì rò khí kéo dài và tỷ lệ tái phát trong khi theo dõi sau này là 25 và 50%. Trong khi áp dụng PTNS lồng ngực (VATS) bằng cắt kén khí hay khâu, thắt hoặc kết hợp làm dính khoang màng phổi tỷ lệ trên giảm tới mức thấp, an toàn, giảm thời gian nằm viện, thảnh thơi.

Năm 1997 Liu và cộng sự chỉ cần thắt kén khí bằng chỉ tự tạo có kết quả tốt và hầu hết các tác giả đều khuyên nên cắt kén khí hay cắt thùy phổi kết hợp làm dính khoang màng phổi thì kết quả tốt và giảm tái phát.

Nghiên cứu của Kattan và CS với 36 trường hợp tràn khí màng phổi tự phát tiên phát thì 32 trường hợp đã được chọc hút khoang màng phổi, bệnh tái phát và rò khí kéo dài được tiến hành VATS với cắt các kén khí hơi và gây dính màng phổi cho tất cả, dẫn lưu khoang màng phổi và hút liên tục sau 48 giờ. Kết quả chỉ có 2 trường hợp rò khí kéo dài 7 ngày và 1 phải đặt lại ống dẫn lưu do tràn khí sau rút ống ; theo dõi sau 36 tháng không có tái phát.

Phẫu thuật nội soi lồng ngực là phương pháp rất có hiệu quả trong chẩn đoán sớm và điều trị bệnh TKMPTP. Wakabayashi A (1989), chỉ định PTNS cho 10 ca TKMPTP trong đó 6 trường hợp tràn khí tái phát lần 3 trở lên, 4 tràn khí dai dẳng >7 ngày hút dẫn lưu không đạt kết quả. Kết quả thành công 9, 1 không thể thực hiện được phải chuyển sang phẫu thuật mở vì kén khí nằm ở thùy đỉnh của phổi, dụng cụ nội soi không thể tiếp cận được.

Bagnato V.T (1992), mổ nội soi cho 34 trường hợp TKMPTP tái phát và 4 trường hợp tràn khí dai dẳng >5 ngày dẫn lưu khoang màng phổi, hút liên tục không hiệu quả ; thành công 36, chuyển mổ mở 2 trường hợp.

Kurimoto N (1993), áp dụng PTNS cho 27 trường hợp TKMPTP tái phát, 5 trường hợp thất bại sau điều trị bằng dẫn lưu khoang màng phổi, hút liên tục > 5 ngày ; thất bại 3 ca phải chuyển sang mổ mở: cắt thùy phổi điển hình do không giải quyết được kén khí 2 ca, 1 ca ung thư di căn xâm lấn.



Inderbitzi R., Furrer M (1993) PTNS cho 66 trường hợp TKMPTP, trong đó 14 ca TKMPTP lần đầu, 18 ca tràn khí dai dẳng > 7 ngày đặt dẫn lưu hút liên tục, 34 ca tái phát ; thất bại 3 ca chuyển sang mổ mở.

Liu H.P và CS chỉ định PTNS cho 250 trường hợp TKMPTP trên 263 bệnh nhân. Trong đó tái phát 146 ca, tràn khí hai bên cùng lúc 13 ca, tràn khí màng phổi tự phát kết hợp tràn máu 7 ca, kén khí phổi khổng lồ 9 ca, rò khí lâu liên 52 ca, phổi không nở hoàn toàn sau khi điều trị bằng các phương pháp khác 23 ca. Kết quả không có tử vong, thất bại 1 ca, 13 ca nhiễm trùng vết mổ. Theo dõi 217 trường hợp (86,8%) trung bình 28 tháng (1-46 tháng) không thấy tái phát.

Từ năm 1986-1993, Torre M và CS, PTNS điều trị cho 86 trường hợp TKMPTP tái phát hoặc dai dẳng bằng cách sử dụng laser Nd YAG: cắt thành công 68 ca có lỗ rò khí do vỡ kén khí nhỏ với kích thước < 2cm đường kính, sau khi cắt kén, cắt màng phổi thành từ xương sườn I đến xương sườn VI ; 2 trường hợp thất bại vì bóng khí lớn sau khi cắt kén vẫn thấy khí rò phải chuyển mổ mở. Theo dõi 80 ca sử dụng laser cắt kén khí trong vòng 86 tuần có 3 trường hợp tái phát (ở tuần 5,6,24), khi mổ lại thấy kén rất nhỏ ở thùy đỉnh. Gần đây nhiều tác giả khác như Weathford D.A (1995), Marthur P.N (1995), Yim A.P (1997)...áp dụng hiệu quả kỹ thuật này trong lĩnh vực điều trị TKMPTP.

## **2.2.Kỹ thuật mổ nội soi điều trị tràn khí màng phổi tự phát**

Nội soi màng phổi đã được sử dụng từ rất lâu nhằm mục đích gây xơ dính màng phổi, tránh cho bệnh nhân khỏi phải chịu đựng một phẫu thuật mổ ngực.

Sự phát triển của các phương tiện hình ảnh video trong nội soi cũng như các trang thiết bị, dụng cụ nội soi đã cho phép mở rộng phạm vi ứng dụng phẫu thuật nội soi, cho phép có thể có những can thiệp tối thiểu, thậm chí ngay cả trong quá trình mổ mở. Cũng như đối với phẫu thuật mổ, phẫu thuật nội soi nhằm mục đích tìm được chính xác chỗ rò khí, bít được và làm ngừng tình trạng rò khí hoặc gây dính khoang màng phổi.

### **2.2.1. Gây mê**

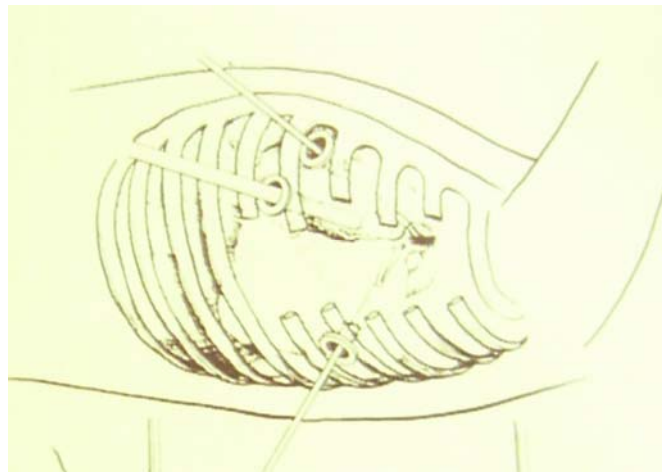
Có thể sử dụng phương pháp vô cảm gây mê hoặc tê tại chỗ để tiến hành thủ thuật nội soi lồng ngực có video hỗ trợ điều trị tràn khí màng phổi tự phát. Đa số các trường hợp sử dụng phương pháp gây mê nội khí quản với ống nội khí quản 2 nòng bởi vì loại ống nội khí quản hai nòng cho phép thông khí chỉ một phổi trong quá trình phẫu thuật và tạo ra được khoang công tác rộng rãi nhất và tầm quan sát tốt nhất cho khoang màng phổi nơi tiến hành phẫu thuật nội soi. Có một số tác giả dùng ống nội khí quản thường kết hợp với thông khí phổi liên tục với tần số cao đối với một hoặc cả hai phổi, hiếm khi phải sử dụng liệu pháp O<sub>2</sub> cao áp để thông khí cả hai phổi. Trong quá trình gây mê, có thể sử dụng bupivacain 0,25% pha với adrenalin để phong bế vào khoảng giữa của T4-T8 hoặc có thể đặt một catheter dưới hướng dẫn của nội soi rồi nhỏ giọt dung dịch bupivacain 0.25% pha với adrenalin vào mặt ngoài của lá tạng màng phổi nhằm tăng thêm hiệu quả giảm đau trong quá trình phẫu thuật.

### **2.2.2. Công đặt trocar**

- Đặt tư thế bệnh nhân : giống như trong mổ lồng ngực.



- Chúng tôi sử dụng 3 cổng vào trocar để cắt các bóng và kén khí phổi điều trị tràn khí màng phổi tự phát.



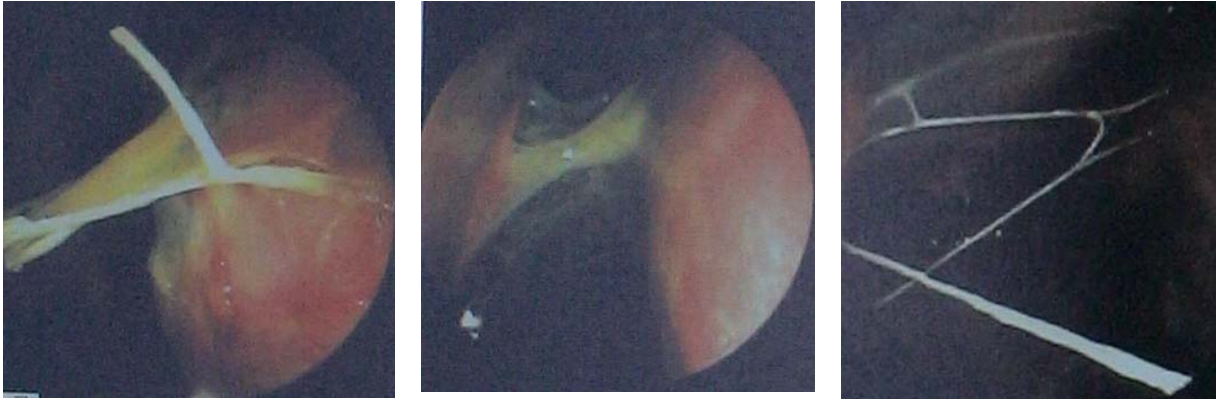
Vị trí các cổng vào khoang màng phổi.

Cổng đầu tiên được đặt ở đường nách giữa cắt ngang gian sườn VII. Đưa một thông thăm dò qua đường rạch đầu tiên nhằm xác định chắc chắn xem khoang màng phổi có bị dính không rồi sau đó đặt cổng trocar đầu tiên. Kích thước của trocar phụ thuộc vào kích thước của ống nội soi (ống nội soi có kích thước từ 2-10mm). Các loại ống nội soi có kích thước lớn hơn thì sáng hơn và cho phép trường quan sát rộng hơn. Tuy nhiên, với những bóng khí có kích thước bình thường thì một ống nội soi có kích thước nhỏ cũng có thể đảm bảo được đủ độ sáng và trường quan sát. Có thể đưa một ống nội soi kích thước 2mm qua một lỗ rạch nhỏ, về nguyên tắc thì ống nội soi có kích thước càng nhỏ thì càng ít nguy cơ gây tổn thương các bó mạch thần kinh gian sườn vì nếu tổn thương có thể gây ra triệu chứng đau sau mổ.

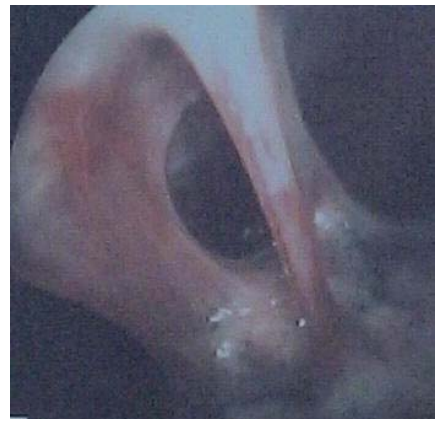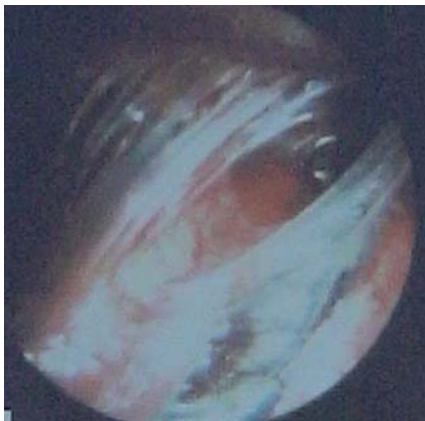Sau khi hoàn thành cổng thứ nhất, tiếp tục làm tương tự như vậy với hai cổng tiếp sau ở các khoảng gian sườn cao hơn để đưa các dụng cụ nội soi cắt bóng khí và cắt màng phổi. Chúng tôi thường sử dụng stapler để cắt kén khí hoặc bóng khí, bởi vậy, đường rạch da phải dài hơn 10mm để có thể đủ rộng đưa dụng cụ cắt bóng khí vào trong lồng ngực. Chúng tôi đặt toàn bộ các cổng trocar ở phía trước của đường nách sau bởi vì khoảng gian sườn càng ra phía sau thì càng có xu hướng hẹp lại hơn, để tránh khả năng tổn thương dây thần kinh gian sườn. Nguyên tắc chung để đặt các cổng trocar là ba lỗ trocar phải tạo thành một tam giác và hai lỗ trocar ở phía trên (về phía đầu của bệnh nhân) được đặt ở liên sườn VI, tương đương với đường nách trước và nách sau. Một số tác giả đã cải biến vị trí mở các cổng trocar để có thể kết hợp đặt dẫn lưu khoang màng phổi qua lỗ mở các cổng đặt trocar.

### 2.2.3. Kiểm tra đánh giá tổn thương

Sau khi vào khoang màng phổi, dưới sự kiểm tra của video nội soi chúng ta có thể kiểm tra tình trạng khoang màng phổi, đánh giá chính xác tổn thương.

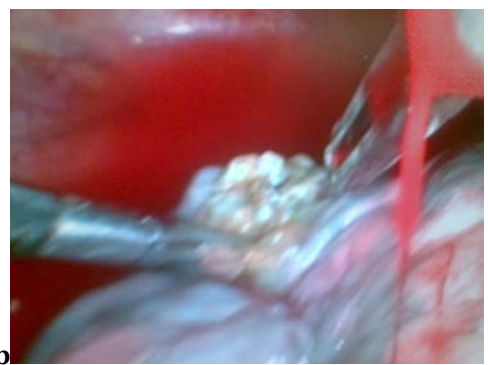
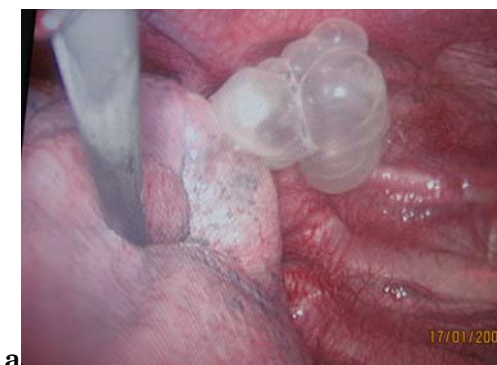

Hình ảnh viêm dính khoang màng phổi.



Hình ảnh viêm dính nhiều khoang màng phổi ở vị trí tổn thương

Sử dụng kẹp hình nhẫn và grasper 5mm để kéo phổi và kiểm tra toàn bộ bề mặt của phổi. Cần đặc biệt chú ý kiểm tra trực tiếp và cẩn thận vùng đỉnh phổi bởi vì các kén khí hay gặp nhất là ở vùng này, sau đó cần kiểm tra toàn bộ bề mặt phổi để tìm kén khí hoặc những vùng rò khí do bóng kén khí đã bị vỡ. Đặc biệt phải chú ý tới tình trạng rò khí, vị trí, số lượng và mức độ tổn thương để có chỉ định điều trị cụ thể. Để xác định chính xác, chúng ta cho tăng thông khí bên phổi tổn thương sẽ thấy hình ảnh rò khí qua lỗ rách hoặc thấy nổi bong bóng khí ngậm nhu mô trong dung dịch bơm rửa khoang màng phổi.



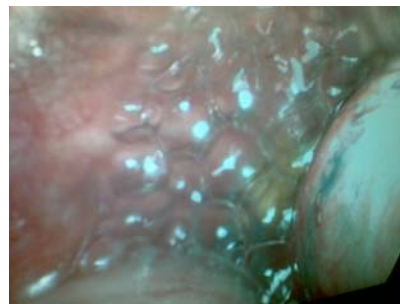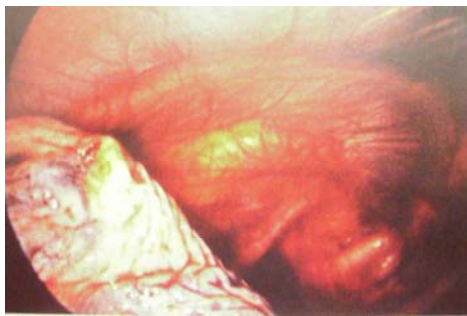
a

b

Hình ảnh kén khí ở đỉnh phổi

- a. Kén khí
- b. Lỗ rò khí do bóng kén khí vỡ

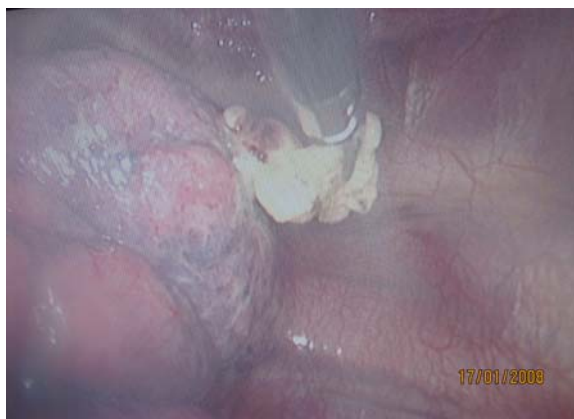



Hình ảnh kén khí bị vỡ

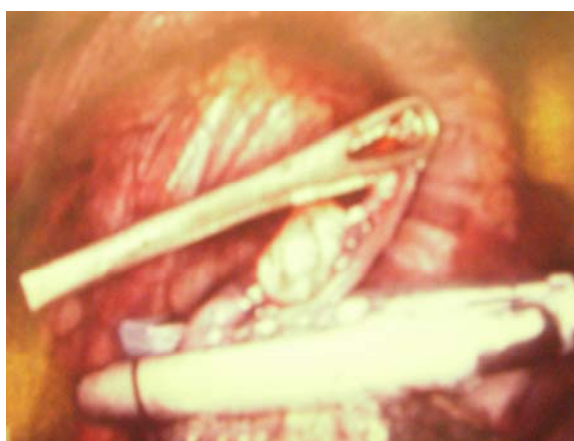#### 2.2.4. Kỹ thuật nội soi cắt chỏm bóng khí

- Trước tiên cần phải gỡ dính và giải phóng toàn bộ màng phổi, sử dụng các dụng cụ nội soi để đốt điện hoặc cắt.
- Xác định chính xác vị trí rò khí hoặc bóng khí.
- Có thể xử lý kén khí bằng đốt điện hoặc dùng stapler để cắt; có thể kèm theo cắt phổi hình chêm.



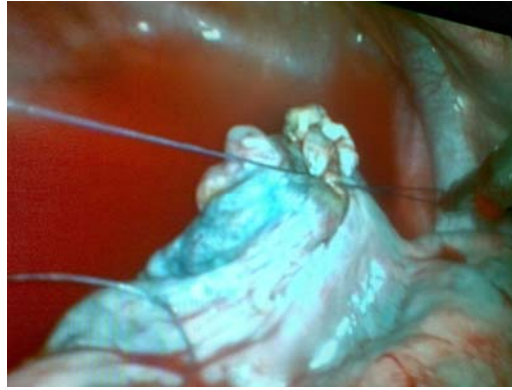
Hình ảnh đốt kén khí bằng dao điện

- Khi phát hiện ra điểm rò khí hoặc bóng khí, dùng kẹp hình nhẫn hoặc kẹp động mạch để giữ chặt. Khi kẹp chắc rồi, sử dụng stapler đưa qua các cổng ở phía trước và phía sau vào khoang màng phổi để cắt bóng khí; có thể cần đến 2 hoặc 3 stapler để khâu đường cắt. Stapler cần phải được đặt ở phần tổ chức lành của nhu mô phổi.

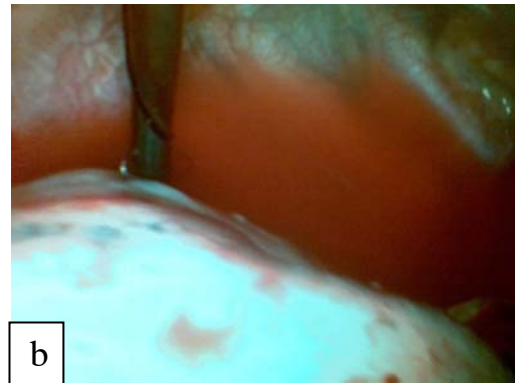
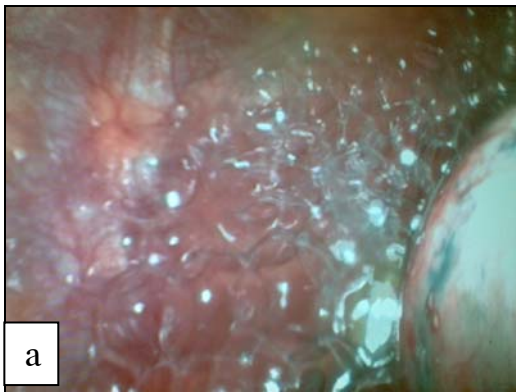


Kẹp stapler ở phần nhu mô lành rồi cắt kén khí

- Ngoài ra có thể sử dụng các mối khâu để khâu kín lỗ rò của nhu mô phổi, kết quả thu được cũng rất khả quan.



Hình ảnh khâu vết rách nhu mô phổi



Hình ảnh kiểm tra mối khâu nhu mô phổi

- a. Trước khâu
- b. Sau khâu

#### 2.2.5. Kỹ thuật nội soi cắt màng phổi

Đối với những bệnh nhân bị tràn khí màng phổi tự phát, khi nội soi vào khoang màng phổi phát hiện thấy có điểm rò khí ở bề mặt của phổi, có chỉ định phẫu thuật nội soi cắt màng phổi. Đưa kẹp động mạch Robert qua cổng phía trước vào lớp ngoài của màng phổi dưới sự hướng dẫn của video nội soi. Đẩy kẹp lên phía trước, hướng về phía đỉnh của lồng ngực, tách màng phổi thành, chú ý đừng làm tổn thương màng phổi. Tiếp tục tách màng phổi bằng kỹ thuật tương tự đối với các cổng ở phía sau, nâng lá thành màng phổi lên rồi dùng kẹp để kẹp lấy mép của màng phổi tạng kéo lên rồi tiến hành cắt. Phương pháp cắt một phần hoặc toàn bộ màng phổi có khả năng làm giảm nguy cơ bị tràn khí màng phổi tái phát nhưng lại làm tăng nguy cơ gây tràn máu màng phổi và gây xơ cứng lồng ngực sau phẫu thuật. Khi tiến hành cắt màng phổi, chỉ nên cắt một phần màng phổi ở vùng đỉnh phổi. Cắt màng phổi có thể tiến hành an toàn dưới hướng dẫn của video.

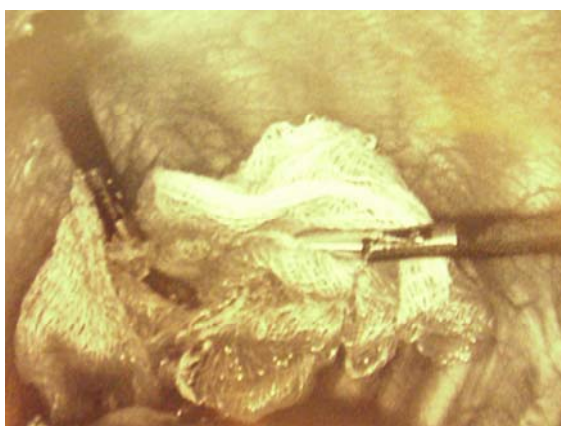
#### 2.2.6. Kỹ thuật nội soi gây trầy xước màng phổi

Gây trầy xước màng phổi là một kỹ thuật gây dính màng phổi có thể lựa chọn chỉ định cho các bệnh nhân có phản chỉ định tương đối với phẫu thuật cắt màng phổi, ví dụ như những bệnh nhân có những biểu hiện rối loạn về máu. Các kỹ thuật tiến hành ở khoang màng phổi đều nhằm mục đích chống lại tình trạng rò khí tái diễn từ nhu mô phổi (nơi đã cắt kén khí).

Kỹ thuật gây trầy xước màng phổi đặc biệt có giá trị trong điều trị tràn khí màng phổi tự phát khi phát hiện rõ ràng được nguyên nhân gây ra tình trạng tràn khí màng phổi tự phát là do bóng khí và sau khi bóng khí đã được cắt bỏ.

Kỹ thuật gây trầy xước màng phổi rất đơn giản: cuộn một mảnh lưới hoặc một mẫu gạc xơ vào kẹp Robert rồi chà xát lên bề mặt của màng phổi. Hút máu trong khoang màng phổi rồi đặt dẫn lưu màng phổi dưới hướng dẫn của nội soi. Sau khi chắc chắn toàn bộ phổi đã nở ra dưới sự kiểm soát của nội soi, tiến hành đặt dẫn lưu màng phổi qua đường rạch ở phía trước thành ngực rồi đóng các đường rạch theo lớp.

Thủ thuật gây trầy xước vùng đỉnh phổi nhằm gây dính tốt ở vùng này, góp phần làm giảm nguy cơ tái phát sau phẫu thuật nội soi lồng ngực có video hỗ trợ điều trị tràn khí màng phổi tự phát.



Hình ảnh gây trầy xước màng phổi bằng gạc xơ

#### 2.2.7. Chăm sóc theo dõi sau phẫu thuật

Hút dẫn lưu liên tục trong vòng 24 giờ, sau đó kiểm tra chắc chắn phổi đã nở hoàn toàn sát thành ngực. Khi kiểm tra chắc chắn đã hết rò khí và phổi đã nở sát thành ngực thì có thể rút ống dẫn lưu.

## II. Kết quả phẫu thuật nội soi lồng ngực điều trị tràn khí màng phổi tự phát tại Khoa Phẫu thuật lồng ngực-Bệnh viện 103

Chúng tôi đã ứng dụng phẫu thuật nội soi lồng ngực để điều trị thành công cho 41 trường hợp bị tràn khí màng phổi tự phát, trong đó:

- **Giới tính:** nam: **33 (80,4%);** nữ: **8 (19,6%).**

Trong 41 bệnh nhân thì chủ yếu là nam giới (tỷ lệ nam/nữ = 4/1). Các nghiên cứu khác trong nước cũng cho thấy tỉ lệ gặp ở nam giới cao hơn so với nữ giới: Tô Kiều Dung và CS tại Viện lao và bệnh phổi trung ương trên 55 bệnh nhân thấy tỷ lệ nam/nữ là 8,2/1. Nghiên cứu của Trần Minh Bảo Luân và CS trên 15 bệnh nhân tràn khí màng phổi tự phát nguyên phát cũng thấy tất cả đều là nam giới, không có bệnh nhân nữ giới nào.

- **Nghề nghiệp:** nông dân: **8 (19,6%);** công nhân: **32 (78%);** học sinh: **1 (2,4%).**

Chúng tôi chưa thấy có trường hợp nào mà nghề nghiệp có liên quan đến tình trạng tăng áp lực thường xuyên trong đường hô hấp.



Nghiên cứu của Trần Minh Bảo Luân và CS tại Bệnh viện Nhân dân Gia Định cũng thấy tất cả 15 bệnh nhân nghiên cứu đều không làm nghề gì có liên quan trực tiếp đến tình trạng có tăng áp lực trong đường hô hấp.

Có thể thấy yếu tố nghề nghiệp không đóng vai trò quan trọng nhiều đối với việc xuất hiện bệnh ở nhóm bệnh nhân nghiên cứu.

**- Về vị trí tổn thương: bên phải: 28 (68,2%); bên trái: 13 (31,8%); cả hai bên: 0.**

Trong nhóm bệnh nhân nghiên cứu, ngực bên phải (68,2%) bị với tỉ lệ cao hơn bên trái (31,8%), không có trường hợp nào bị tràn khí màng phổi cả hai bên.

Kết quả này cũng tương tự như ở một số nghiên cứu khác: Tô Kiều Dung và CS cũng thấy có 58,2% bị ở ngực phải và 40% bị ở ngực trái, ngoài ra có 1,8% tràn khí màng phổi cả hai bên. Trần Minh Bảo Luân và CS nghiên cứu trên 15 ca tràn khí màng phổi tự phát nguyên phát thấy: trong 13 ca có xác định được tổn thương thì 7 ca ở phổi phải và 6 ca ở phổi trái.

**- Về mức độ tràn khí màng phổi: nhẹ: 0; vừa: 9 (21,9%); nặng: 32 (78,1%).**

Có 32 bệnh nhân (78,1%) trong nhóm nghiên cứu đều bị tràn khí màng phổi mức độ nặng, 9 bệnh nhân (21,9%) tràn khí màng phổi mức độ vừa.

Số liệu nghiên cứu của một số tác giả khác như Tô Kiều Dung và CS thấy 65,5% tràn khí màng phổi toàn bộ và 34,5% tràn khí màng phổi nhẹ và khu trú; trong 15 ca tràn khí màng phổi tự phát nguyên phát của Trần Minh Bảo Luân và CS cũng có 9 ca tràn khí màng phổi mức độ nặng và chỉ có 6 ca mức độ vừa.

**- Về phương pháp chẩn đoán xác định tổn thương trước mổ:**

+ Chụp Xquang lồng ngực chuẩn: 41 (100%)

+ Chụp Xquang và chụp CT-scan: 34 (82,9%)

Tất cả 41 trường hợp bệnh nhân nghiên cứu đều được chẩn đoán xác định bệnh bằng chụp Xquang lồng ngực chuẩn. Có 34 trường hợp (82,9%) được chụp CT-scan bổ sung để xác định rõ hơn các tổn thương ở nhu mô phổi.

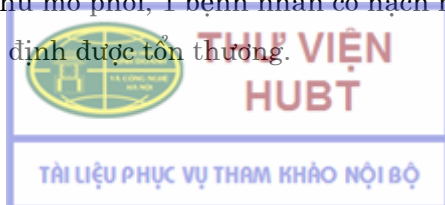
Một số nghiên cứu khác trong nước cũng có kết quả tương tự: Tô Kiều Dung và CS cũng chủ yếu dựa vào phim chụp Xquang lồng ngực chuẩn để chẩn đoán xác định bệnh. Nghiên cứu của Trần Minh Bảo Luân và CS thực hiện chụp Xquang và sau đó (khi đã đặt dẫn lưu màng phổi và hút liên tục cho phổi nở ra một phần hay hoàn toàn) cho chụp CT-scan toàn bộ số bệnh nhân để xác định tổn thương trong nhu mô phổi. Qua chụp CT-scan đã xác định được các bóng khí và kén khí trong phổi ngay trước khi mổ ở 5 trường hợp và xác định được không có tổn thương ở bên phổi đối diện.

**- Về tình trạng tổn thương trong phổi:**

+ Bóng khí đường kính < 2cm: 32 (78%).

+ Bóng khí đường kính > 2cm: 6 (14,6%).

Thăm khám tổn thương trong mổ cho thấy: 39/41(95%) bệnh nhân có tổn thương là các bóng khí ở phổi, trong đó 1 bệnh nhân có rất nhiều bóng khí kích thước to nhỏ khác nhau nằm rải rác trên bề mặt nhu mô phổi, 1 bệnh nhân có hạch ngoại vi kích thước khoảng 1,5cm và 1 bệnh nhân không xác định được tổn thương.



Nghiên cứu của Trần Minh Bảo Luân và CS trên 15 bệnh nhân cũng thấy tổn thương chủ yếu tìm thấy ở các bệnh nhân tràn khí màng phổi tự phát nguyên phát là các bóng khí: 10 ca có các bóng khí nhỏ (đường kính < 2cm) và 3 ca có các bóng khí to (đường kính > 2cm), chỉ có 2 ca không tìm thấy tổn thương. Tất cả các tài liệu khác trong và ngoài nước nghiên cứu về tràn khí màng phổi tự phát đều nhấn mạnh đến nguyên nhân gây tràn khí màng phổi tự phát nguyên phát thường là do vỡ các bóng khí hay kén khí ở phổi...

#### **- Vị trí tổn thương ở phổi:**

+ Vùng đỉnh thùy trên: 38 (97%).

+ Bóng khí đường kính to nhỏ khác nhau: 1 (3%).

Trong 39 trường hợp phát hiện được có kén khí ở phổi thì 38 ca (97%) có tổn thương nằm ở vùng đỉnh phổi, còn 1 trường hợp có nhiều bóng khí to nhỏ khác nhau nằm rải rác cả thùy trên và dưới của phổi phải.

Trong 15 ca của Trần Minh Bảo Luân và CS cũng thấy ngoài 2 ca không tìm thấy tổn thương còn lại tất cả 13 ca đều có tổn thương (các bóng khí to nhỏ khác nhau) nằm ở thùy trên của phổi (7 ca ở phổi phải và 6 ca ở phổi trái).

#### **- Về chỉ định mổ:**

+ Dẫn lưu màng phổi thất bại: 13 (31,7%).

+ Phẫu thuật nội soi ngay: 28 (68,3%).

Tất cả 41 trường hợp thì 13 ca (31,7%) được chỉ định mổ do đã tiến hành dẫn lưu khoang màng phổi sau 5-7 ngày nhưng không có kết quả.

Chỉ định mổ này của chúng tôi cũng tương tự như hầu hết các nghiên cứu của các tác giả khác. Gần đây chúng tôi chỉ định mổ nội soi ngay từ đầu cho 28 trường hợp (28,6%) mà không chờ thất bại của dẫn lưu khoang màng phổi, kết quả cho thấy rất khả quan, rút ngắn được thời gian điều trị.

#### **- Phương pháp xử trí tổn thương phổi:**

+ Đốt đông bóng khí: 39 (95%).

+ Cắt kén khí kết hợp với cắt phổi hình chêm: 2 (5%).


+ Chuyển mổ mở: 2 (5%).

Trong số các bệnh nhân được chỉ định PTNSLN thì 39 trường hợp được xử trí bằng cách dùng đầu đốt điện đốt và gây đông bằng nhiệt các bóng khí nhỏ. Đối với các chỗ tổn thương do bóng khí hay kén khí đã vỡ ra cũng tiến hành kẹp và đốt nhẹ để gây đông bằng nhiệt tổ chức nhu mô phổi xung quanh. Sử dụng dao điện để đốt kỹ những kén khí có kích thước 1-2cm đường kính, hoặc đơn độc hoặc nhiều kén khu trú tại một vùng phổi. Sau đó gây dính bằng đốt màng phổi thành vùng tương đương.

Không có trường hợp nào phải sử dụng phương pháp khác như: kẹp bằng clip, thắt chỉ chân bóng khí.

Có 2 bệnh nhân có kén khí nằm ở vùng ngoại vi, đường kính gần bằng 2,5cm, chúng tôi cắt kén cùng một phần tổ chức phổi (cắt phổi hình chêm) bằng ENDO GIA cỡ 30.

Có 2 trường hợp (3,8%) bệnh nhân chỉ thấy tổn thương lan toả ở màng phổi tạng lẫn màng phổi thành, rất khó xác định lỗ rò khí hoặc có nhiều lỗ rò khí nhỏ rải rác. Chúng tôi



phải bơm 1000ml dung dịch nước muối 0,9% vào khoang màng phổi để tìm lỗ rò, tương tự như tìm lỗ thủng của xăm xe đạp, kết hợp cùng với bác sĩ gây mê, bóp bóng cho phổi nở trở lại từ từ để tìm điểm rò khí.

Đối với các kén khí nhỏ đường kính từ 0,5-1cm, chúng tôi tiến hành đốt kén khí và gây dính bằng tetracyclin.

Chuyển mổ mở 2 bệnh nhân do kén khí quá lớn không sử dụng ENDO GIA 30. Một bệnh nhân do dày dính nhiều, phải bóc tách tử mĩ mới làm phổi nở trở lại, trong khi đó lại dị ứng với tetracyclin, do đó chúng tôi gây dính bằng fibrin để dự phòng tái phát.

Từ năm 1989 trở lại đây rất nhiều tác giả áp dụng phẫu thuật nội soi trong chẩn đoán và điều trị TKMPTP. Các tác giả đều cho rằng phẫu thuật nội soi (video assisted thoracic surgery) là phù hợp nhất cho bệnh lý TKMPTP bởi vì phẫu thuật nhẹ nhàng, ít đau đớn sau mổ, không gây tổn thương các cơ thành ngực, tính thẩm mỹ cao, thời gian nằm viện ngắn ít biến chứng. Những kỹ thuật áp dụng trong phẫu thuật cũng thật phong phú.

Năm 1996 Mouroux T và Elkaim D phẫu thuật nội soi ngực điều trị 96 bệnh nhân trong vòng 3 năm. Kỹ thuật cắt phổi không điển hình (cắt phổi chêm) cho những kén khí lớn với đường kính > 2cm: sử dụng ENDO GIA 30 để cắt phổi chêm là 58 (60,4%), kén khí có cuống dài cắt bằng ENDO LOOP là 5 (5,2%), cắt kén khổng lồ bằng laser 3 (3,2%), đốt kén khí nhỏ kết hợp cắt màng phổi thành là 30 (31,2%)...đã kết luận: bệnh nhân ít đau, vết mổ thẩm mỹ, ngày nằm điều trị trung bình 4,365 ngày. Tỷ lệ tai biến, biến chứng là 15,7%. Tỷ lệ tái phát sau mổ là 5,7% do bỏ sót kén khí nằm ở đỉnh phổi phía sau.

Một số nghiên cứu khác khẳng định lợi thế của PTNS đặc biệt hữu hiệu trong điều trị TKMPTP. Vừa nội soi chẩn đoán xác định chính xác vị trí kích thước lỗ rò đồng thời sinh thiết tìm nguyên nhân gây bệnh và can thiệp điều trị được ngay nếu có chỉ định. Kỹ thuật đốt kén khí cùng với lỗ rò phế quản-phế mạc, kết hợp với cắt phế mạc thành vùng tương ứng được áp dụng phổ biến. Chỉ sử dụng ENDO GIA Stapler để cắt phổi không điển hình khi cần thiết vì giá thành đắt, hay dùng ENDO LOOP khi cuống của kén khí dài.

- **Biến chứng sau mổ:** tất cả các trường hợp mổ trên đều không có trường hợp nào bị biến chứng đặc biệt gì sau mổ. Tất cả đều ra viện trong tình trạng ổn định.

- **Thời gian điều trị:**

+ Số ngày điều trị : trung bình: **22,0**; lệch chuẩn:**14,8**; ngắn nhất: **12**; dài nhất: **39**.

+ Số ngày sau mổ: trung bình: **5,7**; lệch chuẩn: **0,6**; ngắn nhất: **5**; dài nhất: **6**.

+ Số ngày trước mổ: trung bình: **16,3**; lệch chuẩn: **14,5**; ngắn nhất: **7**; dài nhất: **33**.

+ Số ngày dẫn lưu sau mổ: trung bình: **4,3**; lệch chuẩn: **0,6**; ngắn nhất: **4**; dài nhất: **5**.

Việc tập luyện sau phẫu thuật là rất sớm. Nếu so với phẫu thuật ngực mở thì bệnh nhân sau PTNS tập luyện sau mổ sớm hơn nhiều. Do vết mổ nhỏ tổn thương thành ngực ít nên bệnh nhân ít đau đớn sau mổ và việc tập thổi bóng ngòai dậy đi lại được sớm hơn. Việc tập luyện tốt rõ ràng làm cho phổi nở nhanh hơn, vì thế sẽ rút được dẫn lưu sớm.

- **Về kết quả điều trị:** tốt: 85,7%; khá: 10,7%; trung bình: 3,6%.

So sánh kết quả điều trị với một số tác giả:



<b>Kết quả điều trị</b>	<b>Số liệu NC</b>	<b>Moritz E</b>	<b>SortiniA</b>
Số bệnh nhân nghiên cứu	28	87	94
Đốt kén + cắt màng phổi	7,1%	18,6%	17,5%
Cắt phổi chêm	1,3%	10,3%	13,4%
Số BN cần máu khi mổ	25%	12,4%	9,2%
Khỏi ra viện loại tốt	85,7%	91,2%	92,5%
Biến chứng	14,2%	9,4%	8,9%
Thời gian phẫu thuật (phút)	72,3214	61,1249	59,6452
Ngày nằm điều trị	5,2857	4,4231	4,2341

**Kết quả điều trị:** chúng tôi cũng thống nhất với nhận xét về vai trò của phẫu thuật nội soi trong chẩn đoán và điều trị bệnh tràn khí màng phổi tự phát: nội soi lồng ngực vừa đóng vai trò chẩn đoán và can thiệp điều trị có hiệu quả đối với bệnh tràn khí màng phổi tự phát.

Kết quả điều trị tốt, bệnh nhân ít đau đớn, phục hồi sau mổ nhanh, thẩm mỹ cao, ít biến chứng, rút ngắn ngày nằm điều trị.

Qua kết quả nghiên cứu ứng dụng phẫu thuật nội soi điều trị cho 41 trường hợp bị tràn khí màng phổi tự phát tại Khoa Phẫu thuật lồng ngực-Bệnh viện 103, chúng tôi đề xuất chỉ định và quy trình kỹ thuật mổ nội soi trong điều trị tràn khí màng phổi tự phát:

**+ Chỉ định mổ:** các trường hợp tràn khí màng phổi tự phát nguyên phát mức độ vừa hoặc nặng.

**+ Quy trình kỹ thuật:**

. **Vô cảm:** gây mê với ống nội khí quản 2 nòng.

. **Tư thế bệnh nhân:** nằm nghiêng khoảng 45 – 90°.

. **Vị trí các cửa vào:** sử dụng 3 cửa vào là 1 cho camera ở liên sườn VII đường nách giữa, 2 cho các dụng cụ thao tác ở liên sườn V (1 ở đường nách trước và 1 ở đường nách sau).

. **Xử lý các tổn thương:** tùy hình thái và mức độ tổn thương mà có thể đốt đông, kẹp clip hoặc cắt bỏ bằng dụng cụ ghim cắt tự động, cắt kén khí cùng một phần tổ chức nhu mô phổi hình chêm...

**.- Kiểm tra và rút bỏ dụng cụ nội soi:** đặt dẫn lưu khoang màng phổi qua cửa vào của camera ở liên sườn VII đường nách giữa.

**- Giới thiệu bệnh án:**

+ Bệnh nhân Vũ Đình Tuấn- 20 tuổi.

+ Chẩn đoán: tràn khí màng phổi trái tự phát, nguyên phát mức độ nặng do vỡ kén khí phổi.

+ Bệnh sử: bệnh nhân vẫn khỏe mạnh, đột nhiên bệnh nhân thấy khó thở dữ dội, phải đưa ngay đến Bệnh viện 103 cấp cứu.

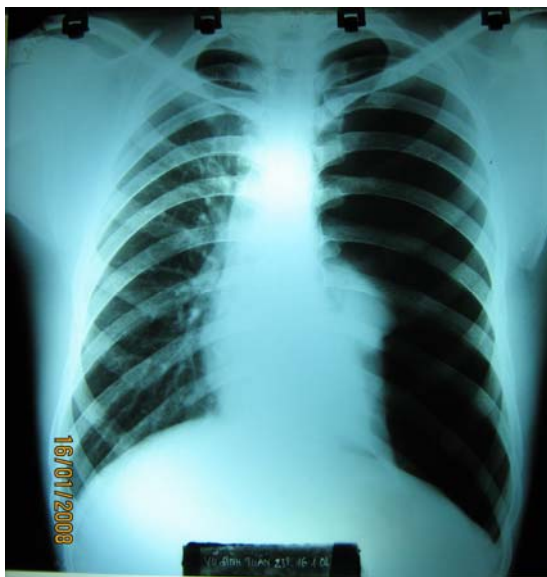
+ Chụp Xquang lồng ngực chuẩn: có hình ảnh tràn khí khoang màng phổi trái mức độ nặng, ép toàn bộ phổi trái vào rốn phổi.



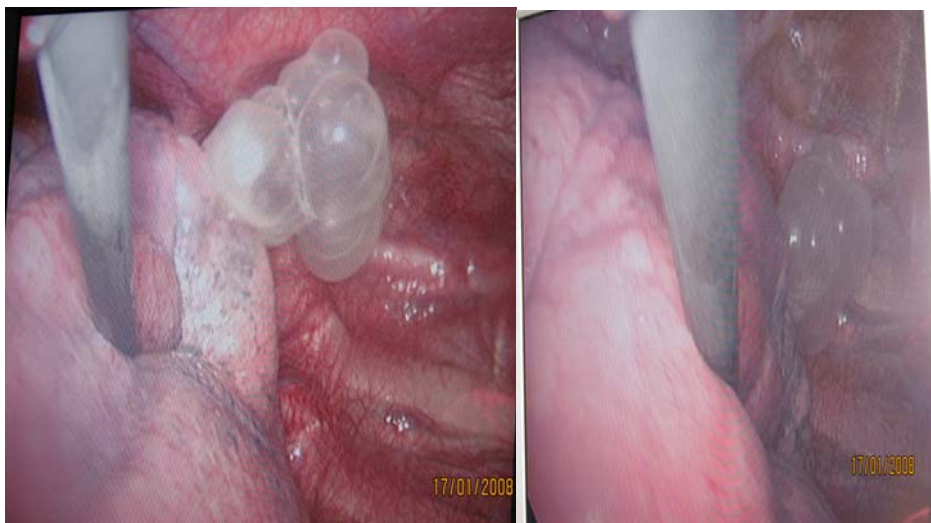
+ Tiến hành phẫu thuật nội soi cấp cứu: vào khoang lồng ngực trái, nhờ có phẫu thuật nội soi, chúng tôi phát hiện thấy có một kén khí kích thước khá lớn nằm ở ngoại vi, vùng đỉnh của phổi trái. Kén khí này có rất nhiều những bóng khí có kích thước nhỏ hơn nằm ở vùng đỉnh phổi.

Do cuống của kén khí còn nhỏ và tất cả các bóng khí thuộc kén khí này khá khu trú nên chúng tôi đã quyết định đốt vùng cuống của kén khí này, bởi vì chỉ cần đốt cuống của kén khí thôi cũng đã đủ để loại bỏ nguy cơ tràn khí màng phổi do rò khí, chưa cần chỉ định tới phương pháp cắt bỏ kén khí và một phần tổ chức phổi lành. Sau khi đốt cuống của kén khí và cắt kén khí, kiểm tra thấy vị trí cuống kén khí mọc ra từ nhu mô phổi bị bít hoàn toàn, không có biểu hiện rò khí.

+ Kết quả điều trị rất tốt: kiểm tra Xquang phổi sau mổ cho thấy phổi nở hoàn toàn và bệnh nhân ra viện sau 5 ngày trong trạng thái hoàn toàn khỏe mạnh.

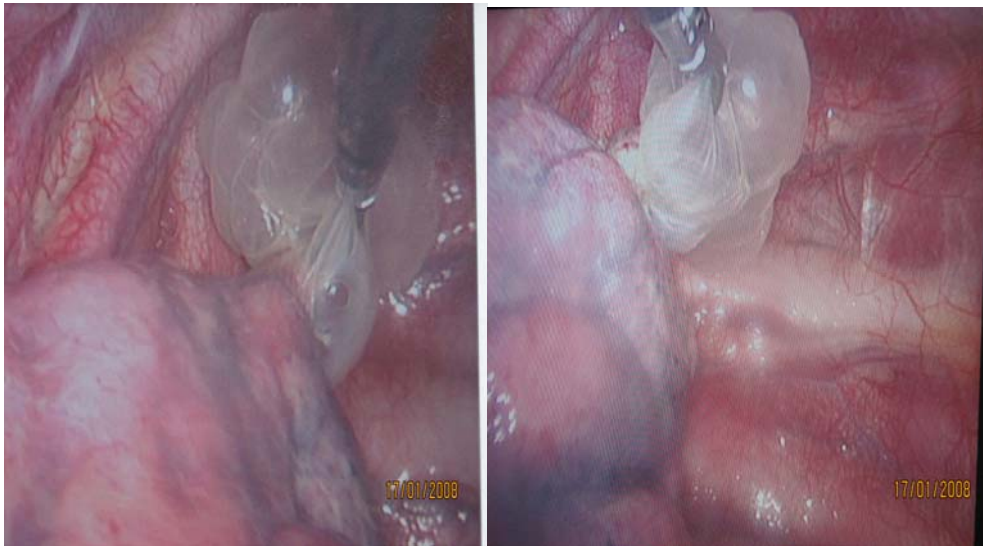
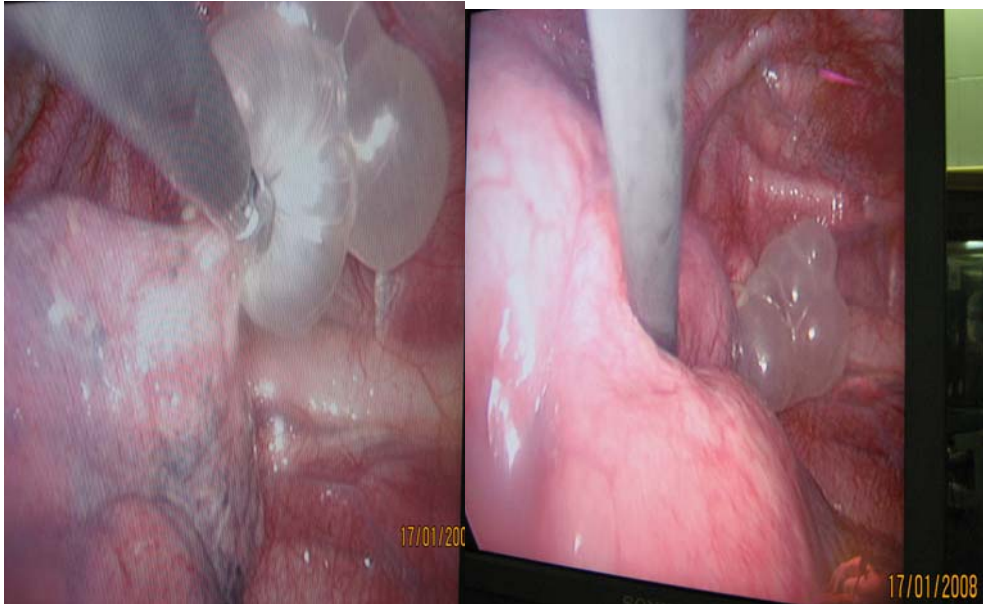


**Phim chụp Xquang lồng ngực thẳng (BN Tuấn) trước mổ  
Tình trạng tràn khí màng phổi trái mức độ nặng**

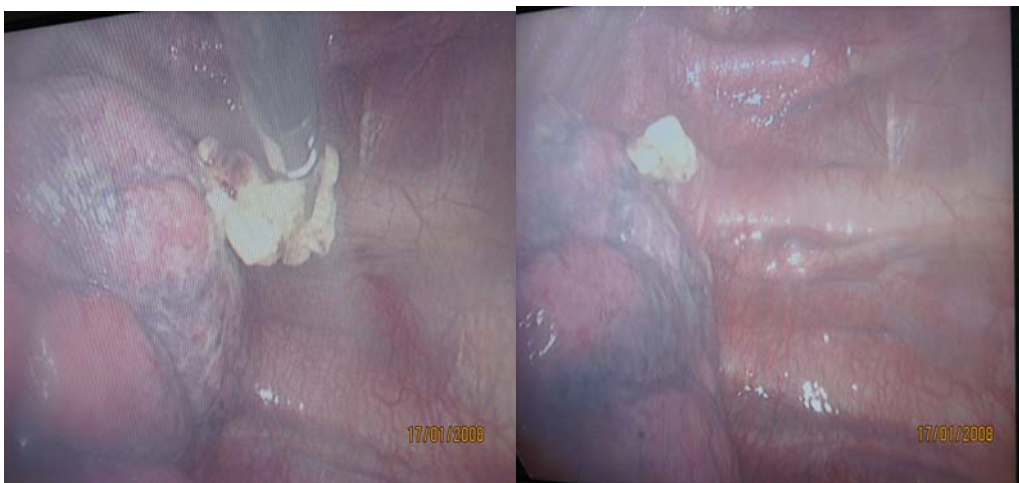


**Hình ảnh các bóng khí có cuống, như chùm nho ở đỉnh phổi T**

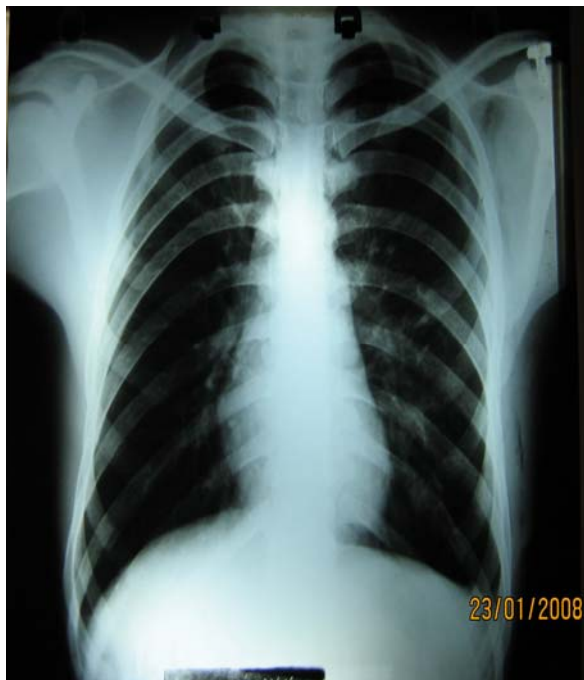




**Tiến hành bộc lộ, kẹp cuống của bóng khí rồi đốt**



**Hình ảnh bóng kén khí sau đốt**



Phim chụp Xquang lồng ngực thẳng (BN Tuấn) sau mổ: phổi trái nở hoàn toàn